



**PENGARUH PENAMBAHAN DOSIS TUNGGAL
EKSTRAK ROSELLA UNGU PADA YOGHURT
SUSU SAPI TERHADAP KADAR MDA DAN
INFILTRASI SEL INFLAMASI PADA
LAMBUNG MENCIT**

SKRIPSI

Oleh :

DELSA NATAYA HONESSY SARAGIH

175130107111025



PROGRAM STUDI KEDOKTERAN HEWAN

FAKULTAS KEDOKTERAN HEWAN

UNIVERSITAS BRAWIJAYA

MALANG

2021



**PENGARUH PENAMBAHAN DOSIS TUNGGAL
EKSTRAK ROSELLA UNGU PADA YOGHURT
SUSU SAPI TERHADAP KADAR MDA DAN
INFILTRASI SEL INFLAMASI PADA
LAMBUK MENCIT**

SKRIPSI

Sebagai salah satu syarat untuk memperoleh gelar
Sarjana Kedokteran Hewan

Oleh :

DELSA NATAYA HONESSY SARAGIH

175130107111025



**PROGRAM STUDI KEDOKTERAN HEWAN
FAKULTAS KEDOKTERAN HEWAN
UNIVERSITAS BRAWIJAYA**

MALANG

2021

LEMBAR PENGESAHAN SKRIPSI

Pengaruh Penambahan Dosis Tunggal Ekstrak Rosella Ungu Pada Yoghurt Susu Sapi Terhadap Kadar MDA dan Infiltrasi Sel Inflamasi Pada Lambung Mencit

Oleh :

DELSA NATAYA HONESSY SARAGIH


175130107111025

Setelah dipertahankan di depan Majelis Penguji

Pada tanggal 28 Juni 2021

Dan dinyatakan telah memenuhi syarat untuk memperoleh gelar
Sarjana Kedokteran Hewan

Pembimbing



drh. Aldila Noviatri, M.Biomed
NIK. 2011018411252001

Mengetahui,

Dekan Fakultas Kedokteran Hewan

Universitas Brawijaya



LEMBAR PERNYATAAN

Saya yang bertandatangan dibawah ini :

Nama : Delsa Nataya Honessy Saragih

NIM : 175130107111025

Program Studi : Pendidikan Dokter Hewan

Penulisan Skripsi Berjudul :

Pengaruh Penambahan Dosis Tunggal Ekstrak Rosella Ungu Pada Yoghurt Susu Sapi Terhadap Kadar MDA dan Infiltrasi Sel Inflamasi Lambung Mencit

Dengan ini menyatakan bahwa :

1. Isi skripsi yang saya buat adalah benar-benar hasil karya saya sendiri dan tidak menjiplak karya orang lain, selain nama-nama yang tercantum di isi dan tertulis di daftar pustaka dalam skripsi ini.
2. Apabila dikemudian hari ternyata skripsi yang saya tulis terbukti hasil jiplakan, maka saya bersedia menanggung segala resiko yang akan saya terima.

Demikian pernyataan ini dibuat dengan segala kesadaran.



Malang, 15 Juli 2021

Yang menyatakan,

(Delsa Nataya Honessy Saragih)
NIM. 175120107111025

Pengaruh Penambahan Dosis Tunggal Ekstrak Rosella Ungu Pada Yoghurt Susu Sapi Terhadap Kadar MDA dan Infiltrasi Sel Inflamasi Pada Lambung Mencit

ABSTRAK

Rosella ungu merupakan tanaman obat yang dikenal masyarakat luas karena banyak manfaat. Ekstrak rosella ungu yang ditambahkan pada yoghurt susu sapi memiliki kadar antioksidan tinggi. Sebagai minuman kesehatan yoghurt ekstrak rosella ungu ini diharapkan memiliki manfaat mencegah peningkatan radikal bebas pada tubuh mencit. Flavonoid pada rosella ungu dapat bersifat prooksidan yang dapat mereduksi Fe^{3+} dan Cu^{2+} sehingga dapat meningkatkan ROS jika diberikan dengan dosis tertentu. Penelitian ini bertujuan untuk melihat adanya potensi prooksidan rosella ungu dosis tunggal terfortifikasi pada yoghurt dengan melihat pengaruhnya terhadap kadar MDA dan skoring infiltrasi sel inflamasi pada lambung mencit. Penelitian ini dilakukan secara eksperimental dengan menggunakan Rancangan Acak Lengkap. Mencit (*Mus musculus*) dibagi menjadi 4 kelompok yaitu kelompok kontrol (hewan sehat; tanpa perlakuan), dan tiga kelompok perlakuan, yakni kelompok yang diberi yoghurt fortifikasi rosella dosis tunggal (1000; 1400; 7000 mg/kgBB) secara oral. Pengamatan dilakukan selama 14 hari sebelum mencit dieuthanasi. Pengukuran kadar MDA lambung mencit dilakukan dengan metode TBARS (kuantitatif). Infiltrasi sel inflamasi dianalisa dengan skoring (semi-kuantitatif). Hasil yang diperoleh pada kedua parameter tersebut dianalisa dengan uji statistik one way Analysis of Variance (ANOVA) dilanjutkan dengan uji Beda Nyata Jujur (BNJ) dengan taraf kepercayaan ($p < 0,05$). Hasil penelitian menunjukkan bahwa pemberian yoghurt dengan penambahan ekstrak rosella ungu dosis 1000 mg/kgBB, 1400 mg/kgBB dan 7000 mg/kgBB terdapat perbedaan nyata ($p < 0,05$) bila dibandingkan dengan kadar MDA lambung pada kelompok kontrol. Hasil skoring menunjukkan tidak ada perbedaan bermakna pada kelompok kontrol, pemberian dosis 1000 mg/kgBB dan 1400 mg/kgBB namun terdapat perbedaan bermakna pada pemberian dosis 7000 mg/kgBB. Kesimpulan penelitian ini adalah pemberian yoghurt dengan penambahan ekstrak rosella ungu dengan masing-masing dosis dapat meningkatkan kadar MDA dan berpengaruh terhadap skoring infiltrasi sel inflamasi pada lambung mencit pada dosis 7000 mg/kgBB.

Kata kunci : lambung, MDA, rosella ungu, sel inflamasi kronis, sel neutrofil

Single Dose Effect of Extract Ethanol of Purple Roselle Flower In Yoghurt Towards MDA Levels and Inflammatory Cell Infiltration of Mice Gastric

ABSTRACT

Purple rosella is a medicinal plant that is widely known for its many benefits. Purple rosella extract added to cow's milk yogurt has high antioxidant levels. As a health drink, this purple rosella extract yogurt is expected to have the benefit of preventing the increase in free radicals in the body of mice. Flavonoids in purple rosella can be pro-oxidants that can reduce Fe^{3+} and Cu^{2+} so that they can increase ROS if given at a certain dose. This study aimed to examine the potential prooxidants of fortified purple rosella in yogurt by looking at its effect on MDA levels and inflammatory cell infiltration scoring in the stomach of mice. This research was conducted experimentally using a completely randomized design. Mice (*Mus musculus*) were divided into 4 groups, namely the control group (healthy animals; no treatment), and three treatment groups, namely the group that was given a single dose of rosella fortified yogurt (1000; 1400; 7000 mg/kgBW) orally. Observations were made for 14 days before the mice were euthanized. Measurement of MDA levels in the stomach of mice was carried out using the TBARS method (quantitative). Infiltration of inflammatory cells was analyzed by scoring (semi-quantitative). Then the results obtained on both parameters were analyzed with the statistical test one way Analysis of Variance (ANOVA) followed by the Honest Significant Difference (BNJ) test with a confidence level ($p < 0.05$). The results showed that the administration of yogurt with the addition of purple rosella extract at doses of 1000 mg/kgB, 1400 mg/kgBW and 7000 mg/kgBW had a significant difference ($p < 0.05$) when compared with gastric MDA levels in the control group. The scoring results showed that there was no significant difference in the control group, giving a dose of 1000 mg/kgBW and 1400 mg/kgBW, but there was a significant difference in the administration of a dose of 7000 mg/kgBW. The conclusion of this study is that giving yogurt with the addition of purple rosella extract with each dose can increase MDA levels and affect the scoring of inflammatory cell infiltration in the stomach of mice at a dose of 7000 mg/kgBW.

Key words: chronic inflammatory cell, gastric, , MDA, neutrophil, purple roselle

DAFTAR ISI

HALAMAN JUDUL	ii
LEMBAR PENGESAHAN SKRIPSI	iii
LEMBAR PERNYATAAN	iv
ABSTRAK	v
ABSTRACT	vi
KATA PENGANTAR	vii
DAFTAR ISI	viii
DAFTAR TABEL	x
DAFTAR GAMBAR	xi
DAFTAR LAMPIRAN	xii
DAFTAR SINGKATAN	xiii
BAB 1 PENDAHULUAN	2
1.1 Latar Belakang	2
1.2 Rumusan Masalah	5
1.3 Batasan Masalah	6
1.4 Tujuan	7
1.5 Manfaat	7
BAB 2 TINJAUAN PUSTAKA	8
2.1 Yoghurt Susu Sapi	8
2.2 Rosella Ungu	9
2.3 Mencit	12
2.4 Lambung	13
2.5 Malondialdehide (MDA)	16
2.6 Inflamasi dan Sel Inflamasi	18
BAB 3 KERANGKA KONSEP DAN HIPOTESIS PENELITIAN	20
3.1 Kerangka Konsep	20
3.2 Hipotesis Penelitian	22
BAB 4 METODOLOGI PENELITIAN	23

4.1 Waktu dan Tempat Penelitian	23
4.2 Sampel Penelitian	23
4.3 Alat dan Bahan	17
4.3.1 Alat	17
4.3.2 Bahan	17
4.4 Tahapan Penelitian	18
4.4.1 Rancangan Penelitian	18
4.4.2 Variabel Penelitian	18
4.5 Prosedur Penelitian	19
4.5.1 Persiapan Hewan Coba	19
4.5.2 Pembuatan Yoghurt Ekstrak Rosella Ungu	19
4.5.3 Penentuan Dosis	21
4.5.4 Perlakuan Hewan Coba dengan Pemberian Dosis Tunggal Yoghurt Susu Sapi Ekstrak Rosella Ungu	21
4.5.5 Pengambilan Lambung	21
4.5.6 Pembuatan dan Pembacaan Preparat Jaringan Lambung	22
4.7 Analisis Data	25
BAB V HASIL DAN PEMBAHASAN	26
5.1 Pengaruh Penambahan Ekstrak Rosella Ungu Pada Yoghurt Susu Sapi Terhadap Kadar MDA Lambung Mencit	26
5.2 Pengaruh Penambahan Ekstrak Rosella Ungu Pada Yoghurt Susu Sapi Terhadap Infiltrasi Sel Inflamasi Kronis dan Netrofil pada Lambung Mencit	30
BAB VI KESIMPULAN DAN SARAN	37
6.1 Kesimpulan	37
6.2 Saran	37
DAFTAR PUSTAKA	38
LAMPIRAN	44


DAFTAR TABEL

Tabel	Halaman
2.1 Kandungan Nutrisi Rosella.....	20
4.1 Rancangan Penelitian.....	29
4.2 Skoring.....	30
5.1 Rata-rata MDA Lambung.....	27
5.2 Rata-rata Skoring Histopatologi Lambung.....	30




DAFTAR GAMBAR

Gambar	Halaman
2.2 Rosella Ungu	9
2.3 Mencit	11
2.4 Lambung Mencit	12
2.5 Histologi Lambung Mencit (<i>Mus musculus</i>).....	13
2.6 Histopatologi Lambung Mencit (<i>Mus musculus</i>).....	13
5.1 Histopatologi Lambung Kelompok Kontrol dan Kelompok Perlakuan 1.....	31
5.2 Histopatologi Lambung Kelompok Pelakuan 2 dan 3	32



DAFTAR LAMPIRAN

Lampiran	Halaman
Lampiran 1. Laik Etik	39
Lampiran 2. Kerangka Operasional	40
Lampiran 3. Pemilihan Dosis.....	41
Lampiran 4. Perhitungan Dosis.....	42
Lampiran 5. Pembuatan Yoghurt Ekstrak Rosella Ungu.....	46
Lampiran 6. Pengukuran Kadar MDA Lambung.....	48
Lampiran 7. Pembuatan Preparat Histopatologi Lambung.....	49
Lampiran 8. Analisa Statistik Kadar MDA Lambung	50
Lampiran 9. Analisa Statistik Skoring Infiltrasi Sel Inflamasi Kronis Lambung mencit.....	53
Lampiran 10. Analisa Statistik Skoring Infiltrasi Neutrofil Histopatologi Lambung Mencit	56
Lampiran 11. Dokumentasi Penelitian.....	59



DAFTAR SINGKATAN

% : Persen

/ : Per

ANOVA : Analysis of Variance

BAL : Bakteri Asam Laktat

BB : Berat Badan

g : Gram

Kg : Kilogram

MDA : Malondialdehyde

mg : Miligram

ml : Mililiter

MN : Mononuklear

ng : Nanogram

NaCl : Natrium Chloride

PUFA : *Poly Unsaturated Fatty Acid*

pH : Power of Hydrogen

PMN : Polimorfonuklear


RAL : Rancangan Acak Lengkap

ROS : Reactive Oxygen Species

SPSS : Statistical Package for The Social Science

TBA : Thiobarbituric acid

TBARS : Thiobarbituric acid-reactive substance



BAB 1 PENDAHULUAN

1.1 Latar Belakang

Susu sapi merupakan cairan yang berasal dari kelenjar ambing sapi yang dapat dikonsumsi oleh manusia dan mengandung banyak manfaat. Kadar protein yang terdapat dalam susu menjadikan susu sebagai salah satu produk dengan nilai gizi yang tinggi. Selain protein, susu mengandung nutrisi lain seperti fosfor, laktosa, kalsium dan mineral (Asmaq & Marisa, 2020). Susu dapat dikonsumsi secara langsung dan dapat juga diolah menjadi berbagai macam produk olahan. Yoghurt merupakan produk olahan susu dengan proses fermentasi yang memiliki cita rasa yang khas. Pengolahan susu sapi menjadi yoghurt merupakan salah satu penanganan susu yang tepat, karena susu memiliki kandungan laktosa yang tinggi yang dapat memicu timbulnya masalah kepada penderita intoleransi laktosa. Bakteri asam laktat yang berperan dalam proses fermentasi susu dapat memecah laktosa menjadi asam laktat sehingga kadar laktosa pada susu dapat berkurang (Prasetyo, 2010). Kandungan gizi pada yoghurt dinilai lebih tinggi dari pada susu murni. Hal tersebut dikarenakan adanya peningkatan pada total padatan, sehingga zat-zat gizi juga meningkat (Harismah, 2017).

Indonesia memiliki berbagai macam tumbuhan yang dapat dimanfaatkan sebagai pangan maupun obat-obatan. Rosella ungu banyak ditemukan di Indonesia dan banyak digunakan oleh masyarakat luas sebagai minuman kesehatan (Rakasiwi et al., 2019). Rosella ungu merupakan tanaman dengan



nama Latin *Hibiscus sabdariffa L.* yang dapat tumbuh di negara dengan iklim tropis maupun sub-tropis (Triyastuti & Djaeni, 2019). Kelopak bunga rosella ungu memiliki kandungan yang baik untuk tubuh. Bahan aktif yang terdapat dalam rosella ungu antara lain adalah vitamin c, kalsium, posfor dan beberapa bahan aktif berupa fitostera dan polifenol (Widyaswari & Probosari, 2013). Kandungan polifenol yang terdapat pada kelopak bunga rosella ungu terbagi menjadi beberapa subkelompok yaitu asam fenolat, tannin, flavonoid dan stilben (Ayu, 2020). Flavonoid pada rosella ungu merupakan senyawa yang memiliki sifat sebagai antioksidan yang dapat mencegah terjadinya stress oksidatif pada tubuh makhluk hidup. Sebuah penelitian menyatakan bahwa pemberian ekstrak rosella ungu dengan dosis 250 mg/kgBB dan 500 mg/kgBB dapat meningkatkan aktivitas antioksidan serta dapat berperan sebagai anti-ulcer pada lambung (Alqasoumi et al., 2010). Antioksidan merupakan senyawa yang bermanfaat bagi tubuh. Secara kimia antioksidan dapat diartikan sebagai senyawa yang dapat memberikan elektron. Secara biologi, antioksidan memiliki peran untuk mencegah kerusakan pada sel tubuh (Aditya & Ariyanti, 2016). Kerusakan yang terjadi dapat diakibatkan oleh radikal bebas yang keadaannya tidak seimbang dengan antioksidan di dalam tubuh. Selain dapat menyebabkan stress oksidatif, keadaan tersebut juga dapat memicu apoptosis dan nekrosis pada sel (Widayati, 2020). Stress oksidatif yang terjadi didalam tubuh dapat dilihat dari kadar *malondialdehyde* (MDA) yang dihasilkan pada uji laboratoris tertentu (Fajrilah & Indrayani, 2013).

Uji toksisitas merupakan prosedur yang dapat dilakukan untuk mengetahui tingkat keamanan suatu senyawa baik senyawa itu sendiri maupun penggunaan senyawa tersebut sebagai bahan tambahan pada suatu produk pangan (Setiasih et al., 2016). Penambahan ekstrak rosella pada yoghurt dilakukan untuk meningkatkan kualitas pangan suatu produk. Kandungan flavonoid yang terdapat pada rosella ungu dapat lebih stabil bila dipadukan dengan produk yang memiliki pH rendah, sehingga dapat meningkatkan aktivitas antioksidan. Penggunaan ekstrak rosella ungu sebagai bahan tambahan pada suatu produk belum diketahui dosis atau takaran yang dianjurkan aman, hingga saat ini hanya diketahui bahwa penambahan ekstrak herbal pada produk olahan susu seperti yoghurt tidak dibatasi (Granato et al., 2018) dan penggunaan ekstrak rosella ungu pada produk makanan atau minuman biasanya mencapai 50% dari total bahan (Ibrahim, 2020). Oleh sebab itu pemberian ekstrak rosella ungu dengan dosis tertentu kemungkinan dapat menimbulkan efek negatif. Meskipun antioksidan dapat bermanfaat bagi tubuh, namun dalam keadaan tertentu senyawa yang bersifat antioksidan dapat berubah menjadi prooksidan (Abrori et al., 2019).

Berdasarkan penelitian yang telah dilakukan terhadap gambaran hitopatologi hepar tikus yang diinduksi ekstrak rosella ungu dengan dosis 1000mg/kgBB dapat menimbulkan peradangan pada sel hepar, dan pada dosis 5000mg/kgBB diketahui dapat menyebabkan autolisis sel hepar (Sari et al., 2016). Pemberian ekstrak rosella ungu dengan dosis 750mg/kgBB pada tikus dapat menghasilkan MDA yang cukup tinggi (Al Hafiz et al., 2020). Selain itu suatu penelitian lain

menyatakan bahwa pemberian seduhan rosella ungu selama 30 hari pada tikus wistar sebanyak 90 mg dapat menyebabkan perubahan pada mukosa lambung, hal tersebut diakibatkan karena kandungan flavonoid dan vitamin C yang terdapat pada rosella ungu dapat bersifat iritan yang menyebabkan terjadinya difusi balik ion H^+ sehingga dapat meningkatkan produksi asam lambung (Larasati, 2010).

Penelitian mengenai efek rosella ungu yang ditambahkan pada yoghurt terhadap lambung belum banyak dilakukan, maka dari itu, penelitian ini dilakukan untuk mengetahui efek yang ditimbulkan oleh pemberian dosis tunggal ekstrak rosella ungu pada yoghurt susu sapi pada gambaran histologi dan kadar MDA pada lambung mencit.

1.2 Rumusan Masalah

Berdasarkan latar belakang yang telah diuraikan, maka dapat dirumuskan masalah sebagai berikut :

1. Apakah penambahan ekstrak rosella ungu pada yoghurt susu sapi dengan dosis tunggal berpengaruh terhadap kadar MDA pada lambung mencit?
2. Apakah penambahan ekstrak rosella ungu pada yoghurt susu sapi dengan dosis tunggal dapat berpengaruh pada skoring infiltrasi sel inflamasi lambung mencit?

1.3 Batasan Masalah

Batasan masalah pada penelitian ini adalah :

1. Hewan model yang digunakan adalah mencit (*Mus musculus*) strain *balb/c* dengan jenis kelamin jantan, berusia 2 minggu, dengan berat 20-40 gram. Penggunaan hewan coba ini telah mendapatkan sertifikat Laik Etik dari Komisi Etik Penelitian Universitas Brawijaya Nomor 083-KEP-UB-2020 (Lampiran 1).
2. Yoghurt terbuat dari susu sapi pasteurisasi kemasan yang diperoleh dari supermarket, dan di fermentasikan dengan menggunakan *starter* yoghurt kemasan yang berisi *L. casei*, *B. longum*, *L. bulgaricus*, *S. thermophiles* dan *L. acidophilus*.
3. Rosella ungu yang digunakan adalah kelopak bunga yang dibeli di Rosella Indotama Malang dan telah dideterminasi oleh UPT Laboratorium Herbal Materia Medica Batu kemudian diekstraksi dengan pelarut etanol 96% dengan metode maserasi.
4. Dosis tunggal yoghurt susu sapi ekstrak rosella ungu yang digunakan adalah 1000mg/kgBB, 1400mg/kgBB dan 7000mg/kgBB masing-masing diberikan sesuai perhitungan dosis dan berat badan mencit. Pemberian perlakuan dilakukan dengan menggunakan sonde lambung dan peengamatan berlangsung selama 14 hari sebelum dieuthanasi.

1.4 Tujuan

Tujuan dari penelitian ini adalah :

1. Untuk mengetahui pengaruh penambahan ekstrak rosella ungu pada yoghurt susu sapi dengan dosis tunggal terhadap kadar MDA lambung mencit.
2. Untuk mengetahui pengaruh penambahan ekstrak rosella ungu pada yoghurt dengan dosis tunggal terhadap perubahan yang terjadi pada skoring infiltrasi sel inflamasi lambung mencit.

1.5 Manfaat

Manfaat yang dapat dihasilkan dari dilakukannya penelitian ini adalah sebagai berikut :

1. Penelitian ini dapat digunakan sebagai kajian ilmiah penggunaan ekstrak rosella ungu pada yoghurt susu sapi dengan dosis yang tepat sehingga mengurangi efek negatif yang timbul.
2. Penelitian ini dapat digunakan sebagai literatur mengenai keamanan penggunaan ekstrak rosella ungu pada yoghurt susu sapi.

BAB 2 TINJAUAN PUSTAKA

2.1 Yoghurt Susu Sapi

Susu merupakan cairan yang diperoleh dari hasil sekresi *glandula mammae* yang memiliki banyak manfaat dan dapat dikonsumsi dengan tujuan mencukupi kebutuhan gizi. Tingginya nilai gizi pada susu sangat bermanfaat bagi semua makhluk hidup. Jika penanganan susu tidak tepat maka susu dapat lebih mudah rusak dan tidak dapat dikonsumsi lagi maupun diolah menjadi olahan susu (E. Putri, 2016). Penanganan susu dengan melakukan pasteurisasi bertujuan untuk membunuh bakteri patogen yang terdapat pada susu dan proses ini tidak menyebabkan kerusakan pada protein susu sapi (Hanum & Wanniatie, 2015).

Salah satu produk olahan susu yang dilakukan dengan menambahkan mikroorganisme disebut yoghurt. Pengolahan susu menjadi yoghurt melewati proses fermentasi yang bertujuan untuk mengurangi kadar laktosa pada susu. Proses fermentasi pada susu sapi diawali dengan pemecahan laktosa menjadi asam laktat oleh bakteri asam laktat, kemudian produksi asam laktat dapat menyebabkan penurunan pH. Suasana asam yang terbentuk dapat mengganggu keseimbangan kasein dalam susu sehingga terjadi penggumpalan dan pengendapan. Pembuatan yoghurt dapat dengan menggunakan bakteri asam laktat yaitu *Lactobacillus bulgaricus* dan *Streptococcus termophilus* L. yang dibiakkan pada suhu 45°C dan pH optimum adalah sekitar 5,5 (Wahyudi, 2006).

Pada umumnya yoghurt memiliki kandungan protein dan kalsium yang tinggi dan kandungan zat besi yang rendah (Rafika & Anjani, 2016).

Pemilihan penggunaan yoghurt dibandingkan dengan susu sapi pada penelitian ini dikarenakan kandungan peptida bioaktif yang terdapat pada yoghurt berbeda dengan susu sapi. Protein pada susu sapi seperti kasein merupakan sumber penghasil peptida bioaktif terbesar. Jumlah peptida bioaktif dapat meningkat pada produk olahan susu dengan proses fermentasi seperti yoghurt. Peptida bioaktif dapat dilepaskan selama fermentasi karena adanya aktivitas proteolitik, oleh sebab itu yoghurt yang memiliki kandungan peptida bioaktif juga dapat berfungsi sebagai antioksidan di dalam tubuh. Nilai gizi yoghurt yang dianggap lebih tinggi dari pada susu sapi juga dapat dilihat dari aktifitas bakteri asam laktat yang terdapat pada produk olahan fermentasi susu (Nguyen et al., 2020).

2.2 Rosella Ungu

Rosella ungu merupakan tanaman bunga asal Benua Afrika yang dapat tumbuh subur di Indonesia. Saat ini rosella ungu banyak digunakan oleh masyarakat sebagai tanaman obat, namun pemanfaatan rosella ungu sebagai bahan tambahan produk pangan belum begitu banyak diketahui oleh masyarakat. Seperti pada umumnya tanaman, bunga rosella ungu terdiri atas batang, daun, akar, dan kelopak itu sendiri. Bunga rosella sangat bermanfaat bagi kehidupan manusia dan memiliki kandungan yang baik pula (Nugroho et al., 2018).

Rosella ungu dapat tumbuh di daerah dengan ketinggian maksimum 900m diatas permukaan laut. Pada suhu 25°C - 27°C dan kelembaban yang baik rosella ungu dapat tumbuh dengan cepat. Namun jika suhu terlalu rendah dan kelembaban yang kurang baik serta angin yang berlebihan dan kabut pada suatu daerah akan menghambat pertumbuhan rosella ungu (Susilawati, 2009).

Rosella ungu memiliki bentuk dan ukuran yang membesar dari bawah ke atas. Pada bagian atas terbentuk daun yang lebih kecil, daun tersebut bercabang tiga dan berbentuk daun *lanceolate*. Tangkai daun tanaman rosella ungu berukuran 4-7 cm dan berwarna hijau. Bunga rosella ungu merupakan bunga tunggal yang keluar dari ketiak daun. Bunga tersebut memiliki kelopak yang berjumlah 8 hingga 11 helai. Bunga rosella ungu juga memiliki bulu dengan panjang 1cm dan ukuran tangkainya relatif pendek (Susilawati, 2009).

Klasifikasi bunga rosella menurut Setiadi (2016) adalah sebagai berikut :

Kingdom : Plantae

Sub Divisi : Spermatophyta

Divisi : Magnoliophyta

Kelas : Magnoliopsida

Bangsa : Malvales

Suku : Malvaceae



Gambar 2.2 Rosella Ungu (Setiadi, 2016)

Genus : *Hibiscus*
 Species : *Hibiscus sabdariffa*

Saat ini rosella dapat diolah menjadi berbagai macam produk seperti minuman, selai, pewarna makanan alami, dan *jelly*. Rosella biasanya juga diolah menjadi teh yang banyak digemari masyarakat (Sanders, 2018). Bunga Rosella ungu memiliki kandungan kimia berupa flavonoid, saponin dan polifenol. Rosella ungu juga mengandung berbagai macam vitamin seperti vitamin C, vitamin D, Vitamin B dan berbagai macam mineral (Susilawati, 2009). Selain itu kandungan nutrisi yang terkandung didalam rosella menurut Sanders (2018) ditunjukkan dalam tabel 2.1. berikut :

Tabel 2.1 Kandungan nutrisi Rosella

Kandungan Nutrisi Rosella (100 gram)	
Water	99.58g
Ash	0.42g
Calcium	8mg
Iron	0.08mg
Magnesium	3mg
Phosphorus	1mg
Pottasium	20mg
Sodium	4mg
Zinc	0.04mg
Magnese	0.477mg
Niacine	0.04mg
Folate (total)	1ug
Choline (total)	0.4mg

Berdasarkan penelitian-penelitian yang telah dilakukan, rosella ungu sangat bermanfaat dalam menurunkan kadar kolestrol, menurunkan tekanan darah, sebagai antiseptik, diuretik dan dapat mencegah gangguan-gangguan pada jantung serta hati (Rakasiwi et al., 2019). Rosella ungu merupakan tumbuhan dengan kandungan antosianin yang terdapat pada kelopak bunganya. Antosianin adalah senyawa flavonoid yang memiliki manfaat sebagai antioksidan tambahan yang diperoleh dari makanan atau minuman. Selain itu antosianin merupakan senyawa yang stabil pada larutan asam sehingga banyak digunakan sebagai bahan campuran pada yoghurt (Castañeda-Ovando et al., 2009).

2.3 Mencit

Mencit adalah salah satu hewan yang sering digunakan dalam penelitian. Mencit yang termasuk dalam hewan coba memiliki kelebihan yaitu harganya yang terjangkau dan mudah beradaptasi di lingkungan baru. Selain kedua hal tersebut, kebanyakan peneliti menggunakan mencit karena mencit memiliki banyak kesamaan dengan manusia. Mencit yang sering digunakan pada penelitian adalah mencit jantan karena mencit betina memiliki siklus estrus dengan keadaan hormon dapat mempengaruhi keadaan darah pada mencit tersebut (Annisa, 2020).

Menurut Putri (2019), mencit yang digunakan sebagai hewan coba pada penelitian memiliki taksonomi sebagai berikut :

Kigdom : Animalia

Filum : Chordata

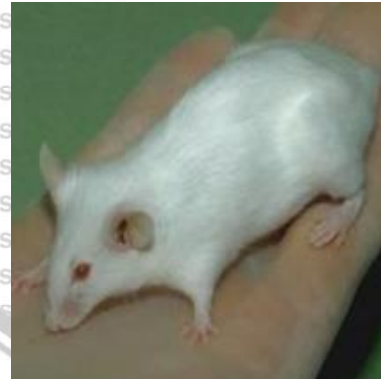
Kelas : Mamalia

Ordo : Rodentia

Famili : Muridae

Genus : *Mus*

Species : *Mus musculus*



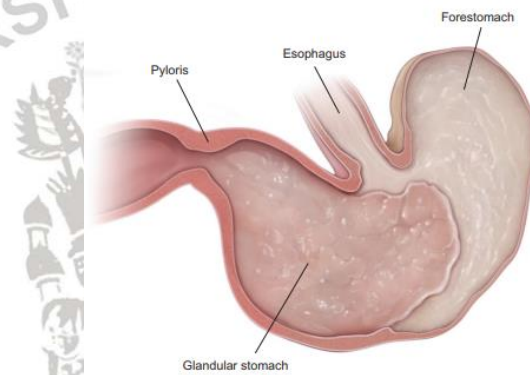
Gambar 2.3 Mencit (Putri, 2019)

Perawatan dan pemeliharaan yang dilakukan pada mencit sebagai hewan coba penelitian biasanya adalah pemberian pakan dan minum serta mengganti sekam sebagai alas kandang. Pemberian pakan ini dilakukan dengan tujuan untuk mencukupi kebutuhan gizi mencit. Mencit merupakan hewan omnivora namun pemilihan pakan juga harus tepat dalam perkembangan mencit. Pemberian pakan pada mencit diberikan sebanyak 15g/100g bobot mencit per hari nya (Putri, 2019)

2.4 Lambung

Lambung merupakan suatu organ yang termasuk dalam saluran pencernaan. Lambung merupakan tempat diprosesnya makanan yang masuk ke dalam tubuh menjadi *chime* dan setelah itu dilanjutkan ke duodenum usus halus. Lambung selalu terpapar oleh berbagai macam zat dan makanan sehingga dapat

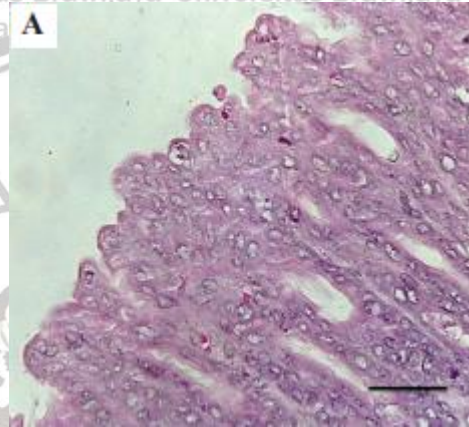
menimbulkan kerusakan pada jaringan lambung (Teng et al., 2013). Pada mencit, organ lambung terletak pada cranial abdomen kiri dan beberapa bagiannya tertutupi oleh lobus hepar. Berdasarkan aspek serosa, mukosa lambung mencit dibagi menjadi dua bagian yaitu *forestomach* dan *glandular stomach*. Bagian *glandular stomach* terbagi lagi menjadi cardia kecil, fundus dan antrum seperti yang ditunjukkan pada **Gambar 2.4** (Treuting and Dintzis, 2012).



Gambar 2.4 Lambung pada mencit (Treuting et al., 2017)

Lapisan pada lambung mencit terdiri atas mukosa, sub-mukosa, muskularis propria dan lapisan serosa (**Gambar 2.5**). Pada lapisan mukosa terdapat pembuluh darah, dan sel-sel limfoid serta makrofag dan sel mast yang tersebar. Pada lapisan muskularis terdapat otot polos dan pada lapisan serosa yaitu lapisan terluar terdapat jaringan lemak, epitel selapis, pembuluh limfe dan pembuluh darah. Sel-sel yang terdapat pada lambung antara lain adalah sel parietal, sel chief, sel punca, sel mukosa leher dan sel enteroendokrin. Sel-sel tersebut memiliki fungsi masing-masing. Sel mukosa sendiri berperan dalam sekresi

mucus pada lambung, sel parietal berperan dalam sekresi HCl, sel chief memiliki peran dalam menghasilkan enzim lipase dan sel enteroendokrin berperan dalam melepaskan hormon (Pratama & Muhartono, 2019).

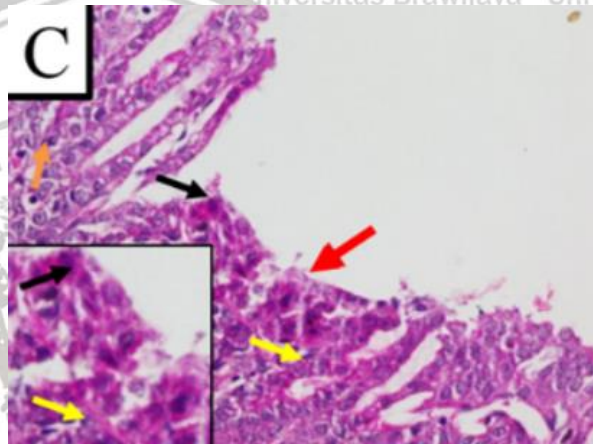


Gambar 2.5 Histologi lambung mencit (*Mus musculus*) (Bunaya et al., 2020).

Gambaran patologis pada lambung dapat disebabkan oleh meningkatnya radikal bebas di dalam tubuh. Peningkatan radikal bebas tersebut akan mengganggu keseimbangan antara antioksidan dan radikal bebas sehingga menyebabkan terjadinya stress oksidatif yang dapat memicu kerusakan pada jaringan lambung. Kerusakan yang terjadi pada jaringan lambung dapat dilihat dari adanya erosi epitel dan infiltrasi sel radang seperti yang ditunjukkan pada

Gambar 2.6 (Robbie, 2020). Inflamasi yang muncul akibat adanya kerusakan sel akan mengaktifkan imun adaptif dan bawaan karena berperan sebagai pelindung dari cedera yang disebabkan oleh makhluk hidup patogen ataupun cedera kimiawi yang terjadi. Sel inflamasi yang berperan antara lain adalah sel inflamasi

mononuklear dan polimorfonuklear. Sel inflamasi yang termasuk dalam mononuklear adalah limfosit dan monosit, sedangkan yang termasuk sel inflamasi kelompok polimorfonuklear adalah basofil, eosinofil dan neutrofil (Greten & Grivennikov, 2019).



Gambar 2.6 Histopatologi lambung menci (Robbie, 2020).

2.5 Malondialdehyde (MDA)

Radikal bebas merupakan molekul yang terbentuk secara alami didalam tubuh karena adanya metabolisme biologis pada tubuh. Radikal bebas memiliki peran dalam sistem pertahanan tubuh. Seluruh proses metabolisme yang terjadi didalam tubuh akan menghasilkan energi dan juga radikal bebas. Selain dari pada dihasilkan didalam tubuh, produksi radikal bebas dapat meningkat karena beberapa faktor, salah satunya adalah faktor lingkungan. Peningkatan radikal bebas yang tidak disertai dengan peningkatan antioksidan dalam tubuh akan menciptakan keadaan tidak seimbang antara radikal bebas dan antioksidan yang

disebut dengan stress oksidatif. Dalam keadaan normal, berbagai enzim dalam sel dan proses metabolik pada tubuh akan meminimalisir tingkat kerusakan oksidatif. Namun, ketika terjadi peningkatan radikal bebas maka kontrol protektif tidak dapat mencukupi dan akan mengakibatkan stress oksidatif yang terjadi pada sel kemudian berlanjut pada jaringan hingga pada organ-organ yang ada di dalam tubuh. Stress oksidatif yang terjadi dapat menjadi awal dari berbagai macam penyakit (Galli et al., 2005). Begitu pula dengan keadaan dimana antioksidan golongan flavonoid berlebihan didalam tubuh dapat berperan sebagai prooksidan yang mampu meningkatkan proses oksidasi sehingga memicu terjadinya stress oksidatif dan menyebabkan kerusakan pada sel serta jaringan (Ardhie, 2011).

Malondialdehyde (MDA) merupakan salah satu produk akhir dari peroksidasi lipid yang disebabkan oleh ketidakseimbangan antara radikal bebas dan antioksidan yang dapat dihasilkan melalui proses enzimatik maupun non-enzimatik (Ayuningati, 2018). Reaksi *Poly Unsaturated Fatty Acid* (PUFA) dengan *Reactive Oxygen Species* (ROS) dapat menghasilkan senyawa aldehid sehingga jika dimetabolisme kembali maka akan menghasilkan MDA. MDA dapat menjadi penanda stress oksidatif yang terjadi pada tubuh. Jika dibandingkan dengan hasil peroksidasi lipid yang lain sebagai penanda stress oksidatif, pengukuran MDA yang dilakukan dengan metode TBARS lebih mudah dilakukan dan memiliki tingkat akurasi yang tinggi (Ho et al., 2013).

2.6 Inflamasi dan Sel Inflamasi

Inflamasi merupakan suatu proses yang sangat penting dalam sistem pertahanan tubuh. Inflamasi berperan sebagai proses dalam merespon adanya kerusakan atau cedera karena agen asing yang masuk kedalam tubuh. Inflamasi dapat ditunjukkan dengan tanda kemerahan, bengkak, rasa sakit, panas dan disfungsi. Ketika jaringan mengalami cedera oleh karena mikroorganisme patogen ataupun cedera kimiawi, jaringan mengirim sinyal agar mediator kimia dapat di rilis. Setelah itu terjadi pelebaran pembuluh darah yang mengakibatkan endotel merenggang dan mengakibatkan protein plasma keluar sehingga dapat menyebabkan terjadinya pembengkakan. Kemudian sel darah putih masuk ke daerah cedera dimulai dengan infiltrasi neutrofil kemudian dilanjutkan dengan infiltrasi monosit (Libby, 2007). Inflamasi akut terjadi dalam waktu yang singkat dan ditandai dengan neutrofil, sedangkan inflamasi kronis merupakan kelanjutan dari inflamasi akut (Mukhriani et al., 2020).

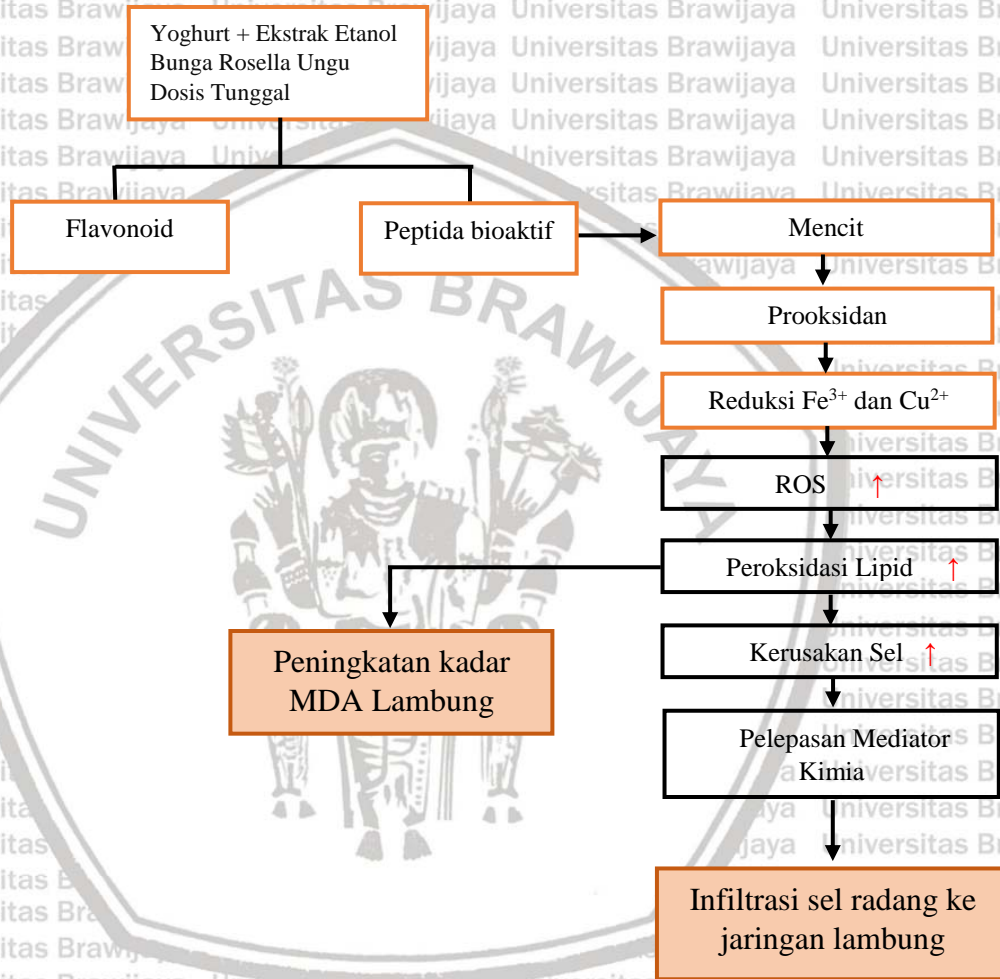
Sel inflamasi merupakan sel-sel yang muncul dari terjadinya proses inflamasi. Sel inflamasi terbagi menjadi dua yaitu sel inflamasi mononuklear dan polimorfonuklear. Sel inflamasi mononuklear terdiri atas monosit dan limfosit. Monosit berperan dalam proses fagositosis sel, sedangkan limfosit berperan dalam pembentukan antibodi. Sel inflamasi polimorfonuklear merupakan sel yang terdiri atas basophil, neutrofil dan eosinofil. Neutrofil merupakan sel yang

berperan dalam proses eliminasi benda asing dan membunuh mikroba seperti bakteri, virus, fungi dan protozoa (Rosales, 2018).



BAB 3 KERANGKA KONSEP DAN HIPOTESIS PENELITIAN

3.1 Kerangka Konsep



Keterangan :

: Pemberian dosis tunggal yoghurt + ekstrak rosella ungu

: Parameter yang diamati

↑ : Efek pemberian yoghurt rosella ungu

ROS : *Reactive Oxygen Species*

MDA : *Malondialdehyde*

Pemberian yoghurt ekstrak rosella ungu diduga dapat meningkatkan antioksidan di dalam tubuh dan mencegah terjadinya stress oksidatif. Kandungan peptida bioaktif yang terdapat pada susu sapi yang telah di fermentasi dapat menetralkan superoksida dengan cara mendonorkan atom hydrogen sehingga pembentukan radikal lipid terhambat, selain itu kandungan flavonoid pada rosella ungu yang bersifat antioksidan juga dapat menetralkan radikal bebas sehingga dapat menjadi senyawa yang tidak merusak sel. Namun dalam dosis tunggal yang diberikan, kandungan flavonoid yang terdapat pada rosella ungu dapat bersifat prooksidan. Ketika yoghurt ekstrak rosella ungu dosis tunggal masuk ke dalam saluran pencernaan dan sampai di lambung maka senyawa pada yoghurt ekstrak rosella ungu tersebut diabsorpsi oleh mukosa lambung. Flavonoid yang merupakan senyawa pada rosella ungu yang diberiksan dengan dosis tunggal dapat bersifat prooksidan yang dapat mengganggu reaksi pada respirasi sel dengan mereduksi Fe^{3+} menjadi Fe^{2+} dan Cu^{2+} menjadi Cu^{+} yang memicu terjadinya reaksi Fenton sehingga terbentuklah senyawa-senyawa radikal yang reaktif (ROS). Senyawa radikal yang terbentuk dapat berikatan dengan *Poly Unsaturated Fatty Acid* (PUFA) sehingga terjadi proses peroksidasi lipid (Cao et al., 1997). Peroksidasi lipid yang terjadi di dalam sel dapat menghasilkan senyawa aldehid salah satunya adalah MDA. Selain itu peroksidasi lipid juga dapat mengakibatkan terputusnya rantai asam lemak sehingga berpengaruh pada perubahan histologi mukosa lambung. Meskipun peptida bioaktif yang terdapat pada susu sapi dapat mestabilkan radikal superoksida, namun peningkatan

senyawa radikal akibat sifat prooksidan dari flavonoid dapat mengakibatkan proses peroksidasi lipid terjadi secara terus menerus sehingga MDA yang dihasilkan meningkat. Peningkatan MDA tersebut menjadi penanda terjadinya stress oksidatif yang menyebabkan kerusakan sel (Niki, 2009). Kerusakan yang terjadi pada jaringan lambung akan memicu munculnya mediator kimia sebagai respon dari cedera yang dialami sel, kemudian akan terjadi proses kemotaksis sehingga sel-sel inflamasi masuk ke daerah cedera (Greten & Grivennikov, 2019).

3.2 Hipotesis Penelitian

Berdasarkan rumusan masalah yang telah disusun, maka dapat diajukan hipotesis sebagai berikut :

1. Pemberian yoghurt ekstrak rosella ungu dengan dosis tunggal dapat meningkatkan kadar MDA pada lambung mencit.
2. Pemberian yoghurt ekstrak rosella ungu dengan dosis tunggal mempengaruhi nilai skoring infiltrasi sel inflamasi lambung mencit.

BAB 4 METODOLOGI PENELITIAN

4.1 Waktu dan Tempat Penelitian

Penelitian ini dilakukan di beberapa laboratorium. Pemeliharaan dan perlakuan pada hewan coba mencit dilakukan di Laboratorium Farmakologi Veteriner FKH Universitas Brawijaya, pembuatan yoghurt dengan penambahan ekstrak rosella ungu dilakukan di Laboratorium Kesehatan Masyarakat Veteriner FKH Universitas Brawijaya. Ekstrak rosella ungu dibuat dengan pelarut etanol 96% dan pengujian metabolit sekunder secara kualitatif ekstrak rosella ungu dilakukan di UPT Materia Medica Batu, Kemudian Laboratorium FAAL FK Universitas Brawijaya untuk pengujian kadar MDA organ lambung, Laboratorium Patologi Anatomi FK Universitas Brawijaya untuk tempat pembuatan preparat histologi organ lambung dan Klinik Satwa Sehat sebagai tempat pembacaan preparat histologi organ lambung.

4.2 Sampel Penelitian

Penelitian ini dilakukan dengan menggunakan mencit jantan yang berumur 2 minggu dengan berat kurang lebih 20-40 gram. Penentuan jumlah sampel dihitung dengan metode Federer.

$$t(n-1) \geq 15$$

$$4(n-1) \geq 15$$

$$4n \geq 19$$

$$n \geq 5$$

Keterangan :

t : jumlah perlakuan

n : jumlah ulangan yang diperlukan

Setelah dilakukan perhitungan, maka dapat ditentukan jumlah mencit yang digunakan dalam penelitian ini adalah sebanyak 20 ekor yang dibagi menjadi 4 kelompok, dengan satu kelompok memiliki pengulangan sebanyak ≥ 5 kali.

4.3 Alat dan Bahan

4.3.1 Alat

Pada penelitian ini alat yang digunakan terdiri atas kandang hewan coba, botol air minum hewan coba, tempat pakan hewan coba, kertas label, plastik *zip lock*, aluminium foil, tissue, masker, glove, pot organ untuk menyimpan organ setelah dilakukan nekropsis, alat bedah, object glass, cover glass, paraffine cassette, neraca analitik, alu dan mortar, *blue tip*, *yellow tip*, *ice box*, tabung eppendorf, sonde mencit, spuit 1cc, pH meter digital, blender, saringan, panci, kompor, botol scotch, mikrotom, *showcase*, kamera, thermometer, timbangan digital, mikroskop cahaya.

4.3.2 Bahan

Bahan-bahan yang digunakan pada penelitian ini adalah mencit (*Mus musculus*) galur *bablc* sebanyak 20 ekor yang dibagi menjadi 4 kelompok, susu sapi pasteurisasi kemasan, pakan komersial NOVA, *starter* yoghurt yang berisi bakteri *L. bulgaricus*, *S. thermophiles* dan *L. acidophilus*, kelopak bunga rosella kering, NaCl Fisiologis, aquades, TCA, HCl 1N, formalin 10%, etanol 70%, etanol 80%, etanol 90%, pewarna HE, paraffin dan eter.

4.4 Tahapan Penelitian

4.4.1 Rancangan Penelitian

Penelitian ini bersifat eksperimental menggunakan Rancangan Acak Lengkap (RAL). Hewan coba dibagi dalam 4 kelompok yang terdiri atas kelompok kontrol (negatif), kelompok perlakuan 1, kelompok perlakuan 2 dan kelompok perlakuan 3.

Tabel 4.1 Rancangan Penelitian

Kelompok Mencit	Perlakuan
Kontrol	Kelompok mencit sehat tanpa perlakuan yang diberikan pakan komersial dan air minum.
P1	Kelompok mencit yang diberikan yoghurt ekstrak rosella ungu dosis tunggal 1000mg/kgBB.
P2	Kelompok mencit yang diberikan yoghurt ekstrak rosella ungu dosis tunggal 1400mg/kgBB.
P3	Kelompok mencit yang diberikan yoghurt ekstrak rosella ungu dosis tunggal 7000mg/kgBB.

4.4.2 Variabel Penelitian

Variabel yang diamati dalam penelitian ini antara lain :

Variabel bebas : Ekstrak rosella ungu pada yoghurt susu sapi dengan dosis 1000mg/kgBB; 1400mg/kgBB; 7000mg/kgBB.

Variabel tergantung : MDA dan skoring infiltrasi sel inflamasi



Variabel kontrol : Umur, jenis kelamin, berat badan, pakan, air minum serta kondisi kandang.

4.5 Prosedur Penelitian

4.5.1 Persiapan Hewan Coba

Hewan coba yang digunakan dalam penelitian ini adalah mencit (*Mus musculus*) dengan galur *balb/c* dengan jenis kelamin jantan yang berusia 2-4 minggu dan berat badan 20-40 gram. Hewan coba tersebut berjumlah 20 ekor yang dibagi menjadi 4 kelompok dengan satu kelompok berisi 5 ekor mencit. Hewan coba mencit diaklimatisasi selama 7 hari. Aklimatisasi yang dilakukan dapat membantu hewan coba tersebut beradaptasi sehingga mencegah hewan merasa ketakutan atau stress jangka panjang. Selama penelitian, hewan coba diberikan pakan dan minum (Ridwan, 2013).

4.5.2 Pembuatan Yoghurt Ekstrak Rosella Ungu

4.5.2.1 Pembuatan Ekstrak Rosella Ungu

Pembuatan ekstrak rosella ungu dilakukan dengan cara menghaluskan bunga rosella yang kering sehingga menyerupai tepung kemudian dilanjutkan dengan mengayak bubuk rosella tersebut dengan ayakan 60 mesh. Setelah didapatkan tepung rosella sebanyak 100g dilanjutkan dengan merendam tepung rosella tersebut dengan 1 L etanol 96% dan biarkan selama 3 hari. Kemudian gunakan kain saring untuk memisahkan ampas dengan filtrat. Filtrat yang dihasilkan

dievaporasi dengan alat *rotary evaporator* sehingga pelarut terpisah dan pelarut di labu penampung tidak menetes lagi (Rachman et al., 2018).

4.5.2.2 Pembuatan *Mother Culture*

Pembuatan *mother culture* dilakukan dengan cara menyiapkan terlebih dahulu bahan-bahan pembuat yoghurt, kemudian lakukan pemanasan pada susu di dalam inkubator untuk menyesuaikan suhu susu, kemudian setelah 30 menit, campurkan starter yang mengandung bakteri *L.casei*; *B. longum*; *L. bulgaricus*; *S. thermophiles* dan *L.acidophilus* kedalam susu yang telah dipanaskan, kemudian homogenkan dan masukkan kembali kedalam inkubator selama 4-5 jam dan hingga mencapai pH 4,5-5 dan setelah itu masukkan ke dalam pendingin (Ningsih et al., 2019).

4.5.2.3 Pembuatan Yoghurt

Pembuatan yoghurt dilakukan dengan cara memanaskan susu sebanyak 50mL didalam inkubator selama 30 menit kemudian masukan *mother culture* sebanyak 3% dan homogenkan. Setelah itu masukkan kembali kedalam inkubator selama 4-5 jam dan pH mencapai 4,5-5 kemudian masukkan yoghurt tersebut ke dalam *showcase* (Ningsih et al., 2019).

4.5.2.4 Pembuatan Yoghurt Ekstrak Rosella Ungu

Pembuatan yoghurt ekstrak rosella ungu dilakukan dengan menyiapkan yoghurt sebanyak 12mL dan ekstrak rosella yang sebelumnya sudah dibuat

sebanyak 3mL. Kemudian campurkan yoghurt dan ekstrak rosella ungu kemudian homogenkan.

4.5.3 Penentuan Dosis

Dosis yang digunakan pada penelitian ini mengacu pada penelitian uji toksisitas rosella ungu sebelumnya telah dilakukan pada tikus. Dosis yang diberikan pada tikus dikonversikan ke mencit. Penentuan nilai LD50 yang diperoleh pada penelitian sebelumnya dapat menjadi standar pemberian dosis tunggal pada penelitian ini. Konversi dosis dapat dilihat pada **Lampiran 3**.

4.5.4 Perlakuan Hewan Coba dengan Pemberian Dosis Tunggal Yoghurt Susu Sapi Ekstrak Rosella Ungu

Hewan coba yang digunakan diaklimatisasi terlebih dahulu selama 7 hari. Pada hari ke delapan dilakukan pemberian yoghurt susu sapi ekstrak rosella ungu dengan dosis 1000mg/kgBB; 1400mg/kgBB dan 7000mg/kgBB. Perhitungan dosis disesuaikan dengan masing-masing berat badan pada mencit. Yoghurt susu sapi dengan penambahan ekstrak rosella ungu diberikan dengan dosis tunggal. Perhitungan dosis dapat dilihat pada **Lampiran 4**.

4.5.5 Pengambilan Lambung

Pengambilan organ lambung untuk pengukuran kadar MDA dan pembuatan preparat diawali dengan melakukan euthanasia pada hewan coba. Pada penelitian ini euthanasia yang digunakan adalah metode *exanguination*. Metode *exanguination* merupakan metode euthanasia dengan cara mengeluarkan seluruh

darah dari jantung yang dilakukan pada mencit dalam keadaan teranesthesi (Hidayat & Wulandari, 2021). Mencit yang sudah mati dapat dilihat dari hilangnya refleks mata, hilangnya pernafasan, hilangnya detak jantung dan membran mukosa terlihat putih (Shearer, 2018). Mencit yang sudah mati segera dibedah kemudian semua organ diangkat dengan hati-hati dan pisahkan lambung. Lambung dibagi menjadi dua untuk pengecekan kadar MDA dan gambaran histologi, kemudian organ tersebut dicuci dengan NaCl dan satu bagian lambung dibungkus dengan *aluminium foil* kemudian dimasukkan kedalam *plastic zip* dan dimasukan kedalam *freezer*. Bagian lambung yang lain dimasukkan kedalam pot organ yang berisi formalin 10% sebagai sampel pembuatan preparat histologi (Rofiqoh & Taufikurohmah, 2013).

4.5.6 Pembuatan dan Pembacaan Preparat Jaringan Lambung

Preparat histologi organ lambung dibuat dengan cara melakukan fiksasi pada organ terlebih dahulu dengan perendaman pada pot organ yang berisi formalin 10% dengan waktu minimal 24 jam (Mustaba et al., 2012). Kemudian potong bagian tengah lambung, setelah itu lakukan proses dehidrasi dengan merendam potongan lambung tersebut pada alkohol bertingkat selama 60 menit. Setelah itu lakukan *clearing* dengan menggunakan xylol selama 15 menit. Setelah dilakukan proses *clearing* sampel tersebut masuk ke proses infiltrasi paraffin selama 60 menit pada suhu 60°C di dalam inkubator. Kemudian rendam sampel pada paraffin cair dan biarkan pada suhu kamar sehingga menjadi blok paraffin.

Setelah diperoleh blok parafin, lakukan pemotongan sample dengan mikrotom dengan ketebalan yang diinginkan (Pertiwi & Saputra, 2018).

Setelah diperoleh potongan sample dengan mikrotom, letakkan pada objek glass, kemudian lakukan proses deparafinasi dengan menggunakan larutan xylol I, II, III selama 10 menit, kemudian lakukan rehidrasi. Selanjutnya sampel tersebut diwarnai dengan pewarna hematoxilin dan eosin kemudian lakukan proses dehidrasi dan *clearing*. Setelah melewati proses tersebut, tutup sampel yang ada pada objek glass dengan menggunakan coverglass yang sudah ditambahkan dengan entelan (Mayangsari et al., 2019).

Pengamatan pada preparat histologi dilakukan dengan melihat adanya perubahan patologis berupa infiltrasi sel inflamasi kronis dan neutrofil yang dinilai berdasarkan skor 0 hingga 4. Skor (0) absen, (1) ringan, (2) moderate, (3) berat. Pengamatan histopatologi dilakukan dengan metode *Update Sydney Sysyem* (Rugge et al., 2011). Pengamatan dilakukan sebanyak 5 LP (Lapang Pandang) pada perbesaran 100x dan 400x menggunakan mikroskop cahaya dengan kamera dan aplikasi pengolahan gambar Image Raster. Skoring yang dilakukan untuk menentukan adanya perubahan pada jaringan lambung dapat dilihat pada **tabel 4.2** berikut :

Tabel 4.2 Skoring Jaringan

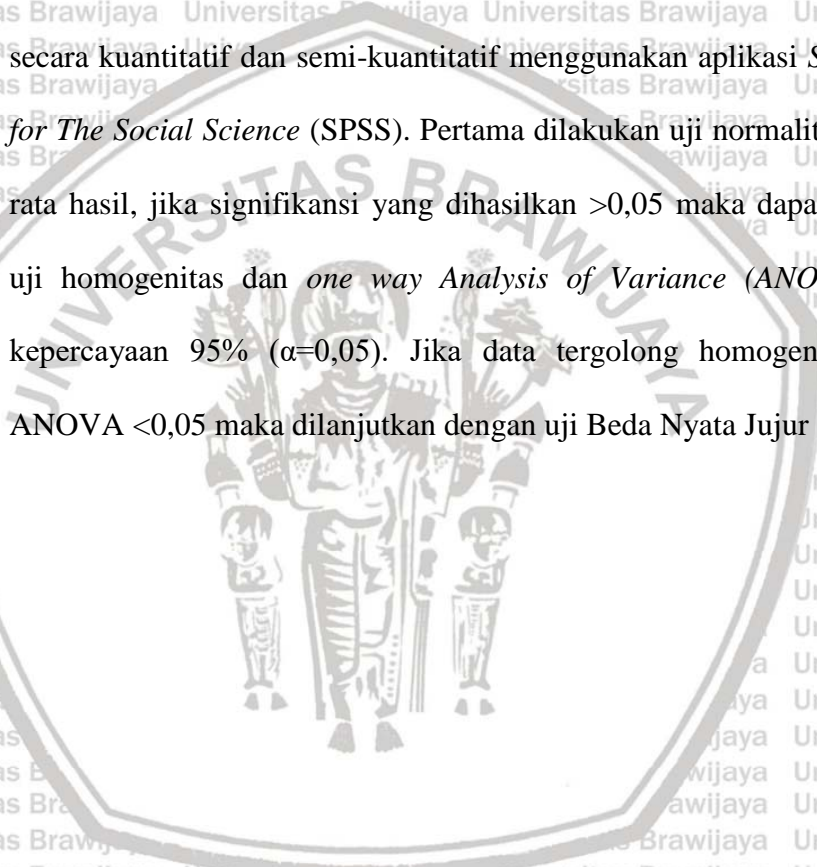
Parameter	Skor	Arti
Infiltrasi sel	0	2-3 sel infamasi kronis
Inflamasi	1	10-15 sel inflamasi kronis
Kronis	2	Beberapa area dengan sel inflamasi kronis
	3	tersebar padat
	3	Infiltrasi difus sel inflamasi kronis
Infiltrasi Sel	0	Tidak terdapat neutrofil
Netrofil	1	Neutrofil tersebar
	2	Neutrofil tersebar di keseluruhan lapang pandang
	3	Neutrofil tersebar di keseluruhan lapang pandang dan memadat pada beberapa fokus

4.5.6 Pengukuran Kadar MDA Lambung

Pengukuran kadar MDA pada lambung mencit dilakukan dengan metode *Thiobarbituric acid reactive substance* (TBARS). Sampel yang digunakan merupakan bagian dari potongan lambung yang telah disiapkan. Selanjutnya, sampel lambung dengan berat 0,1gram tersebut digerus dengan alu dan mortar, setelah halus masukkan kedalam tabung dan lakukan sentrifugasi dengan kecepatan 4000 rpm selama 10 menit sampai dihasilkan supernatan yang jernih yang akan dipakai untuk menguji kadar MDA. Selanjutnya lakukan pengenceran pada larutan 1,1,3,3-tetra metoksi propane dan tambahkan HCl yang mengandung TCA, TBA dan BHT kemudian dipanaskan selama 1 jam dalam suhu 80°C dan lakukan sentrifugasi lagi sehingga didapatkan supernatant yang nanti akan menjadi bahan untuk diperiksa absorbansinya dengan spektrofotometer dengan panjang gelombang 523nm (Wahdaningsih & Untari, 2019).

4.7 Analisis Data

Penelitian ini dilakukan dengan parameter perubahan kadar MDA dan perubahan histopatologi lambung mencit. Rata-rata yang diperoleh dari kadar MDA lambung dan skoring yang dilakukan pada histopatologi lambung dianalisa secara kuantitatif dan semi-kuantitatif menggunakan aplikasi *Statistical Package for The Social Science* (SPSS). Pertama dilakukan uji normalitas pada hasil rata-rata hasil, jika signifikansi yang dihasilkan $>0,05$ maka dapat dilanjutkan pada uji homogenitas dan *one way Analysis of Variance* (ANOVA) dengan taraf kepercayaan 95% ($\alpha=0,05$). Jika data tergolong homogen dan signifikansi ANOVA $<0,05$ maka dilanjutkan dengan uji Beda Nyata Jujur (BNJ).



BAB V HASIL DAN PEMBAHASAN

5.1 Pengaruh Penambahan Ekstrak Rosella Ungu Pada Yoghurt Susu Sapi Terhadap Kadar MDA Lambung Mencit

Malondialdehyde adalah salah satu seyawa hasil dari peroksidasi lipid yang dapat menjadi penanda terjadinya stress oksidatif di dalam tubuh (Ayala et al., 2014). Berdasarkan hasil pengujian dari pengaruh pemberian dosis tunggal ekstrak rosella ungu pada yoghurt susu sapi terhadap kadar MDA lambung mencit menunjukkan adanya perbedaan pada masing-masing perlakuan. Hasil pengujian kadar MDA dilakukan dengan menggunakan analisa statistika uji *One Way ANOVA* kemudian dilanjutkan dengan Uji Beda Nyata Jujur dengan tingkat kepercayaan 95% (Lampiran 4). Nilai rata-rata kadar MDA pada lambung mencit disajikan pada (Tabel 5.1)

Tabel 5.1 Kadar MDA lambung mencit berbagai kelompok perlakuan

Perlakuan	Rerata kadar MDA (ng/mL) ±SD
Kontrol (A)	338,18±1,13 ^a
Yoghurt + Ekstrak Rosella Ungu dosis 1000mg/kgBB (B)	345,13±2,56 ^b
Yoghurt + Ekstrak Rosella Ungu dosis 1400mg/kgBB (C)	347,70±0,55 ^b
Yoghurt + Ekstrak Rosella Ungu dosis 7000mg/kgBB (D)	355,33±1,47 ^c

Keterangan : Notasi yang berbeda menunjukkan perbedaan yang signifikan antar perlakuan (p<0,05)

Berdasarkan analisis yang dilakukan, kadar MDA lambung mencit yang diperoleh dari kelompok kontrol (A) adalah sebesar $338,18 \pm 1,13$ ng/mL. Pada kelompok perlakuan yoghurt fortifikasi ekstrak rosella ungu dosis 1000 mg/kgBB (B) dihasilkan kadar MDA lambung sebesar $345,13 \pm 2,56$ ng/mL. Pada kelompok perlakuan yoghurt fortifikasi ekstrak rosella ungu dosis 1400 mg/kgBB (C) dihasilkan kadar MDA lambung sebesar $347,70 \pm 0,55$ ng/mL. Pada kelompok perlakuan yoghurt fortifikasi ekstrak rosella ungu dosis 7000 mg/kgBB (D) dihasilkan kadar MDA lambung sebesar $355,33 \pm 1,47$ ng/mL. Hasil tersebut menunjukkan bahwa kelompok kontrol (A) berbeda nyata ($p < 0,05$) dengan kelompok perlakuan B, C, dan D. Sedangkan kelompok perlakuan B tidak berbeda nyata ($p > 0,05$) dengan kelompok perlakuan C namun pada kelompok perlakuan B dan C terdapat adanya perbedaan nyata ($p < 0,05$) dengan kelompok perlakuan D.

Kelompok kontrol, merupakan kelompok yang tidak menerima perlakuan apapun. Kadar MDA pada lambung kelompok kontrol dapat menjadi pembanding dengan kelompok perlakuan lainnya. Hasil kadar MDA lambung pada kelompok kontrol adalah $338,18 \pm 1,13$ ng/mL. Pembentukan kadar MDA lambung yang dihasilkan pada kelompok kontrol dapat berasal dari radikal bebas internal yang diperoleh melalui proses respirasi sel, makhluk hidup menggunakan oksigen untuk membantu proses pembentukan energi di dalam sel yang memiliki hasil akhir berupa *Reactive Oxygen Species* (ROS), dimana ROS

juga dapat menginduksi proses peroksidasi lipid dan menghasilkan MDA (Khaira, 2016). Ketika kadar ROS meningkat di dalam tubuh maka proses terjadinya peroksidasi lipid dapat meningkat. Pembentukan MDA terjadi akibat adanya ikatan antar lipid radikal dan oksigen yang terdapat pada membran sel serta ikatan antar asam lemak radikal dapat membentuk senyawa aldehid yang berdekomposisi menjadi MDA (Vera et al., 2018).

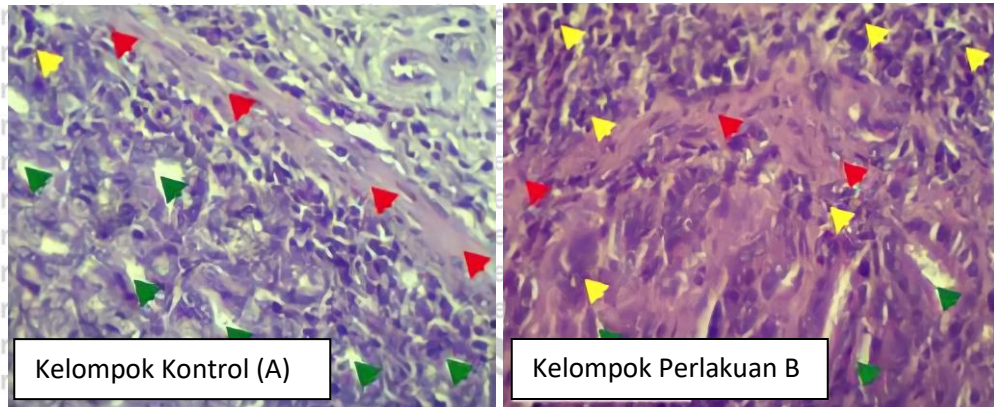
Pemberian dosis tunggal 1000 mg/kgBB pada kelompok perlakuan B dan dosis 1400 mg/kgBB pada kelompok perlakuan C mampu meningkatkan kadar MDA lambung mencit secara signifikan ($p < 0,05$) jika dibandingkan dengan kelompok kontrol. Data yang ditunjukkan pada **Tabel 5.1** menyatakan bahwa rerata kadar MDA yang paling berbeda signifikan jika dibandingkan dengan kelompok kontrol dan perlakuan B dan C adalah pada kelompok perlakuan D (dosis 7000 mg/kgBB). Hal tersebut menunjukkan bahwa pemberian yoghurt dengan penambahan ekstrak rosella ungu dosis 7000 mg/kgBB dapat meningkatkan kadar MDA pada lambung mencit.

Menurut Robbie (2020), yoghurt dapat menurunkan kadar MDA pada tikus karena peptida bioaktif pada yoghurt susu sapi memiliki fungsi sebagai *free radical scavenger* dengan menyumbangkan elektron pada radikal bebas. Selain itu peptida bioaktif pada yoghurt susu sapi dapat menangkap radikal superoksida sehingga dapat mencegah pembentukan lipid radikal. Peptida bioaktif juga dapat mencegah peningkatan MDA lambung melalui penghambatan transport elektron

pada radikal peroksil sehingga proses ikatan antara lipid radikal dan oksigen dapat dicegah (Robbie, 2020). Oleh sebab itu peningkatan kadar MDA lambung yang terjadi diduga dapat disebabkan oleh flavonoid pada rosella ungu yang seharusnya berperan sebagai antioksidan eksogen berubah menjadi prooksidan. Sifat antioksidan yang berubah menjadi prooksidan disebabkan oleh antioksidan yang terakumulasi karena diberikan dengan dosis atau konsentrasi tinggi sehingga mempengaruhi laju oksidasi (Suaniti et al., 2017). Selain itu sifat prooksidan tersebut dapat memicu reaksi Fenton yang menghasilkan *Reactive Oxygen Species* dengan mereduksi logam transisi yang berperan dalam transport elektron (Procházková et al., 2011). Proses peroksidasi lipid diawali dengan ikatan antara ROS yang berlebihan dengan PUFA pada membran sel, kemudian ikatan tersebut akan menghasilkan lipid radikal yang akan berikatan dengan oksigen didalam sel. Ikatan antara lipid radikal dan oksigen akan menghasilkan peroxy radical. Peroxy radical kemudian berikatan dengan asam lemak bebas dan menghasilkan asam lemak bebas radikal yang dapat membentuk isoprostanes dan berdekomposisi menjadi produk aldehid yang berupa MDA (Ayala et al., 2014).

5.2 Pengaruh Penambahan Ekstrak Rosella Ungu Pada Yoghurt Susu Sapi Terhadap Infiltrasi Sel Inflamasi Kronis dan Netrofil pada Lambung Mencit

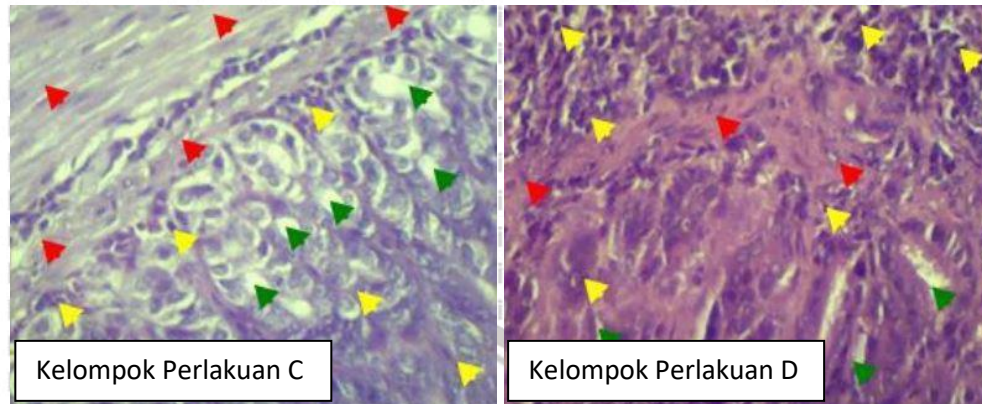
Inflamasi merupakan respon yang dilakukan oleh tubuh ketika terdapat adanya cedera pada tubuh. Inflamasi disertai dengan adanya infiltrai sel-sel inflamasi yang berperan serta dalam proses tersebut. Penelitian ini dilakukan dengan membagi mencit menjadi beberapa kelompok yaitu kelompok kontrol (A), kelompok perlakuan 1 1000 mg/kgBB (B), kelompok perlakuan 2 1400 mg/kgBB (C), kelompok perlakuan 3 7000 mg/kgBB (D). Proses pengamatan gambaran hitopatologi organ lambung diamati dengan metode skoring *Update Sydney System*. Gambaran histopatologi yang ditunjukkan pada kelompok kontrol (A) yang dapat dilihat pada **Gambar 5.1 (a)** secara keseluruhan lapang pandang menandakan adanya 10-15 sel inflamasi kronis, selain itu skor yang diperoleh menunjukkan adanya neutrofil yang tersebar di keseluruhan lapang pandang dan pada kelompok kontrol terdapat beberapa area dengan hilangnya kelenjar lambung sebanyak <25%. Pada kelompok perlakuan B, gambaran histopatologi yang dapat dilihat pada **Gambar 5.1 (b)** menunjukkan kondisi inflamasi kronis yang ditunjukkan dengan adanya beberapa area dengan sel inflamasi kronis yang memadat. Kemudian terdapat adanya neutrofil yang tersebar pada keseluruhan lapang pandang dan area kecil dimana kelenjar lambung hilang sebanyak <25%.



Gambar 5.1 (a) Histopatologi lambung mencit kelompok kontrol (A) : pewarnaan *Hematoxylin Eosin* (HE), perbesaran 400x (b) Histopatologi lambung mencit kelompok perlakuan 1 (B) : pewarnaan *Hematoxylin Eosin* (HE), perbesaran 400x.

Keterangan : Panah Merah (epitel lambung); Panah Kuning (Sel Inflamasi); Panah Hijau (Sel goblet).

Gambaran histopatologi lambung yang ditunjukkan pada kelompok perlakuan C terdapat 10-15 sel inflamasi kronis, kemudian terdapat adanya sel neutrofil yang memadat pada suatu fokus di keseluruhan lapang pandang serta area kecil dengan <25% sel kelenjar lambung yang hilang. Histopatologi kelompok perlakuan C dapat dilihat pada **Gambar 5.2 (a)**. Pada kelompok perlakuan D yang dapat dilihat pada **Gambar 5.2 (b)**, beberapa area pada suatu lapang pandang yang terdapat adanya sel inflamasi kronis yang memadat. Selain itu pada terdapat juga infiltrasi neutrofil yang memadat pada suatu fokus di keseluruhan lapang pandang setra terdapat area kecil yang kehilangan kelenjar lambung sebanyak <25%.



(c) (d)
Gambar 5.1 (c) Histopatologi lambung mencit kelompok perlakuan C: pewarnaan *Hematoxylin Eosin* (HE), perbesaran 400x (d) Histopatologi lambung mencit kelompok perlakuan D: pewarnaan *Hematoxylin Eosin* (HE), perbesaran 400x.

Keterangan : Panah Merah (epitel lambung); Panah Kuning (Sel Inflamasi); Panah Hijau (Sel goblet).

Perubahan gambaran histopatologi pada penelitian ini dievaluasi dengan metode skoring *Updated Sydney System* yang paling banyak digunakan untuk mengidentifikasi gastritis menurut Rugge (2008) dengan nilai 0 (absen), 1 (ringan), 2 (sedang), 3 (berat) dengan kriteria yang dapat dilihat pada **Tabel 4.2** (Rugge et al., 2011). Rata-rata yang diperoleh dianalisa dengan uji *One Way ANOVA* dan dilanjutkan dengan Uji Beda Nyata Jujur dengan tingkat kepercayaan 95% (**Lampiran 5**). Nilai rata-rata skoring pada lambung mencit disajikan pada (**Tabel 5.2**).

Tabel 5.2 Rerata skoring histopatologi lambung mencit

Perlakuan	Rerata Skoring Inflamasi Kronis± SD	Rerata Skoring Infiltrasi Neutrofil ± SD
Kontrol (A)	1,12±0,18 ^a	1,08±0,13 ^a
Yoghurt + Ekstrak Rosella Ungu dosis 1000mg/kgBB (B)	1,16±0,23 ^a	1,20±0,10 ^a
Yoghurt + Ekstrak Rosella Ungu dosis 1400mg/kgBB (C)	1,28±0,10 ^a	1,24±0,07 ^a
Yoghurt + Ekstrak Rosella Ungu dosis 7000mg/kgBB (D)	2,00±0,10 ^b	1,76±0,11 ^b

Keterangan : Perbedaan notasi huruf *superscript* menunjukkan adanya perbedaan yang signifikan antar perlakuan ($p < 0,05$).

Pengamatan gambaran histopatologi pada penelitian ini dilakukan dengan skoring. Derajat inflamasi tersebut dinilai berdasarkan intensitas sel-sel inflamasi disetiap lapang pandang dengan skala/skor yang ditetapkan pada *Update Sydney System*. Berdasarkan analisis statistika tersebut hasil rata-rata skoring untuk inflamasi kronis pada lambung yang diperoleh dari kelompok kontrol (A) adalah sebesar 1,12±0,18. Pada kelompok perlakuan B dihasilkan rata-rata skoring infiltrasi sel inflamasi kronis pada lambung sebesar 1,16±0,23. Pada kelompok perlakuan C dihasilkan rata-rata skoring infiltrasi sel inflamasi kronis pada lambung sebesar 1,28±0,10. Pada kelompok perlakuan D dihasilkan rata-rata skoring infiltrasi sel inflamasi kronis pada lambung sebesar 2,00±0,10. Sedangkan hasil rata-rata skoring untuk infiltrasi neutrofil pada lambung yang diperoleh dari kelompok kontrol (A) adalah sebesar 1,08±0,13. Pada kelompok

perlakuan B dihasilkan rata-rata skoring infiltrasi neutrofil pada lambung sebesar $1,20 \pm 0,10$. Pada kelompok perlakuan C dihasilkan rata-rata skoring infiltrasi neutrofil pada lambung sebesar $1,24 \pm 0,07$. Pada kelompok perlakuan D dihasilkan rata-rata skoring infiltrasi neutrofil pada lambung sebesar $1,76 \pm 0,11$. Hasil yang diperoleh pada skoring infiltrasi sel inflamasi kronis dan infiltrasi neutrofil tersebut menunjukkan bahwa kelompok kontrol (A) tidak berbeda nyata ($p > 0,05$) dengan kelompok perlakuan B dan kelompok perlakuan C. Sedangkan skoring infiltrasi sel inflamasi kronis dan infiltrasi neutrofil pada kelompok perlakuan D berbeda nyata ($p < 0,05$) dengan kelompok kontrol (A), kelompok perlakuan B dan kelompok perlakuan C.

Hasil penelitian pengaruh pemberian ekstrak rosella ungu pada yoghurt susu sapi terhadap histopatologi organ lambung menggunakan pewarnaan *Hematoxilyn Eosin* (HE). Lapisan lambung normal terdiri atas lapisan mukosa, submukosa, muskularis dan serosa. Sel-sel yang terdapat pada lambung antara lain sel parietal, sel chief, sel punca, sel mukosa leher dan sel enteroendokrin (Pratama & Muhartono, 2019). Infiltrasi sel inflamasi kronis dan infiltrasi neutrofil yang timbul pada kelompok kontrol dapat disebabkan oleh keadaan fisiologis pada sel. Sel didalam tubuh melakukan aktivitas biokimia seperti respirasi sel yang dapat menghasilkan radikal bebas. Pembentukan radikal bebas tersebut dapat menyebabkan kerusakan pada sel dalam jumlah yang kecil (Wresdiyati & Astawan, 2003). Radikal bebas yang terbentuk akan berikatan

dengan *Poly Unsaturated Fatty Acid* (PUFA) pada membran sel sehingga memicu terjadinya reaksi peroksidasi lipid (Berawi & Agverianti, 2017).

Timbulnya reaksi infiltrasi sel inflamasi kronis dan infiltrasi neutrofil dimulai saat sel mengalami cedera sehingga mengirimkan sinyal untuk dapat melakukan aktivitas perbaikan sel dan fagositosis oleh sel-sel radang (Putri & Anita, 2017).

Sel radang yang berperan dalam proses ini adalah sel radang MN dan PMN.

Timbulnya sel radang PMN merupakan akibat dari adanya kerusakan sel yang memicu terjadinya inflamasi akut, sedangkan sel radang MN merupakan respon dari kerusakan sel yang bersifat kronis (Febrianto, 2017).

Kelompok kontrol (A), perlakuan B dan kelompok perlakuan C memiliki hasil skoring inflamasi yang tidak berbeda nyata ($p > 0,05$). Hal tersebut dapat diakibatkan karena dosis yang diberikan pada kelompok perlakuan B dan kelompok perlakuan C tidak mampu untuk mengakibatkan inflamasi berat.

Hasil rata-rata skoring tertinggi yang ditunjukkan pada **Tabel 5.2** merupakan hasil dari kelompok perlakuan D dengan dosis yang diberikan adalah 7000 mg/kgBB. Hasil tersebut berbeda nyata dengan kelompok kontrol (A), kelompok perlakuan B dan kelompok perlakuan C. Hal tersebut dapat terjadi karena aktivitas antioksidan pada yoghurt dengan penambahan ekstrak etanol rosella ungu dalam dosis tinggi dapat menyebabkan perubahan sifat dari antioksidan menjadi prooksidan (Margaretta et al., 2013). Prooksidan yang terbentuk dapat mereduksi logam Fe^{3+} dan Cu^{2+} sehingga memicu terjadinya reaksi Fenton.

Reaksi Fenton merupakan reaksi antara hidrogen peroksida dan logam Fe^{3+} yang dapat menghasilkan ROS (Juliati et al., 2016). ROS yang terbentuk secara berlebihan akan berikatan dengan PUFA pada membran sel dan terbentuklah reaksi peroksidasi lipid (Retno et al., 2012). Membran sel yang mengalami cedera mengirim sinyal sehingga merilis mediator kimia seperti prostaglandin dan leukotrin yang berperan dalam proses kemotaksis yang merupakan penarikan sel leukosit berupa neutrofil dan monosit pada daerah cedera (Fischer et al., 2015).

Berdasarkan keseluruhan hasil yang diperoleh pada penelitian ini, kadar MDA pada lambung mencit yang meningkat dibandingkan dengan kelompok kontrol dapat disebabkan oleh senyawa flavonoid yang terdapat dalam rosella ungu dapat terakumulasi di lambung sehingga memberikan efek lokal (Barros et al., 2016). Setelah terjadi proses absorpsi, dan flavonoid yang terdistribusi pada organ lambung bersifat gastroprotektif dengan cara inhibisi sekresi ion H^+ dan peningkatan produksi prostaglandin, sehingga tidak menimbulkan banyak perubahan pada gambaran histopatologis lambung (Samardžić et al., 2018).

BAB VI KESIMPULAN DAN SARAN

6.1 Kesimpulan

1. Pemberian dosis tunggal yoghurt susu sapi dengan penambahan ekstrak rosella ungu dosis 1000 mg/kgBB, 1400 mg/kgBB dan 7000 mg/kgBB secara signifikan ($p < 0,05$) dapat menyebabkan peningkatan kadar MDA lambung pada mencit.
2. Pemberian dosis tunggal yoghurt susu sapi dengan penambahan ekstrak rosella ungu dosis 7000 mg/kgBB secara signifikan ($p < 0,05$) dapat menyebabkan perubahan pada skoring infiltrasi sel inflamasi kronis dan infiltrasi neutrofil pada gambaran histopatologi lambung mencit.

6.2 Saran

Perlu dilakukan penelitian lebih lanjut untuk mengetahui aktivitas prooksidan pada yoghurt dengan penambahan ekstrak rosella ungu terhadap lambung serta perlu dilakukan penelitian uji toksisitas pada organ lainnya.

DAFTAR PUSTAKA

- Abrori, C., Nurfadhila, K., & Sakinah, E. N. (2019). Uji Toksisitas Akut Ekstrak Etanol Daun Kemangi (*Ocimum sanctum*) Diukur dari Nilai LD₅₀ dan Histopatologi Ginjal (Acute Toxicity Tests of Basil Leaves (*Ocimum sanctum*) Ethanolic Extract Determined By LD₅₀ and Renal Histopathology). *Journal of Agromedicine and Medical Sciences*, 5(1).
- Aditya, M., & Ariyanti, P. R. (2016). Manfaat Gambir (*Uncaria gambir* Roxb) sebagai Antioksidan. *Jurnal Majority*, 5(3), 129–133.
- Al Hafiz, M., Yulianti, R., & Hardini, N. (2020). The Effectiveness Of Roselle Flower (*Hibiscus Sabdariffa* L.) Extract On The Malondialdehyde Level In The Kidney Of Wistar Rats (*Rattus Novergicus*) Induced By 20% Ethanol. *Jurnal Riset Kedokteran*, 1(1).
- Alqasoumi, S., Al-Dosari, M., Al-Sohaibani, M., Al-Howiriny, T., Al-Yahya, M., & Rafatullah, S. (2010). Gastric ulcer protective activity of *Hibiscus sabdariffa*: An experimental, biochemical and histological study. *Clinical and Experimental Medical Journal*, 4(1), 115–127.
- Annisa, A. (2020). Potensi Ekstrak Daun Babandotan (*Ageratum conyzoides*) Dalam Meningkatkan Jumlah Trombosit Pada Uji Mencit Jantan (*Mus musculus*). *Biosfer: Jurnal Pendidikan Biologi*, 53.
- Ardhie, A. M. (2011). Radikal bebas dan peran antioksidan dalam mencegah penuaan. *Medicinus*, 24(1), 4–9.
- Asmaq, N., & Marisa, J. (2020). Karakteristik Fisik dan Organoleptik Susu Segar di Medan Sunggal. *Jurnal Peternakan Indonesia (Indonesian Journal of Animal Science)*, 22(2), 168–175. <https://doi.org/10.25077/jpi.22.2.168-175.2020>
- Ayala, A., Muñoz, M. F., & Argüelles, S. (2014, May 8). *Lipid Peroxidation: Production, Metabolism, and Signaling Mechanisms of Malondialdehyde and 4-Hydroxy-2-Nonenal* [Review Article]. *Oxidative Medicine and Cellular Longevity*; Hindawi. <https://doi.org/10.1155/2014/360438>
- Ayu, S. I. (2020). Uji Kualitatif Senyawa Fenol Dan Flavonoid Dalam Ekstrak N-Heksan Daun Senggani (*Melastoma malabathricum* L.) Menggunakan Metode Kromatografi Lapis Tipis. *Jurnal Mahasiswa Farmasi Fakultas Kedokteran UNTAN*, 4(1), Article 1.
- Barros, H. R. de M., García-Villalba, R., Tomás-Barberán, F. A., & Genovese, M. I. (2016). Evaluation of the distribution and metabolism of polyphenols derived from cupuassu (*Theobroma grandiflorum*) in mice gastrointestinal tract by UPLC-ESI-QTOF. *Journal of Functional Foods*, 22, 477–489. <https://doi.org/10.1016/j.jff.2016.02.009>
- Berawi, K. N., & Agverianti, T. (2017). Efek Aktivitas Fisik pada Proses Pembentukan Radikal Bebas sebagai Faktor Risiko Aterosklerosis. *Jurnal Majority*, 6(2), 86–91.


- Bunaya, R., Romus, I., Marinda, F., & Juananda, D. (2020). *The Effect of Immobilization Stress on Gastric Mucosal Histopathology in White Mice (Mus musculus) Male Swiss Webster Strain | Bunaya | Molecular and Cellular Biomedical Sciences*.
- Cao, G., Sofic, E., & Prior, R. L. (1997). Antioxidant and prooxidant behavior of flavonoids: Structure-activity relationships. *Free Radical Biology & Medicine*, 22(5), 749–760. [https://doi.org/10.1016/s0891-5849\(96\)00351-6](https://doi.org/10.1016/s0891-5849(96)00351-6)
- Castañeda-Ovando, A., Pacheco-Hernández, Ma. de L., Páez-Hernández, Ma. E., Rodríguez, J. A., & Galán-Vidal, C. A. (2009). Chemical studies of anthocyanins: A review. *Food Chemistry*, 113(4), 859–871. <https://doi.org/10.1016/j.foodchem.2008.09.001>
- Comparative Anatomy and Histology*. (2012). Elsevier.
- Fajrilah, B. R., & Indrayani, U. D. (2013). Pengaruh pemberian madu terhadap kadar malondialdehyde (MDA) plasma darah pada tikus yang diinduksi Alloxan Studi Experimental pada tikus putih jantan galur wistar. *Sains Medika*, 5(2), 98–100.
- Febrianto, A. (2017). *Studi Ekspresi IL-2 dan Jumlah Sel Radang Mononuklear Pada Jaringan Kulit Tikus Jantan Strain Wistar (Rattus Novergicus) Pasca Diberi Luka Terbuka Yang Diterapi Salep Ekstrak Kulit Buah Naga (Hylocereus costaricensis)*. 62.
- Fischer, B. M., Voynow, J. A., & Ghio, A. J. (2015). COPD: Balancing oxidants and antioxidants. *International Journal of Chronic Obstructive Pulmonary Disease*, 10, 261–276. <https://doi.org/10.2147/COPD.S42414>
- Galli, F., Piroddi, M., Annetti, C., Aisa, C., Floridi, E., & Floridi, A. (2005). Oxidative Stress and Reactive Oxygen Species. *Cardiovascular Disorders in Hemodialysis*, 149, 240–260. <https://doi.org/10.1159/000085686>
- Granato, D., Santos, J., Salem, R. D., Mortazavian, A. M., Rocha, R., & Cruz, A. (2018). *Effects of herbal extracts on quality traits of yogurts, cheeses, fermented milks, and ice creams: A technological perspective*. <https://doi.org/10.1016/J.COFS.2017.11.013>
- Greten, F. R., & Grivennikov, S. I. (2019). Inflammation and Cancer: Triggers, Mechanisms, and Consequences. *Immunity*, 51(1), 27–41.
- Hanum, Z., & Wanniatie, V. (2015). Kualitas Susu Pasteurisasi Komersil. *Jurnal Agripet*, 15(2), 92–97. <https://doi.org/10.17969/agripet.v15i2.2724>
- Harismah, K. (2017). Pembuatan Yogurt Susu Sapi Dengan Pemanis Stevia Sebagai Sumber Kalsium Untuk Mencegah Osteoporosis. *Jurnal Teknologi Bahan Alam*, 1(1), 29–34.
- Hidayat, R., & Wulandari, P. (2021). Euthanasia Procedure of Animal Model in Biomedical Research. *Bioscientia Medicina : Journal of Biomedicine and Translational Research*, 5(3), 517–521.
- Ho, E., Karimi Galougahi, K., Liu, C.-C., Bhindi, R., & Figtree, G. A. (2013). Biological markers of oxidative stress: Applications to cardiovascular

- research and practice. *Redox Biology*, *1*, 483–491. <https://doi.org/10.1016/j.redox.2013.07.006>
- Ibrahim, K. (2020). *A review of the Phytochemistry and Biological Activities of Hibiscus sabdariffa Plant*. *1*, 6–15.
- Juliati, S., Mahreda, E. S., Triawanti, T., & Suhartono, E. (2016). Pengaruh Paparan Logam Kadmium (Cd) Terhadap Kadar Peroksida (H₂O₂), Kadar Malodialdehid (Mda) Dan Kadar Metil Glioksal (Mg) Pada Hati Tikus Putih (*Rattus novergicus*). *EnviroScienteeae*, *12*(1), 43.
- Khaira, K. (2016). Menangkal Radikal Bebas Dengan Anti-Oksidan. *Sainstek : Jurnal Sains dan Teknologi*, *2*(2), 183–187. <https://doi.org/10.31958/js.v2i2.28>
- Larasati, Y. (2010). *Pengaruh Pemberian Seduhan Kelopak Rosella (Hibiscus sabdariffa) Dosis Bertingkat Selama 30 Hari Terhadap Gambaran Histologik Gaster Tikus Wistar* [Other, Faculty of Medicine].
- Libby, P. (2007). Inflammatory mechanisms: The molecular basis of inflammation and disease. *Nutrition Reviews*, *65*(12 Pt 2), S140-146.
- Margaretta, S., Handayani, S. D., Indraswati, N., & Hindarso, H. (2013). Ekstraksi Senyawa Phenolic Pandanus Amaryllifolius Roxb. Sebagai Antioksidan Alami. *Widya Teknik*, *10*(1), 20–30. <https://doi.org/10.33508/wt.v10i1.157>
- Mayangsari, M. A., Nuroini, F., & Ariyadi, T. (2019). Perbedaan Kualitas Preparat Ginjal Marmut pada Proses Deparafinasi Menggunakan Xylol dan Minyak Zaitun pada Pewarnaan HE. *Prosiding Seminar Nasional Mahasiswa Unimus*, *2*(0), Article 0.
- Mukhriani, M., Tahar, N., Rusdi, M., Khaerani, K., & Almaidah, M. F. (2020). Uji Aktivitas Anti Inflamasi Ekstrak Etanol Daun Buni (*Antidesma Bunius L. Spreng*) Terhadap Tikus Putih (*Rattus norvegicus*). *Jurnal Kesehatan*, *1*(1), 39–44.
- Mustaba, R., Winaya, I., & Berata, I. K. (2012). Studi histopatologi lambung pada tikus putih yang diberi madu sebagai pencegah ulkus lambung yang diinduksi aspirin. *Indonesia Medicus Veterinus*, *1*(4), 471–482.
- Nguyen, H. T. H., Gathercole, J. L., Day, L., & Dalziel, J. E. (2020). Differences in peptide generation following in vitro gastrointestinal digestion of yogurt and milk from cow, sheep and goat. *Food Chemistry*, *317*, 126419.
- Niki, E. (2009). Lipid peroxidation: Physiological levels and dual biological effects. *Free Radical Biology & Medicine*, *47*(5), 469–484. Ningsih, E. L., Kayaputri, I. L., & Setiasih, I. S. (2019). Pengaruh Penambahan CMC (Carboxy Methyl Cellulose) Terhadap Karakteristik Fisik Yoghurt Probiotik Potongan Buah Naga Merah. *Jurnal Ilmu Dan Teknologi Hasil Ternak (JITEK)*, *14*(1), 60–69.
- Nugroho, P., Dwiloka, B., & Rizqiati, H. (2018). Rendemen, nilai ph, tekstur, dan aktivitas antioksidan keju segar dengan bahan pengasam ekstrak bunga rosella ungu (*Hibiscus sabdariffa L.*). *Jurnal Teknologi Pangan*, *2*(1).
- Pertiwi, R., & Saputra, H. M. (2018). Pengaruh Perasan Umbi Bengkuang (*Pachyrhizus erosus L.*) terhadap Gambaran Histopatologi Lambung Mencit

- (Mus musculus L.) dengan Model Tukak Lambung. *Jurnal Farmasi Dan Ilmu Kefarmasian Indonesia*, 5(2), 56–61.
- Prasetyo, H. (2010). Pengaruh penggunaan starter yoghurt pada level tertentu terhadap karakteristik Yoghurt yang dihasilkan.
- Pratama, M. R., & Muhartono, M. (2019). Dampak Mengonsumsi Alkohol terhadap Kesehatan Lambung. *Jurnal Majority*, 8(2), 254–258.
- Procházková, D., Boušová, I., & Wilhelmová, N. (2011). Antioxidant and prooxidant properties of flavonoids. *Fitoterapia*, 82(4), 513–523.
- Putri. (2019). Efek Minyak Buah Merah (*PandanusConoideus*) Terhadap Penurunan Parasitemia Pada Mencit Galur Swiss (*Musmusculus wiss*) Yang Diinfeksi *Plasmodium Berghei*
- Putri, A. B., & Anita, A. (2017). Efek Anti Inflamasi Enzim Bromelin Nanas Terhadap Osteoarthritis. *Jurnal Kesehatan*, 8(3), 489–500.
- Putri, E. (2016). Kualitas Protein Susu Sapi Segar Berdasarkan Waktu Penyimpanan. *CHEMPUBLISH J*, 1(2), 14–20.
- Rachman, A., Taufik, E., & Arief, I. I. (2018). Karakteristik Yoghurt Probiotik Rosella Berbahan Baku Susu Kambing dan Susu Sapi Selama Penyimpanan Suhu Ruang. *Jurnal Ilmu Produksi Dan Teknologi Hasil Peternakan*, 6(2), 73–80.
- Rafika, M., & Anjani, G. (2016). *Karakteristik Fisik Dan Organoleptik Yoghurt Susu Jagung Dengan Penambahan Besi Dan Vitamin A* [PhD Thesis]. Universitas Diponegoro.
- Rakasiwi, G., Hanafiah, D. S., & Rosmayati. (2019). Karakter Komponen Hasil Dan Parameter Genetik Pada Generasi M3 Rosella (*Hibiscus sabdariffa L.*): Character Components of Result and Genetic Parameters on Generation M3 Roselle (*Hibiscus Sabdariffa L.*). *Jurnal Online Agroekoteknologi*, 7(2), 324–329.
- Retno, T., Widyastuti, S. K., & Suarsana, N. (2012). Pengaruh Pemberian Isoflavon terhadap Peroksidasi Lipid pada Hati Tikus Normal | *Indonesia Medicus Veterinus*. 1(4), 483–4911.
- Ridwan, E. (2013). Etika pemanfaatan hewan percobaan dalam penelitian kesehatan. *J Indon Med Assoc*, 63(3), 112–116.
- Robbie, M. H. (2020). Efek Preventif Isolat Kasein Yoghurt Susu Kambing Terhadap Kadar Malondialdehida (MDA) Tikus Putih (*Rattus Norvegicus*) dan Histopatologi Lambung yang Dipapar 2,3,7,8-Tetrachloro-Dibenzo-P-Dioxin (TCDD). *Media Kedokteran Hewan*, 31(2), 64–73.
- Rofiqoh, N., & Taufikurohmah, T. (2013). Pengaruh Infiltrasi Nanogold Terhadap Peningkatan Kualitas Jaringan Dan Kuantitas Merkuri Pada Lambung Mencit (*Mus musculus*) Setelah Terpapar Merkuri. *UNESA Journal of Chemistry*, 2(3).
- Rosales, C. (2018). Neutrophil: A Cell with Many Roles in Inflammation or Several Cell Types? *Frontiers in Physiology*, 9.
- Rugge, M., Pennelli, G., Pillozzi, E., Fassan, M., Ingravallo, G., Russo, V. M., & Di Mario, F. (2011). Gastritis:

- The histology report. *Digestive and Liver Disease*, 43, S373–S384. [https://doi.org/10.1016/S1590-8658\(11\)60593-8](https://doi.org/10.1016/S1590-8658(11)60593-8)
- Samardžić, S., Arsenijević, J., Božić, D., Milenković, M., Tešević, V., & Maksimović, Z. (2018). Antioxidant, anti-inflammatory and gastroprotective activity of *Filipendula ulmaria* (L.) Maxim. And *Filipendula vulgaris* Moench. *Journal of Ethnopharmacology*, 213, 132–137.
- Sanders, M. C. (2018). *Comparative growth and leaf nutrition of selected roselle (Hibiscus sabdariffa) genotypes in New Jersey* [Rutgers University - School of Graduate Studies]. <https://doi.org/10.7282/t3-ysbh-1y04>
- Sari, F., Nurkhasanah, N., & Bachri, M. S. (2016). Acute toxicity test of rosella (*Hibiscus sabdariffa* L.) calyx ethanolic extract on sprague Dawley rats. *Majalah Obat Tradisional*, 21(1), 12–18.
- Setiadi, Y. (2016). *Uji Aktivitas Antioksidan Fraksi Air Dan Fraksi Eter Kombinasi Ekstrak Metanol Daun Kopi Arabika (Coffea arabica) Dan Kelopak Bunga Rosella (Hibiscus sabdariffa)*.
- Setiasih, I. S., Hanidah, I. I., Wira, D. W., Rialita, T., & Sumanti, D. M. (2016). Uji Toksisitas Kubis Bunga Diolah Minimal (KBDM) Hasil Ozonasi. *Jurnal Penelitian Pangan*, 1(01), 22–26.
- Shearer, J. K. (2018). Euthanasia of Cattle: Practical Considerations and Application. *Animals*, 8(4), 57. <https://doi.org/10.3390/ani8040057>
- Suaniti, N. M., Manurung, M., & Utari, N. M. M. (2017). Efek Penambahan Antioksidan Ekstrak Metanol Kulit Buah Manggis (*Garcinia mangostana* L.) Terhadap Perubahan Kadar Ffa, Bilangan Asam, Dan Bilangan Peroksida Biodiesel. *Jurnal Kimia (Journal of Chemistry)*
- Susilawati, S. (2009). *Pengaruh pemberian ekstrak kelopak rosela (Hibiscus sabdariffa Linn) terhadap kuantitas leukosit dan persentase limfosit tikus putih (Rattus norvegicus)* [Undergraduate, Universitas Islam Negeri Maulana Malik Ibrahim]. <http://etheses.uin-malang.ac.id/1049/>
- Teng, P., Kairupan, C., & Loho, L. (2013). Gambaran Histopatologi Lambung Tikus Wistar Yang Diberi Cabe Rawit (*Capsicum frutescens*). *EBiomedik*, 1(3), Article 3.
- Treuting, P. M., Dintzis, S. M., & Montine, K. S. (2017). *Comparative Anatomy and Histology: A Mouse, Rat, and Human Atlas*. Academic Press.
- Triyastuti, M. S., & Djaeni, M. (2019). Perbaikan Proses Produksi Antosianin dari Kelopak Bunga Rosella dengan Ekstraksi Berbantuan Ultrasound. *TEKNIK*, 40(2), 115–121. <https://doi.org/10.14710/teknik.v39i3.23258>
- Vera, B., Dasrul, D., Azhar, A., Karmil, T. F., Riady, G., & Sabri, M. (2018). Pengaruh Pemberian Vitamin E Terhadap Kadar Malondialdehida (MDA) Serum Tikus Putih (*Rattus norvegicus*) Diabetes Melitus (The Effect Of Vitamin E To Malondialdehyde (MDA) Serum Level In Diabetes Mellitus Induced White Rat (*Rattus norvegicus*)). *JURNAL ILMIAH MAHASISWA VETERINER*, 2(2), 70–76. <https://doi.org/10.21157/jim>

- Wahdaningsih, S., & Untari, E. K. (2019). Pengaruh Pemberian Fraksi Metanol Kulit Buah Naga Merah (*Hylocereus polyhizus*) Terhadap Kadar Malondialdehid Pada Tikus (*Rattus norvegicus*) Wistar Yang Mengalami Stres Oksidatif. *Jurnal Pharmascience*, 3(1), 45–55. <https://doi.org/10.20527/jps.v3i1.5834>
- Wahyudi, M. (2006). Proses pembuatan dan analisis mutu yoghurt. *Buletin Teknik Pertanian*, 11(1), 12–16.
- Widayati, E. (2020). Oksidasi Biologi, Radikal Bebas, dan Antioxydant. *Majalah Ilmiah Sultan Agung*, 50(128), 26–32.
- Widyaswari, M. I., & Probosari, E. (2013). Efektifitas Seduhan Kelopak Kering Rosella Ungu (*Hibiscus sabdariffa*) Terhadap Kadar Kolesterol Total Serum Tikus Hiperkolesterolemia. *Biomedika*, 6(1), 1–7.
- Wresdiyati, T., & Astawan, M. (2003). *Aktivitas Anti Inflamasi Oleoresin Jahe (Zingiber officinale) Pada Ginjal Tikus Yang Mengalami Perlakuan Stres*. 2, 8.





LAMPIRAN

Lampiran 1. Laik Etik Universitas Brawijaya



KOMISI ETIK PENELITIAN
UNIVERSITAS BRAWIJAYA

KETERANGAN KELOMPOK ETIK
"ETHICAL CLEARENCE"

No: 083-KEP-UB-2020

KOMISI ETIK PENELITIAN (ANIMAL CARE AND USE COMMITTEE)
UNIVERSITAS BRAWIJAYA

TELAH MEMPELAJARI SECARA SEKSAMA RANCANGAN PENELITIAN YANG
DIUSULKAN, MAKA DENGAN INI MENYATAKAN BAHWA:

PENELITIAN BERJUDUL : KARAKTERISTIK YOGURT SUSU SAPI DENGAN
FORTIFIKASI KONSENTRASI BERTINGKAT EKSTRAK
ROSELLA UNGU DAN STUDI PENGARUH PEMBERIAN
PADA MENCIT

PENELITI UTAMA : NOVIA KUMALA DIAN NUR RATNA
ANGGOTA : NOVITA EFRIANTI T ROSALINDA DYAH K
HASNA MUFIDA R
DELSA NATA'YA H S

UNIT/LEMBAGA/TEMPAT : UNIVERSITAS BRAWIJAYA

DINYATAKAN : LAIK ETIK

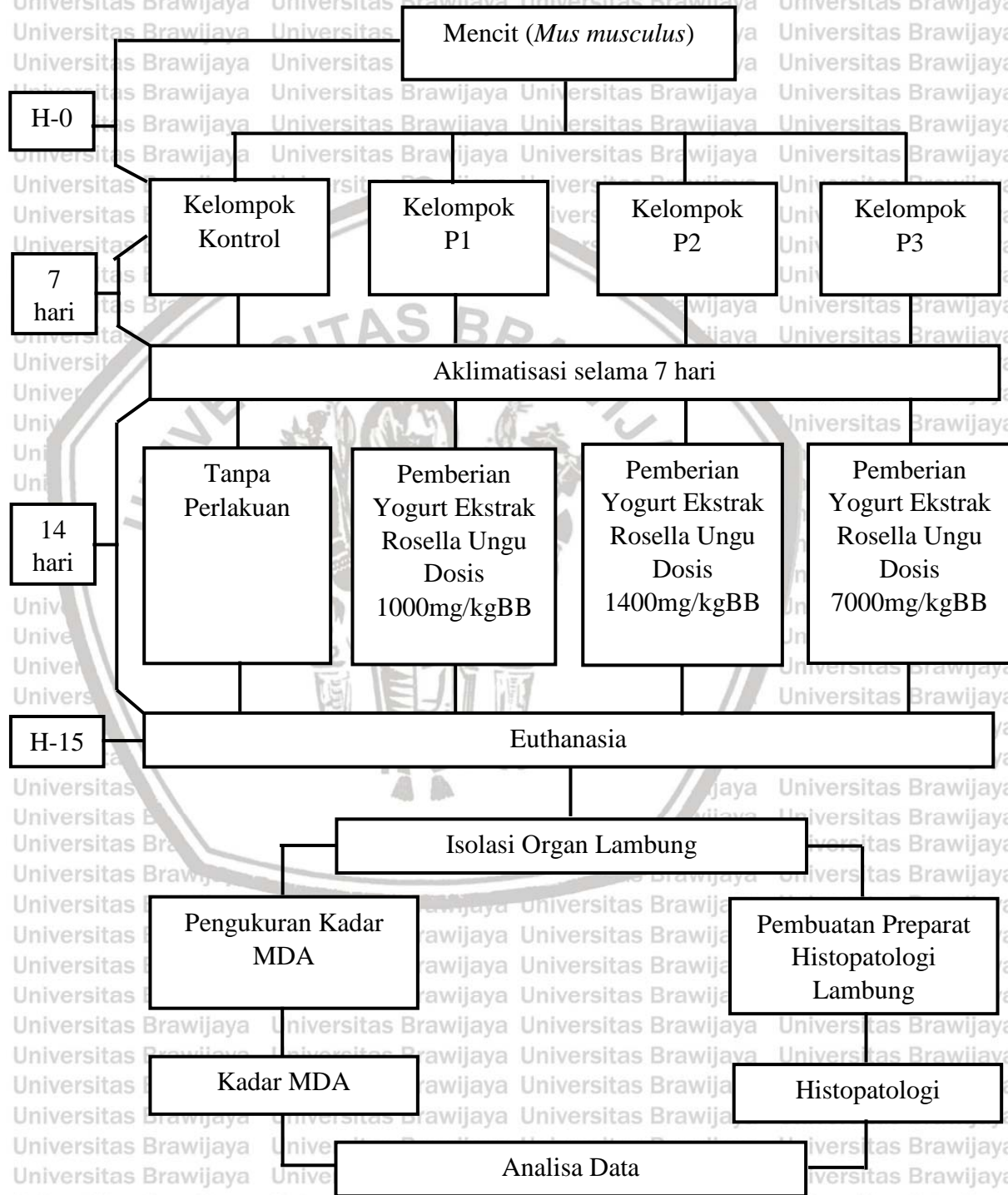
Malang, 31 Agustus 2020
Ketua Komisi Etik Penelitian
Universitas Brawijaya



Prof. Dr. drh. Aulanni'am, DES.
NIP. 19600903 198802 2 001



Lampiran 2. Rancangan Penelitian



Lampiran 3. Konversi Dosis

Perhitungan konversi dosis dari tikus ke mencit dilakukan dengan melihat angka konversi pada tabel konversi mencit menurut Laurence & Bacharach (1946).

	Mencit 20 gr	Tikus 200 gr	Marmot 400 gr	Kelinci 1,5 kg	Kucing 2 kg	Kera 4 kg	Anjing 12 kg	Manusia 70 kg
Mencit 20 gr	1.0	7.0	12.25	27.8	29.7	64.1	124.2	387.9
Tikus 200 gr	0.14	1.0	1.74	3.9	4.2	9.2	17.8	56.0
Marmot 400 gr	0.08	0.57	1.0	2.25	2.4	5.2	10.2	31.5
Kelinci 1,5 kg	0.04	0.25	0.44	1.0	1.08	2.4	4.5	14.2
Kucing 2 kg	0.03	0.23	0.41	0.92	1.0	2.2	4.1	13.0
Kera 4 kg	0.016	0.11	0.19	0.42	0.45	1.0	1.9	6.1
Anjing 12 kg	0.008	0.06	0.1	0.22	0.24	0.52	1.0	3.1
Manusia 70 kg	0.0026	0.018	0.031	0.07	0.076	0.16	0.32	1.0

Dosis pada penelitian sebelumnya 1000mg/kgBB dan 5000mg/kgBB

Dosis I :

Dosis I diperoleh dari hasil konversi dosis II yang diturunkan untuk mendapatkan dosis yang menyebabkan kematian kurang dari 50% namun tidak 0%.

Dosis II :

$$\begin{aligned}
 1000\text{mg/kgBB} &= 1000 \text{ mg}/1000\text{g} = 200\text{mg}/200\text{gBB Tikus} \\
 &= 200\text{mg}/200\text{g} \times 0,14 \\
 &= 28\text{mg}/20\text{gBB Mencit} \\
 &= 14\text{mg/gBB} \\
 &= 1400\text{mg/kgBB}
 \end{aligned}$$

Dosis II :

$$5000\text{mg/kgBB} = 5000\text{mg}/1000\text{g} = 1000\text{mg}/200\text{gBB Tikus}$$

$$= 1000\text{mg}/200\text{g} \times 0,14$$

$$= 140\text{mg}/20\text{gBB Mencit}$$

$$= 70\text{mg/gBB}$$

$$= 7000\text{mg/kgBB}$$



Lampiran 4. Perhitungan Dosis

Kelompok	Kode Mencit	Berat Badan	Volume Pemberian
P1 (1000mg/kgBB)	7.1	23 g	0,12 ml
	7.3	21 g	0,11 ml
	7.5	25 g	0,13 ml
	7.6	28 g	0,14 ml
	7.7	28 g	0,14 ml
	P2 (1400mg/kgBB)	6.1	25 g
6.2		30 g	0,2 ml
6.3		22 g	0,2 ml
6.7		32 g	0,2 ml
P3 (7000mg/kgBB)	5.3	34 g	1,2 ml
	5.5	26 g	0,9 ml
	5.6	17 g	0,6 ml
	5.7	26 g	0,9 ml

Yoghurt susu sapi ekstrak rosella ungu yang digunakan yaitu konsentrasi 20%.

Maka konsentrasi sediaan adalah 200g/100ml.

Konsentrasi sediaan = 200g/100ml

= 20.000mg/100ml

= 200mg/ml

Kebutuhan ekstrak etanol rosella ungu masing-masing mencit dihitung dengan menggunakan rumus Dosis (mg/kgBB) x Berat Badan (g)

Setelah diperoleh kebutuhan (mg) ekstrak etanol rosella ungu pada masing-masing mencit maka dilakukan perhitungan volume pemberian (ml) dengan menggunakan

rumus Kebutuhan Ekstrak Etanol Rosella Ungu (mg) : Sediaan Yoghurt Ekstrak Rosella Ungu (mg/ml).

Contoh Perhitungan masing-masing kelompok :

1. Kelompok P1

Diketahui : BB menciit = 25 gram

Dosis = 1000 mg/kgBB

- Kebutuhan Ekstrak Etanol Rosella Ungu

Dosis (mg/kgBB) x BB (mg)

$$= \frac{1000 \text{ mg}}{1000 \text{ g}} \times 25 \text{ g} = 25 \text{ mg}$$

- Kebutuhan Yoghurt Ekstrak Etanol Rosella Ungu

Kebutuhan Ekstrak Etanol Rosella Ungu (mg)

Sediaan Yoghurt Ekstrak Etanol Rosella Ungu (mg/ml)

$$= 25 \text{ mg} : 200 \text{ mg/ml} = 0,12 \text{ ml}$$

2. Kelompok P2

Diketahui : BB menciit = 25 gram

Dosis = 1400 mg/kgBB

- Kebutuhan Ekstrak Etanol Rosella Ungu

Dosis (mg/kgBB) x BB (mg)

$$= \frac{1400 \text{ mg}}{1000 \text{ g}} \times 25 \text{ g} = 35 \text{ mg}$$

- Kebutuhan Yoghurt Ekstrak Etanol Rosella Ungu

Kebutuhan Ekstrak Etanol Rosella Ungu (mg)

Sediaan Yoghurt Ekstrak Etanol Rosella Ungu (mg/ml)

$$= 35 \text{ mg} : 200 \text{ mg/ml} = 0,2 \text{ ml}$$

3. Kelompok P3

Diketahui : BB mencit = 26 gram

Dosis = 7000 mg/kgBB

- Kebutuhan Ekstrak Etanol Rosella Ungu

Dosis (mg/kgBB) x BB (mg)

$$= \frac{7000 \text{ mg}}{1000 \text{ g}} \times 26 \text{ g} = 182 \text{ mg}$$


1000 g

- Kebutuhan Yoghurt Ekstrak Etanol Rosella Ungu

Kebutuhan Ekstrak Etanol Rosella Ungu (mg)

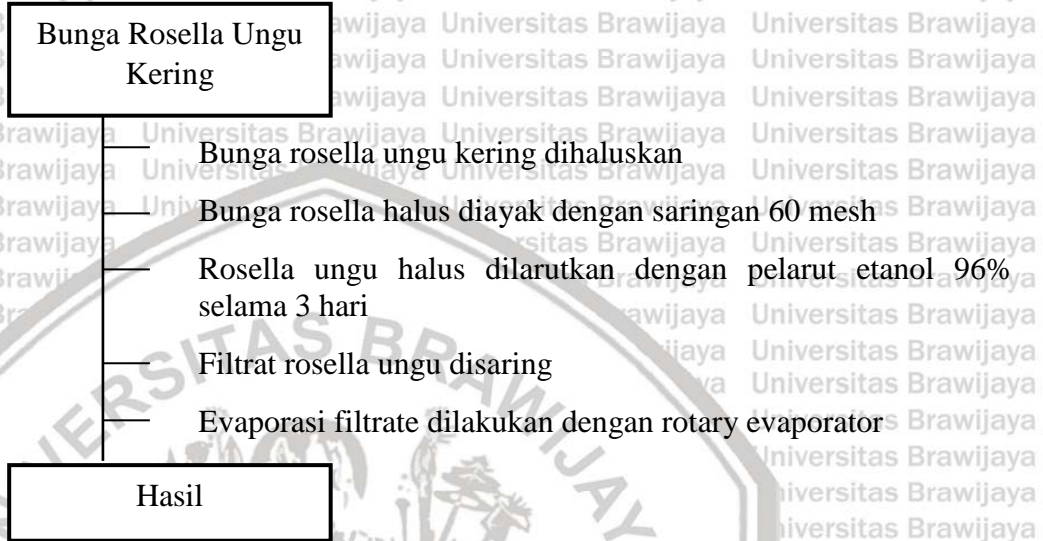
Sediaan Yoghurt Ekstrak Etanol Rosella Ungu (mg/ml)

$$= 182 \text{ mg} : 200 \text{ mg/ml} = 0,9 \text{ ml}$$

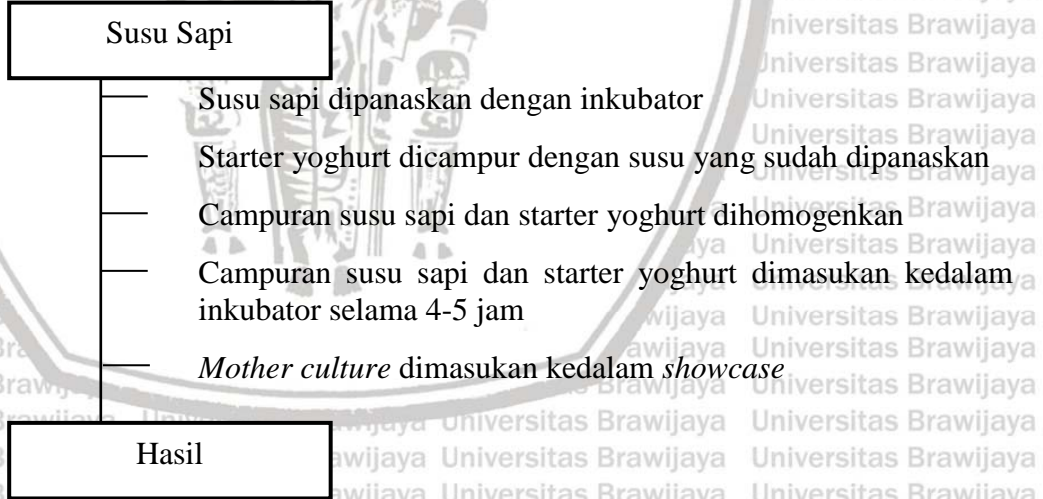


Lampiran 5. Pembuatan Yoghurt Susu Sapi Ekstrak Rosella Ungu

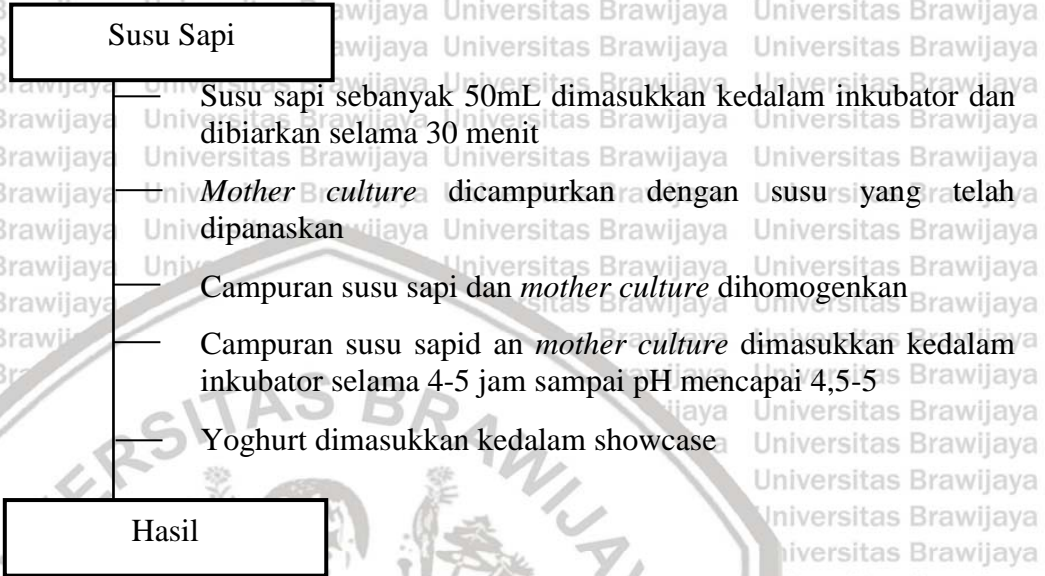
A. Pembuatan Ekstrak Rosella



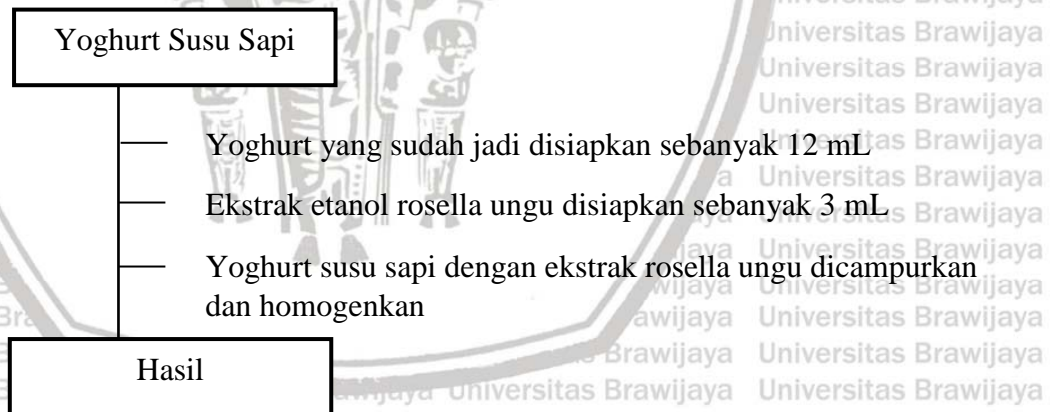
B. Pembuatan Mother Culture



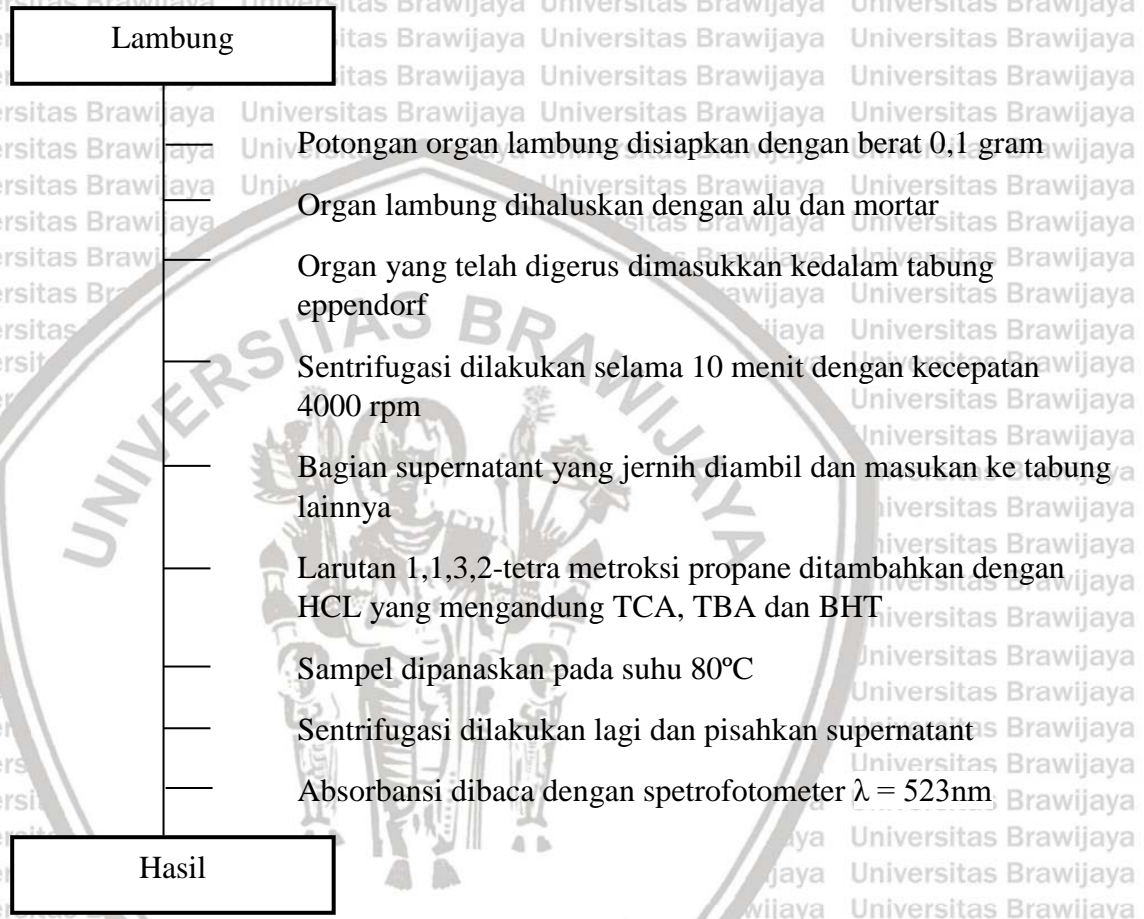
C. Pembuatan Yoghurt



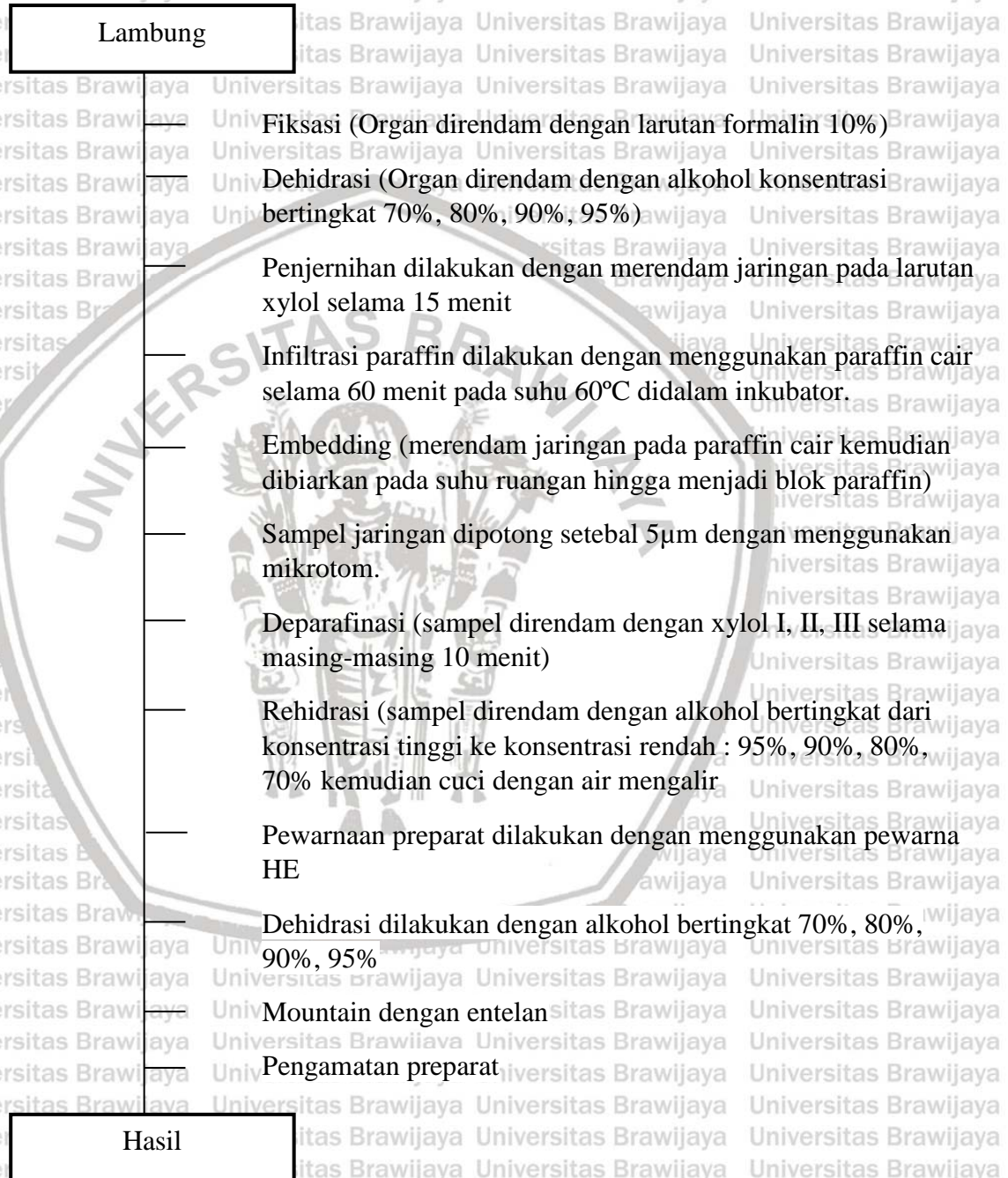
D. Pembuatan Yoghurt Ekstrak Rosella Ungu



Lampiran 6. Prosedur Pengukuran Kadar MDA



Lampiran 7. Pembuatan Preparat Histopatologi



Lampiran 8. Analisa Statistik Kadar MDA Lambung Mencit

1. Uji Normalitas

Perlakuan	Kolmogorov-Smirnov ^a			Shapiro-Wilk		
	Statistic	df	Sig.	Statistic	df	Sig.
MDA Negatif	.272	5	.200*	.828	5	.133
P1	.285	5	.200*	.914	5	.494
P2	.221	5	.200*	.955	5	.774
P3	.220	5	.200*	.955	5	.775

Data terdistribusi normal jika nilai signifikansi yang dihasilkan lebih besar dari 0,05. Data diatas terdistribusi normal karena nilai yang dihasilkan dari seluruh perlakuan lebih dari 0,05.

2. Uji Homogenitas

Test of Homogeneity of Variances

MDA

Levene Statistic	df1	df2	Sig.
.884	3	16	.470

Nilai yang dihasilkan pada analisis statistik kadar MDA Lambung setiap perlakuan dinatakan homogeny karena memiliki signifikansi lebih dari 0,05.

3. *One Way* ANOVA

ANOVA

Unive MDA

	Sum of Squares	df	Mean Square	F	Sig.
Between Groups	752.899	3	250.966	19.425	.000
Within Groups	206.718	16	12.920		
Total	959.617	19			

Nilai signifikansi lebih dari 0,05 memiliki arti bahwa nilai rata-rata yang diperoleh pada analisa memiliki rata-rata yang sama. Pada penelitian ini rata-rata kadar MDA lambung yang diperoleh tidak sama karena memiliki signifikansi kurang dari 0,05.

4. Tukey HSD

Multiple Comparisons

Dependent Variable: MDA

Tukey HSD

(I) Perlakuan	(J) Perlakuan	Mean Difference (I-J)	Std. Error	Sig.	95% Confidence Interval	
					Lower Bound	Upper Bound
Negatif	P1	-6.95000 [*]	2.27331	.034	-13.4540	-.4460
	P2	-9.51800 [*]	2.27331	.004	-16.0220	-3.0140
	P3	-17.15600 [*]	2.27331	.000	-23.6600	-10.6520
P1	Negatif	6.95000 [*]	2.27331	.034	.4460	13.4540

	P2	-2.56800	2.27331	.677	-9.0720	3.9360
	P3	-10.20600*	2.27331	.002	-16.7100	-3.7020
P2	Negatif	9.51800*	2.27331	.004	3.0140	16.0220
	P1	2.56800	2.27331	.677	-3.9360	9.0720
	P3	-7.63800*	2.27331	.019	-14.1420	-1.1340
P3	Negatif	17.15600*	2.27331	.000	10.6520	23.6600
	P1	10.20600*	2.27331	.002	3.7020	16.7100
	P2	7.63800*	2.27331	.019	1.1340	14.1420

Jika signifikansi yang diperoleh pada setiap kelompok memiliki nilai kurang dari 0,05 atau ditandai dengan (*) maka terdapat perbedaan bermakna antar kelompok.

5. Homogenous Subjects

MDA

Tukey HSD^a

Perlakuan	N	Subset for alpha = 0.05		
		1	2	3
Negatif	5	338.1780		
P1	5		345.1280	
P2	5		347.6960	
P3	5			355.3340
Sig.		1.000	.677	1.000

Lampiran 9. Analisa Statistik Skoring Inflamasi Pada Histopatologi Lambung Mencit

1. Uji Normalitas

Tests of Normality

	Kelompok	Kolmogorov-Smirnov ^a			Shapiro-Wilk		
		Statistic	df	Sig.	Statistic	df	Sig.
Hasil	Negatif	.180	5	.200*	.952	5	.754
	P1	.221	5	.200*	.915	5	.501
	P2	.237	5	.200*	.961	5	.814
	P3	.300	5	.161	.833	5	.146

Data terdistribusi normal jika nilai signifikansi yang dihasilkan lebih besar dari 0,05. Data diatas terdistribusi normal karena nilai yang dihasilkan dari seluruh perlakuan lebih dari 0,05.

2. Uji Homogenitas

Test of Homogeneity of Variances

Hasil				
Levene Statistic	df1	df2	Sig.	
3.206	3	16	.051	

Nilai yang dihasilkan pada analisis statistik kadar MDA Lambung setiap perlakuan dinatakan homogeny karena memiliki signifikansi lebih dari 0,05.

3. *One Way* ANOVA

ANOVA

Hasil

	Sum of Squares	df	Mean Square	F	Sig.
Between Groups	2.550	3	.850	6.159	.005
Within Groups	2.208	16	.138		
Total	4.758	19			

Nilai signifikansi lebih dari 0,05 memiliki arti bahwa nilai rata-rata yang diperoleh pada analisa memiliki rata-rata yang sama. Pada penelitian ini rata-rata kadar MDA lambung yang diperoleh tidak sama karena memiliki signifikansi kurang dari 0,05.

4. Tukey HSD

Multiple Comparisons

Dependent Variable: Hasil

Tukey HSD

(I) Kelompok	(J) Kelompok	Mean Difference (I-J)	Std. Error	Sig.	95% Confidence Interval	
					Lower Bound	Upper Bound
Negatif	P1	-.04000	.23495	.998	-.7122	.6322
	P2	-.16000	.23495	.903	-.8322	.5122
	P3	-.88000*	.23495	.009	-1.5522	-.2078
P1	Negatif	.04000	.23495	.998	-.6322	.7122
	P2	-.12000	.23495	.955	-.7922	.5522
	P3	-.84000*	.23495	.012	-1.5122	-.1678
P2	Negatif	.16000	.23495	.903	-.5122	.8322
	P1	.12000	.23495	.955	-.5522	.7922
	P3	-.72000*	.23495	.034	-1.3922	-.0478
P3	Negatif	.88000*	.23495	.009	.2078	1.5522

P1	.84000*	.23495	.012	.1678	1.5122
P2	.72000*	.23495	.034	.0478	1.3922

*. The mean difference is significant at the 0.05 level.

Jika signifikansi yang diperoleh pada setiap kelompok memiliki nilai kurang dari 0,05 atau ditandai dengan (*) maka terdapat perbedaan bermakna antar kelompok.

5. Homogenous Subjects

Hasil

Tukey HSD^a

Kelompok	N	Subset for alpha = 0.05	
		1	2
Negatif	5	1.1200	
P1	5	1.1600	
P2	5	1.2800	
P3	5		2.0000
Sig.		.903	1.000

Means for groups in homogeneous subsets are displayed.

a. Uses Harmonic Mean Sample Size = 5.000.

Lampiran 10. Analisa Statistik Skoring Infiltrasi Neutrofil Pada Histopatologi Lambung Mencit

1. Uji Normalitas

Tests of Normality

	Kelompok	Kolmogorov-Smirnov ^a			Shapiro-Wilk		
		Statistic	df	Sig.	Statistic	df	Sig.
Hasil	Negatif	.254	5	.200*	.914	5	.492
	P1	.300	5	.161	.833	5	.146
	P2	.231	5	.200*	.881	5	.314
	P3	.221	5	.200*	.902	5	.421

*. This is a lower bound of the true significance.

a. Lilliefors Significance Correction

Data terdistribusi normal jika nilai signifikansi yang dihasilkan lebih besar dari 0,05. Data diatas terdistribusi normal karena nilai yang dihasilkan dari seluruh perlakuan lebih dari 0,05.

2. Uji Homogenitas

Test of Homogeneity of Variances

Hasil			
Levene Statistic	df1	df2	Sig.
.493	3	16	.692

Nilai yang dihasilkan pada analisis statistik kadar MDA Lambung setiap perlakuan dinatakan homogen karena memiliki signifikansi lebih dari 0,05.

3. One Way ANOVA

ANOVA

Hasil					
	Sum of Squares	df	Mean Square	F	Sig.
Between Groups	1.360	3	.453	7.312	.003
Within Groups	.992	16	.062		
Total	2.352	19			

Nilai signifikansi lebih dari 0,05 memiliki arti bahwa nilai rata-rata yang diperoleh pada analisa memiliki rata-rata yang sama. Pada penelitian ini rata-rata kadar MDA lambung yang diperoleh tidak sama karena memiliki signifikansi kurang dari 0,05.

4. Tukey HSD

Multiple Comparisons

Dependent Variable: Hasil

Tukey HSD

(I) Kelompok	(J) Kelompok	Mean Difference (I-J)	Std. Error	Sig.	95% Confidence Interval	
					Lower Bound	Upper Bound
Negatif	P1	-.12000	.15748	.870	-.5706	.3306
	P2	-.16000	.15748	.743	-.6106	.2906
	P3	-.68000*	.15748	.003	-1.1306	-.2294
P1	Negatif	.12000	.15748	.870	-.3306	.5706
	P2	-.04000	.15748	.994	-.4906	.4106
	P3	-.56000*	.15748	.013	-1.0106	-.1094
P2	Negatif	.16000	.15748	.743	-.2906	.6106
	P1	.04000	.15748	.994	-.4106	.4906

	P3		-.52000*	.15748	.021	-.9706	-.0694
P3	Negatif		.68000*	.15748	.003	.2294	1.1306
	P1		.56000*	.15748	.013	.1094	1.0106
	P2		.52000*	.15748	.021	.0694	.9706

*. The mean difference is significant at the 0.05 level.

Jika signifikansi yang diperoleh pada setiap kelompok memiliki nilai kurang dari 0,05 atau ditandai dengan (*) maka terdapat perbedaan bermakna antar kelompok.

5. Homogenous Subsects

Hasil

Tukey HSD^a

Kelompok	N	Subset for alpha = 0.05	
		1	2
Negatif	5	1.0800	
P1	5	1.2000	
P2	5	1.2400	
P3	5		1.7600
Sig.		.743	1.000

Means for groups in homogeneous subsets are displayed.

a. Uses Harmonic Mean Sample Size = 5.000.

Lampiran 11. Dokumentasi Penelitian




Pembuatan *Mother Culture*



Pembuatan Yoghurt



Pengukuran pH Yoghurt



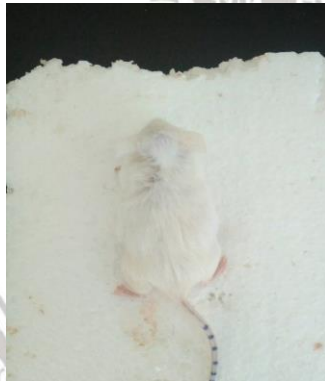Pembuatan Yoghurt Ekstrak Rosella Ungu



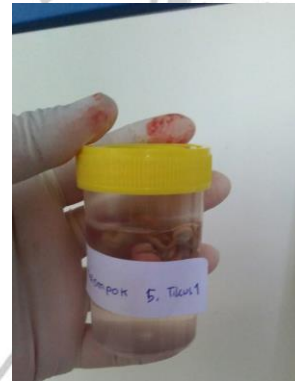Aklimatisasi Mencit



Pemberian Yoghurt Ekstrak Rosella Ungu Pada Mencit Menggunakan Sonde



Nekropsi Mencit



Koleksi Organ