PENGARUH GELATIN IKAN PATIN (*Pangasius djambal*) TERHADAP EKSPRESI *RUNT-RELATED TRANSCRIPTION FACTOR* 2 PADA LUKA PASCA PENCABUTAN GIGI TIKUS PUTIH (*Rattus norvegicus*)

SKRIPSI
UNTUK MEMENUHI PERSYARATAN
MEMPEROLEH GELAR SARJANA

OLEH :

ABDE PARATON NARIESETYA
155070400111028

PROGRAM STUDI SARJANA KEDOKTERAN GIGI
FAKULTAS KEDOKTERAN GIGI
UNIVERSITAS BRAWIJAYA
2019

repository.ub.ac.id
UNIVERSITAS BRAWIJAYA

HALAMAN PENGESAHAN SKRIPSI

PENGARUH GELATIN IKAN PATIN (*Pangasius djambal*) TERHADAP EKSPRESI *RUNT-RELATED TRANSCRIPTION FACTOR* 2 PADA LUKA PASCA PENCABUTAN GIGI TIKUS PUTIH (*Rattus norvegicus*)

Oleh:

Abde Paraton Nariesetya
NIM: 155070400111028

Telah diujikan di depan Majelis Penguji pada tanggal 1 Februari 2019 dan dinyatakan memenuhi syarat memperoleh gelar Sarjana dalam Bidang Kedokteran Gigi

Menyetujui,
Pembimbing

drg. Robinson Pasaribu, Sp.BM
NIP. 197304052000121007

Malang, 1 Februari 2019

Mengetahui,
Ketua Program Studi Sarjana Kedokteran Gigi
Fakultas Kedokteran Gigi Universitas Brawijaya

drg. Yuliana Ratna Kumala, Sp.KG
NIP 198004092008122004

repository.ub.ac.id
UNIVERSITAS BRAWIJAYA

HALAMAN PERSETUJUAN

SKRIPSI

PENGARUH GELATIN IKAN PATIN (*Pangasius djambal*) TERHADAP EKSPRESI *RUNT-RELATED TRANSCRIPTION FACTOR* 2 PADA LUKA PASCA PENCABUTAN GIGI TIKUS PUTIH (*Rattus norvegicus*)

Oleh:

Abde Paraton Nariesetya

NIM: 155070400111028

Menyetujui untuk diuji:

Pembimbing/ Penguji III

Drg. Robinson Pasaribu, Sp.BM

NIP. 197304052000121007

PERNYATAAN ORISINILITAS SKRIPSI

repository.ub.ac.id
UNIVERSITAS BRAWIJAYA

Saya menyatakan dengan sebenar-benarnya bahwa sepanjang pengetahuan saya, di dalam naskah skripsi ini tidak terdapat karya ilmiah yang pernah diajukan oleh orang lain untuk memperoleh gelar akademik di suatu perguruan tinggi, dan tidak terdapat karya atau pendapat yang pernah ditulis atau diterbitkan oleh orang lain, kecuali yang secara tertulis dikutip dalam naskah ini dan disebutkan dalam sumber kutipan dan daftar pustaka.

Apabila ternyata di dalam naskah skripsi ini dapat dibuktikan terdapat unsur-unsur plagiasi, saya bersedia skripsi ini digugurkan dan gelar akademik yang telah saya peroleh SARJANA dibatalkan, serta diproses sesuai dengan peraturan perundang-undangan yang berlaku (UU No. 20 Tahun 2003, Pasal 25 ayat 2 dan Pasal 70).

Malang, 19 Januari 2019
Yang menyatakan,

Abde Paraton Nariesetya
155070400111028

ABSTRAK

Abde Paraton Nariesetya, 155070400111028, Program Studi Sarjana Kedokteran Gigi, Fakultas Kedokteran Gigi, Universitas Brawijaya Malang, 19 Januari 2019, "Pengaruh Gelatin Ikan Patin (*Pangasius djambal)* terhadap Ekspresi *Runt-Related transcription factor* 2 pada Luka Pasca Pencabutan Gigi Tikus Putih *(Rattus norvegicus)*", Tim Pembimbing: drg. Robinson Pasaribu, Sp.BM.

RUNX2 merupakan faktor transkripsi yang sangat penting dalam diferensiasi osteoblas pada proses penyembuhan luka jaringan keras. RUNX2 berfungsi untuk mengarahkan langkah awal dari proliferasi sel induk mesenkimal yang bertransisi ke sel osteoprogenitor dalam proses diferensiasi osteoblas. Gelatin ikan patin mengandung asam amino glisin yang berperan dalam proliferasi sel, sehingga dapat meningkatkan jumlah ekspresi RUNX2 dan mempercepat penyembuhan penyembuhan luka. Tujuan penelitian ini adalah untuk mengetahui pengaruh pemberian gelatin ikan patin (*Pangasius djambal*) terhadap ekspresi RUNX2 pada luka pasca pencabutan gigi tikus putih (*Rattus norvegicus*). Penelitian ini merupakan penelitian eksperimental laboratoris menggunakan metode *Randomized Post Test Only Control Group Design*. Metode *random sampling* membagi sampel menjadi 2 kelompok besar, yaitu kelompok kontrol (K) kelompok yang tidak diberi gelatin ikan patin dan kelompok perlakuan (P) kelompok yang diberi gelatin ikan patin kemudian didekaputasi pada hari ke-3, ke-5, dan ke-7. Sampel jaringan yang telah diambil akan diproses dalam sediaan histologis dengan pewarnaan imunohistokimia. Pengamatan ekspresi RUNX2 dilakukan menggunakan mikroskop cahaya dengan perbesaran 1000x dalam 20 bidang lapang pandang. Hasil uji ANOVA menunjukkan terdapat perbedaan nilai jumlah ekspresi RUNX2 pada kelompok kontrol dengan kelompok perlakuan perlakuan (nilai $p<0,05$).Hasil rata-rata jumlah ekspresi RUNX2 menunjukkan kelompok perlakuan mengalami peningkatan hingga hari ke-7. Kesimpulan penelitian ini adalah pemberian gelatin ikan patin (*Pangasius djambal*) berpengaruh terhadap peningkatan ekspresi RUNX2 pada luka pasca pencabutan gigi tikus putih (*Rattus norvegicus*).

Kata kunci: RUNX2, gelatin ikan patin, glisin, penyembuhan luka

ABSTRACT

Abde Paraton Nariesetya, 155070400111028, Dentistry Faculty of Brawijaya University Malang, January 19, 2019, "The Effect of Patin Fish (*Pangasius djambal)* Gelatine to the Expression of *Runt-Related Transcription Factor 2* in Wound After White Rat's *(Rattus norvegicus)* Tooth Extraction", Supervisor: drg. Robinson Pasaribu, Sp.BM

RUNX2 is a transcription factor that is vey important in osteoblas differentiation in hard tissue wound healing processes. RUNX2 serves to direct the initial steps of the proliferation of mesenchymal stem cells that transtition to osteoprogenitor cells in the process of osteoblast differentiation. The patin fish gelatine contains amino acid glycine which plays a role in cell proliferation, so that it can increase the amount of RUNX2 expression and accelerate healing of wound healing. The purpose of this study was to determine the effect of patin fish (*Pangasius djambal*) gelatine on RUNX2 expression in wounds after white rat's *(Rattus norvegicus)* tooth extraction. This research is a laboratory experimental study using the Randomized Test Only Control Group Design method. The random sampling method divided the sample into 2 large group, namely the control group (K) group that was not given patin fish gelatine and the treatmant group (P) the group given the patin fish gelatine then decaputated on the 3rd, 5th and 7th. Tissue sample that have been taken will be processed in histological preparations by immunohistochemical staining. Observation of RUNX2 expression was carried out using a light microcope with 1000x magnification in 20 fields of view. The ANOVA test results showed there were differences in the number of RUNX2 expressions in the control group with the treatment group (p value <0.05). The results of the average number of RUNX2 expressions showed that the treatment group had increased until the 7th day. The conclusion of this study was the patin fish (*Pangasius djambal*) gelatine has effect to increase the number of FGF-2 expression in wound after white rat's *(Rattus norvegicus)* tooth extraction.

Keywords: RUNX2, patin fish gelatine, glycine, wound healing

KATA PENGANTAR

repository.ub.ac.id
UNIVERSITAS BRAWIJAYA

Puji syukur penulis panjatkan atas kehadirat Allah SWT yang telah memberi petunjuk, rahmat, dan hidayah-Nya sehingga penulis dapat menyelesaikan skripsi dengan judul "Pengaruh Gelatin Ikan Patin (*Pangasius djambal)* terhadap Ekspresi *Runt-Related Transcription factor 2* pada Luka Pasca Pencabutan Gigi Tikus Putih *(Rattus norvegicus)"* dapat diselesaikan tepat pada waktunya. Skripsi ini diajukan untuk memenuhi tugas mata kuliah Metodologi Penelitian Ilmiah.

Penulis mengucapkan terimakasih yang tak terhingga kepada para pihak yang telah membantu dan membimbing untuk menyelesaikan skripsi ini. Oleh karena itu, penulis mengucapkan banyak terimakasih kepada:

1. drg. R. Setyohadi, M.S selaku Dekan Fakultas Kedokteran Gigi Universitas Brawijaya Malang
2. drg. Yuliana Ratna Kumala, Sp.KG selaku Ketua Program Studi Pendidikan Dokter Gigi Fakultas Kedokteran Gigi Universitas Brawijaya
3. Drg. Robinson Pasaribu, Sp.BM selaku pembimbing utama yang telah meluangkan waktu, tenaga, dengan baik memberikan arahan, dan masukan serta selalu bisa memotivasi anak didiknya untuk segera menyelesaikan proposal tugas akhir
4. drg. Fredy Mardiyantoro Sp.BM selaku dosen penguji I yang telah meluangkan waktu, tenaga, dan pikiran dalam memberikan masukan kepada penulis sehingga proposal tugas akhir ini dapat terselesaikan
5. drg. Nenny Prasetyaningrum, M.Ked selaku dosen penguji II yang telah meluangkan waktu, tenaga, dan pikiran dalam memberikan masukan kepada penulis sehingga proposal tugas akhir ini dapat terselesaikan
6. Segenap anggota Tim Pengelola Tugas Akhir Fakultas Kedokteran Gigi Universitas Brawijaya
7. Seluruh dosen dan *staff* Fakultas Kedokteran Gigi Universitas Brawijaya atas segala ilmu dan bantuan yang telah diberikan kepada penulis
8. Kepada pak Wibi selaku pihak dari laboratorium Biokimia FKUB atas segala ilmu dan bantuan yang telah diberikan kepada penulis

repository.ub.ac.id
UNIVERSITAS BRAWIJAYA

9. Bapak Widodo Setyo Budi, Ibu Nurhayati, Afit, dan Arinda yang selalu memberikan doa, dukungan, semangat, dan kasih sayang setiap harinya
10. Kepada Husnul Khotimah yang telah memberikan semangat, dukungan dan doa setiap harinya
11. Kakak-kakak 2014 seperjuangan Tim Skripsi BM Sukses yang telah membantu kelancaran dalam penulisan ini
12. Teman-teman seperjuangan Tim Skripsi BM Sukses (Savira, Dwika, Varellia, Uswa dan Virginia) yang telah membantu kelancaran dalam penulisan ini
13. Seluruh kolega angkatan 2015 (INC15IVE) yang telah memberikan bantuan, doa, dan semangat kepada penulis
14. Semua pihak yang telah membantu dalam menyelesaikan proposal tugas akhir ini yang tidak dapat disebutkan satu persatu

Penulis menyadari bahwa penulisan ini masih jauh dari kata sempurna. Oleh karena itu, penulis dengan senang hati membuka diri untuk segala saran dan kritik yang membangun. Semoga skripsi ini dapat memberikan manfaat baik bagi penulis sendiri maupun bagi dunia kedokteran gigi.

Malang, 19 Januari 2019

Penulis

DAFTAR ISI

Hal.
HALAMAN JUDUL i
HALAMAN PENGESAHAN ii

repository.ub.ac.id
UNIVERSITAS BRAWIJAYA

HALAMAN PERSETUJUAN iii
PERNYATAAN ORISINILITAS SKRIPSI iv
ABSTRAK v
ABSTRACT vi
KATA PENGANTAR vii
DAFTAR ISI ix
DAFTAR GAMBAR xii
DAFTAR TABEL xiii
DAFTAR SINGKATAN, ISTILAH DAN SIMBOL xiv

BAB
I. PENDAHULUAN 1
1.1 Latar Belakang 1
1.2 Rumusan Masalah 4
1.3 Tujuan Penelitian 4
1.4 Manfaat Penelian 5

II. TINJAUAN PUSTAKA 7
2.1 Pencabutan Gigi 7
2.2 Luka 8
2.3 Penyembuhan Luka 10
2.3.1 Fase Inflamasi 11
2.3.2 Fase Proliferasi 12
2.3.3 Fase Remodeling Jaringan 13
2.4 Faktor-faktor Yang Mempengaruhi Penyembuhan Luka 14
2.5 Penyembuhan Luka Pada Jaringan Keras 14
2.5.1 Osteoblas 15
2.6 *Runt-Related Transcription Factor 2* (RUNX2) 16
2.6.1 Peran RUNX2 16
2.6.2 Family RUNX 19
2.7 Ikan Patin 19
2.7.1 Klasifikasi dan Morfologi 19
2.7.2 Kandungan Gizi 21
2.8 Gelatin 22
2.8.1 Kandungan Gelatin 23
2.7.2 Gelatin Ikan Patin 23
2.9 Tikus Putih (*Rattus norvegicus*) 24

III KERANGKA KONSEP DAN HIPOTESIS 27
3.1 Kerangka Konsep Penelitian 27
3.2 Deskripsi Kerangka Konsep Penelitian 28
3.3 Hipotesis Penelitian 29

repository.ub.ac.id
UNIVERSITAS BRAWIJAYA

IV METODE PENELITIAN 31
4.1 Rancangan Penelitian 31
4.2 Sampel Penelitian 33
4.2.1 Kriteria Penelitian 33
4.2.2 Jumlah Sampel Penelitian 34
4.3 Variabel Penelitian 35
4.3.1 Variabel Bebas*(Independent)* 35
4.3.2 Varibel Terikat*(Dependent)* 35
4.3.3 Varibel Kendali 35
4.4 Tempat dan Waktu Penelitian 35
4.4.1 Tempat Penelitian 35
4.4.2 Waktu Penelitian 36
4.5 Alat dan Bahan Penelitian 36
4.5.1 Alat dan Bahan untuk Pembuatan Gelatin Ikan Patin 36
4.5.2 Alat dan Bahan untuk Pencabutan Gigi Tikus Putih 36
4.5.3 Alat dan Bahan untuk Perlakuan Hewan Coba 37
4.5.4 Alat dan Bahan untuk Pengambilan Jaringan 37
4.5.5 Alat dan Bahan untuk Pewarnaan Imunohistokimia 37
4.6 Definisi Operasional 38
4.6.1 Gelatin Ikan Patin 38
4.6.2 *Runt-Related Transcription Factor 2* (RUNX2) 38
4.6.3 Pencabutan Gigi 38
4.6.4 Soket Gigi 39
4.7 Prosedur Penelitian 39
4.7.1 Persiapan Hewan Coba 39
4.7.2 Pembuatan gelatin Ikan Patin (*Pangasius djambal*) 39
4.7.3 Pencabutan Gigi Tikus 40
4.7.4 Pemberian Analgesik pada Tikus Putih 41
4.7.5 Pemberian Gelatin Ikan Patin 41
4.7.6 Peerawatan Hewan Coba Pasca Pencabutan Gigi 42
4.7.7 Pengambilan Sampel Jaringan 42
4.7.8 Teknik Pemrosesan Preparat Jaringan 43
4.7.9 Teknik Pewarnaan Imunohistokimia 43
4.8 Prosedur Pengambilan Data 46
4.9 Analisis Data 46
4.10 Skema Prosedur Penelitian 48
V. HASIL PENELITIAN DAN PEMBAHASAN 49
5.1 Hasil Penelitian 49
5.2 Analisa Data 56
5.2.1 Uji Normalitas Data 56
5.2.2 Uji Homogenitas Data 57
5.2.3 Uji *One Way ANOVA* 57
5.2.4 Uji *Post Hoc* LSD 58

repository.ub.ac.id
UNIVERSITAS BRAWIJAYA

5.3 Pembahasan 58

VI. PENUTUP 63
6.1 Kesimpulan 63
6.2 Saran 64
DAFTAR PUSTAKA 65
LAMPIRAN 72

DAFTAR TABEL

No.	Judul Teori	Hal.
3.1	Kerangka konsep	22
4.1	Desain penelitian Randomized Post Test Only Control	22
4.2	Rmusus federer	23
4.10	Skema Prosedur Penelitian	23

repository.ub.ac.id
UNIVERSITAS BRAWIJAYA

5.1 Data Rata-Rata dan Standar Deviasi Ekspresi RUNX2 53

DAFTAR GAMBAR

No.	Judul Teori	Hal.
2.1	Proses penyembuhan luka yang normal	10
2.2	Proses diferensiasi osteoblas	17
2.3	Regulasi diferensiasi osteoblas	18
2.4	Ikan patin (*Pangasius djambal*)	20
2.5	Tikus putih (*Rattus norvegicus*)	25

5.1 Gambaran Histologi Ekspresi RUNX2 pada Kelompok K1 dengan Pewarnaan IHK dengan perbesaran 400x..... 49
5.2 Gambaran Histologi Ekspresi RUNX2 pada Kelompok K1 dengan Pewarnaan IHK dengan perbesaran 1000x..... 50
5.3 Gambaran Histologi Ekspresi RUNX2 pada Kelompok P1 dengan Pewarnaan IHK dengan perbesaran 400x..... 50
5.4 Gambaran Histologi Ekspresi RUNX2 pada Kelompok P1 dengan Pewarnaan IHK dengan perbesaran 1000x..... 51
5.5 Gambaran Histologi Ekspresi RUNX2 pada Kelompok K2 dengan Pewarnaan IHK dengan perbesaran 400x..... 52
5.6 Gambaran Histologi Ekspresi RUNX2 pada Kelompok P2 dengan Pewarnaan IHK dengan perbesaran 1000x..... 52
5.7 Gambaran Histologi Ekspresi RUNX2 pada Kelompok P2 dengan Pewarnaan IHK dengan perbesaran 400x..... 53
5.8 Gambaran Histologi Ekspresi RUNX2 pada Kelompok P2 dengan Pewarnaan IHK dengan perbesaran 1000x..... 53
5.9 Gambaran Histologi Ekspresi RUNX2 pada Kelompok K3 dengan Pewarnaan IHK dengan perbesaran 400x..... 54
5.10 Gambaran Histologi Ekspresi RUNX2 pada Kelompok K3 dengan Pewarnaan IHK dengan perbesaran 1000x..... 54
5.11 Gambaran Histologi Ekspresi RUNX2 pada Kelompok P3 dengan Pewarnaan IHK dengan perbesaran 400x..... 55
5.12 Gambaran Histologi Ekspresi RUNX2 pada Kelompok P3 dengan Pewarnaan IHK dengan perbesaran 1000x..... 55

DAFTAR ISTILAH, SIMBOL DAN SINGKATAN

IL-1	*Interleukin-1*
IL-1β	*Interleukin-1β*
IL-2	*Interleukin-2*
IL-6	*Interleukin-6*
IL-8	*Interleukin-8*
RUNX2	*Runt-Related Transcription Factor 2*
OPG	*Osteoprogenitor*
RANKL	*Receptor Activator of Nuclear Kappa-B Ligand*

repository.ub.ac.id
UNIVERSITAS BRAWIJAYA

RANK	*Receptor Activator of Nuclear Kappa-B*
PDGF	*Platelet Derived Growth Factor*
FGF	*Fibroblast Growth Factor*
bFGF	*Basic Fibroblast Growth Factor*
FGFRs	*Fibroblast Growth Factor Receptors*
VEGF	*Vascular Endothelial Growth Factor*
EGF	*Epithelial Growth Factor*
KGF	*Keratinocyte Growth Factor*
KDAF	*Keratinocyte Derived Anti-fibrogenic Factor*
MMPs	*Matrix Metalloproteinases*
CCL2/ MCP-1	*Monocyte Chemoattractant Protein-1*
TNF-α	*Tumor Necrosis Factor-α*
PMN	*Polymorphonuclear*
IGF-1	*Insulinlike Growth Factor*
PTH	*Paratiroid Hormone*
CCD	*Cleido Cranial Dysplasia*
BMP	*Bone Morphogenic*

repository.ub.ac.id
UNIVERSITAS BRAWIJAYA

ABSTRAK

Abde Paraton Nariesetya, 155070400111028, Program Studi Sarjana Kedokteran Gigi, Fakultas Kedokteran Gigi, Universitas Brawijaya Malang, 19 Januari 2019, "Pengaruh Gelatin Ikan Patin (*Pangasius djambal)* terhadap Ekspresi *Runt-Related transcription factor* 2 pada Luka Pasca Pencabutan Gigi Tikus Putih *(Rattus norvegicus)*", Tim Pembimbing: drg. Robinson Pasaribu, Sp.BM.

RUNX2 merupakan faktor transkripsi yang sangat penting dalam diferensiasi osteoblas pada proses penyembuhan luka jaringan keras. RUNX2 berfungsi untuk mengarahkan langkah awal dari proliferasi sel induk mesenkimal yang bertransisi ke sel osteoprogenitor dalam proses diferensiasi osteoblas. Gelatin ikan patin mengandung asam amino glisin yang berperan dalam proliferasi sel, sehingga dapat meningkatkan jumlah ekspresi RUNX2 dan mempercepat penyembuhan penyembuhan luka. Tujuan penelitian ini adalah untuk mengetahui pengaruh pemberian gelatin ikan patin (*Pangasius djambal*) terhadap ekspresi RUNX2 pada luka pasca pencabutan gigi tikus putih (*Rattus norvegicus*). Penelitian ini merupakan penelitian eksperimental laboratoris menggunakan metode *Randomized Post Test Only Control Group Design*. Metode *random sampling* membagi sampel menjadi 2 kelompok besar, yaitu kelompok kontrol (K) kelompok yang tidak diberi gelatin ikan patin dan kelompok perlakuan (P) kelompok yang diberi gelatin ikan patin kemudian didekaputasi pada hari ke-3, ke-5, dan ke-7. Sampel jaringan yang telah diambil akan diproses dalam sediaan histologis dengan pewarnaan imunohistokimia. Pengamatan ekspresi RUNX2 dilakukan menggunakan mikroskop cahaya dengan perbesaran 1000x dalam 20 bidang lapang pandang. Hasil uji ANOVA menunjukkan terdapat perbedaan nilai jumlah ekspresi RUNX2 pada kelompok kontrol dengan kelompok perlakuan perlakuan (nilai $p<0,05$).Hasil rata-rata jumlah ekspresi RUNX2 menunjukkan kelompok perlakuan mengalami peningkatan hingga hari ke-7. Kesimpulan penelitian ini adalah pemberian gelatin ikan patin (*Pangasius djambal*) berpengaruh terhadap peningkatan ekspresi RUNX2 pada luka pasca pencabutan gigi tikus putih (*Rattus norvegicus*).

Kata kunci: RUNX2, gelatin ikan patin, glisin, penyembuhan luka

repository.ub.ac.id
UNIVERSITAS BRAWIJAYA

repository.ub.ac.id

ABSTRACT

Abde Paraton Nariesetya, 155070400111028, Dentistry Faculty of Brawijaya University Malang, January 19, 2019, "The Effect of Patin Fish (*Pangasius djambal)* Gelatine to the Expression of *Runt-Related Transcription Factor 2* in Wound After White Rat's *(Rattus norvegicus)* Tooth Extraction", Supervisor: drg. Robinson Pasaribu, Sp.BM

RUNX2 is a transcription factor that is vey important in osteoblas differentiation in hard tissue wound healing processes. RUNX2 serves to direct the initial steps of the proliferation of mesenchymal stem cells that transtition to osteoprogenitor cells in the process of osteoblast differentiation. The patin fish gelatine contains amino acid glycine which plays a role in cell proliferation, so that it can increase the amount of RUNX2 expression and accelerate healing of wound healing. The purpose of this study was to determine the effect of patin fish (*Pangasius djambal*) gelatine on RUNX2 expression in wounds after white rat's *(Rattus norvegicus)* tooth extraction. This research is a laboratory experimental study using the Randomized Test Only Control Group Design method. The random sampling method divided the sample into 2 large group, namely the control group (K) group that was not given patin fish gelatine and the treatmant group (P) the group given the patin fish gelatine then decaputated on the 3rd, 5th and 7th. Tissue sample that have been taken will be processed in histological preparations by immunohistochemical staining. Observation of RUNX2 expression was carried out using a light microcope with 1000x magnification in 20 fields of view. The ANOVA test results showed there were differences in the number of RUNX2 expressions in the control group with the treatment group (p value <0.05). The results of the average number of RUNX2 expressions showed that the treatment group had increased until the 7th day. The conclusion of this study was the patin fish (*Pangasius djambal*) gelatine has effect to increase the number of FGF-2 expression in wound after white rat's *(Rattus norvegicus)* tooth extraction.

Keywords: RUNX2, patin fish gelatine, glycine, wound healing

UNIVERSITAS BRAWIJAYA

BAB I
PENDAHULUAN

1.1 Latar Belakang

Salah satu pelayanan kesehatan gigi yang sering dijumpai pada tempat praktek pribadi dokter gigi, klinik swasta, poliklinik puskesmas maupun rumah sakit adalah pencabutan gigi. Pencabutan gigi yang ideal adalah pencabutan sebuah gigi atau akar gigi yang utuh tanpa menimbulkan rasa sakit dengan trauma sekecil mungkin pada jaringan penyangga atau jaringan sekitarnya, sehingga luka bekas pencabutan gigi akan sembuh secara normal dan tidak menimbulkan masalah setelah dilakukan pencabutan gigi. Pencabutan dapat menyebabkan luka pada daerah di sekitar soket dan komplikasi yang sering terjadi adalah perdarahan pasca pencabutan. Tubuh memiliki kemampuan secara seluler dan biokimia untuk memperbaiki integritas jaringan dan kapasitas fungsional akibat adanya luka yang biasa disebut proses penyembuhan luka atau wound healing (Selimovic, 2008).

Penyembuhan luka merupakan sebuah proses transisi yang merupakan salah satu proses paling kompleks dalam fisiologi manusia yang melibatkan serangkaian reaksi dan interaksi kompleks antara sel dan mediator. Proses penyembuhan luka dapat dibagi menjadi 3 tahapan, yaitu: inflamasi proliferasi atau re-epitelisasi, serta maturasi dan remodeling. Tahap-tahap ini akan terjadi sejak luka terbentuk hingga tercapainya penyembuhan luka.

repository.ub.ac.id
UNIVERSITAS BRAWIJAYA

Semua luka harus melewati proses seluler dan biokimia yang berkelanjutan ini, agar tercapai pengembalian integritas jaringan yang sempurna (Theddeus O.H. Prasetyono, 2009). Tindakan pencabutan gigi tidak hanya menyebabkan luka pada jaringan lunak, melainkan juga pada jaringan keras di daerah bekas pencabutan. Proses penyembuhan luka pada jaringan keras pasca pencabutan gigi mengikuti fase penyembuhan luka pada umumnya tetapi yang membedakan adalah adanya keterlibatan osteoblas dan osteoklas. Penyembuhan luka pasca ekstraksi gigi biasanya melibatkan pembekuan darah, interaksi koagulum darah dengan jaringan proliferasi fibrosa, pembentukan kalus dan pematangan tulang melalui remodelling. Jaringan fibrosa yang mengatur koagulum darah dan memiliki peran dalam osteogenesis dalam soket. terdiri dari sel fibroblas, sel endotel dan sel putativ batang mesenkimal. Diferensiasi jalur untuk sel-sel induk mesenkimal diatur oleh faktor transkripsi spesifik jaringan (Hirotaka Sato, Yutaka Takaoka 2015).

Faktor transkripsi adalah sekelompok protein di dalam inti sel yang berperan serta dalam proses transkripsi kode genetik menjadi mRNA. RUNX2 adalah anggota domain kecil dari faktor transkripsi dan sangat penting dalam diferensiasi dan proliferasi sel induk mesenkimal dalam transisi mereka ke sel osteoprogenitor pada diferensiasi osteoblas sebagai sel pembentuk tulang. (Hirotaka Sato, Yutaka Takaoka 2015)

Beberapa tahun terakhir aplikasi spongostan digunakan untuk mengatasi perdarahan. Dan untuk membantu dalam

mempercepat penyembuhan luka dibutuhkan suatu agen. Hidrogel gelatin merupakan agen yang dapat mempercepat penyembuhan luka jaringan keras pasca pencabutan karena bersifat sebagai penstimulator untuk meningkatkan ekspresi RUNX2 sebagai faktor transkripsi yang berkaitan dengan diferensiasi osteoblas sehingga mempercepat proses penyembuhan tulang alveolar. Gelatin merupakan suatu jenis protein yang diekstraksi dari jaringan kolagen hewan. Pada hewan kolagen terdapat pada tulang, tulang rawan, kulit dan jaringan ikat. Selama ini sumber utama gelatin yang banyak diteliti dan dimanfaatkan adalah berasal dari kulit dan tulang sapi serta babi. Namun penggunaan kulit babi tidak mengutungkan bila diterapkan pada produk-produk pangan di negara-negara yang mayoritas penduduknya islam, seperti Indonesia (Made Astawan, Purwiyatno Hariyadi, Ani Mulyani, 2002). Oleh karena itu, diperlukan bahan baku alternatif untuk membuat gelatin di Indonesia, seperti ikan.

Salah satu contoh ikan di perairan tropis yaitu ikan patin. Ikan patin (*Pangasius djambal*) merupakan ikan istimewa, dagingnya rendah sodium sehingga sangat cocok bagi orang yang diet garam, mudah dicerna oleh usus serta mengandung kalsium, zat besi dan mineral yang sangat baik untuk kesehatan (Hernowo, 2001). Sedangkan menurut Khairuman dan Sudenda (2002) kandungan gizi dari ikan patin adalah 68,6% protein, 5,8% lemak, 3,5% abu dan 51,3% air. Menurut Gomez-Guillen (2002), kekuatan gelatin kulit ikan patin dapat mencapai 200 bloom. Oleh

karena potensi tersebut, maka kulit ikan patin dapat dijadikan sumber alternatif bahan baku pembuatan gelatin.

Berdasarkan uraian di atas, maka peneliti ingin mengetahui pengaruh gelatin ikan patin (*Pangasius djambal*) terhadap ekspresi RUNX2 (*Run-Related Transcription Factor 2*) pada luka pasca pencabutan gigi tikus putih (*Rattus norvegicus*).

1.2 Rumusan Masalah

Berdasarkan uraian latar belakang masalah, maka rumusan masalah penelitian sebagai berikut:

Apakah pemberian gelatin ikan patin (*Pangasius djambal*) berpengaruh terhadap ekspresi RUNX2 (*Runt-related Transcription Factor 2*) pada luka pasca pencabutan gigi tikus putih (*Rattus norvegicus*)?

1.3 Tujuan Penelitian

1.3.1 Tujuan Umum

Mengetahui pengaruh pemberian gelatin ikan patin (*Pangasius djambal*) terhadap ekspresi RUNX2 (*Runt-related Transcription Factor 2*) pada luka pasca pencabutan gigi tikus putih (*Rattus norvegicus*).

1.3.2 Tujuan Khusus

Tujuan khusus dari penelitian ini antara lain :

a. Mengetahui jumlah ekspresi RUNX2 (*Runt-related Transcription Factor 2*) pada luka pasca pencabutan gigi tikus putih (*Rattus norvegicus*) yang tidak diberi gelatin ikan patin (*Pangasius djambal*)

repository.ub.ac.id
UNIVERSITAS BRAWIJAYA

b. Mengetahui jumlah ekspresi RUNX2 (*Runt-related Transcription Factor 2*) pada luka pasca pencabutan gigi tikus putih (*Rattus norvegicus*) yang diberi gelatin ikan patin (*Pangasius djambal*)

c. Mengetahui perbedaan jumlah ekspresi RUNX2 (*Runt-related Transcription Factor 2*) yang tidak diberi gelatin ikan patin (*Pangasius djambal*) dan diberi gelatin ikan patin (*Pangasius djambal*) dalam proses penyembuhan luka pasca pencabutan gigi tikus putih (*Rattus norvegicus*)

1.4 Manfaat Penelitian

1.4.1 Manfaat Akademik

Meningkatkan pengetahuan mengenai pengaruh pemberian gelatin ikan patin (*Pangasius djambal*) terhadap ekspresi RUNX2 (*Runt-related Transcription Factor 2*) pada luka pasca pencabutan gigi tikus putih (*Rattus norvegicus*).

1.4.2 Manfaat Praktis

Memberikan informasi ilmiah dan alternatif mengenai penggunaan bahan hemostatik dari gelatin ikan patin (*Pangasius djambal*) dalam mempercepat penyembuhan luka pasca ekstraksi gigi.

repository.ub.ac.id
UNIVERSITAS BRAWIJAYA

repository.ub.ac.id
UNIVERSITAS BRAWIJAYA

BAB II
TINJAUAN PUSTAKA

2.1 Pencabutan Gigi

Pencabutan adalah salah satu terapi dari lesi periapikal diatas untuk menghilangkan sumber infeksi, namun perlu diperhatikan bahwa penatalaksanaan pencabutan yang tidak tepat dapat mengakibatkan kegagalan dalam menghilangkan lesi atau dapat terjadi infeksi sekunder bahkan dapat terjadi kerusakan tulang rahang akibat ekspansi kista radikular yang tidak terambil (budi yuwono, 2014).

Penelitian yang dilakukan oleh Montandan tahun 2012 di Brazil menunjukkan bahwa alasan utama pencabutan gigi yaitu karies gigi sebesar 38,4%, dan penyakit periodontal sebesar 32,3% (Montandan, 2012). Penelitian yang dilakukan oleh Ngangi tahun 2013 di Manado menunjukkan bahwa indikasi terbesar dari pencabutan gigi yaitu nekrosis pulpa sebesar 56,65%, dan periodontitis kronis 12,95% (Ngangi, 2012). Indikasi pencabutan gigi bervariasi, seperti pada kasus perawatan konservasi yang gagal, trauma, dan rencana perawatan ortodonsi atau prostetik. Gigi harus dicabut karena penyakit periodontal, karies, infeksi periapikal, gigi dalam keadaan erosi, abrasi, atrisi, hipoplasia, dan kelainan pulpa. Trauma yang dapat menyebabkan fraktur dan perubahan gigi dari posisi semula harus dicabut. (budi yowono, 2012). Pencabutan gigi terkadang tidak bisa dilakukan

7

repository.ub.ac.id
UNIVERSITAS BRAWIJAYA

karena adanya kontraindikasi, seperti kelainan sistemik dan kondisi tertentu yang meliputi gagal jantung kongestif, diabetes mellitus, hipertensi, anemia, leukimia, penyakit ginjal, asma, epilepsi, kelainan perdarahan, infeksi oral, tumor, dan kehamilan (Fragiskos, 2007)

Dokter gigi perlu mewaspadai dan mampu mengatasi kemungkinan komplikasi yag terjadi jika tindakan pencabutan tidak ditangani dengan benar. Menurut Dostálová T dan Seydlován M (2010), komplikasi digolongkan menjadi intraoperatif, segera setelah pencabutan gigi dan jauh setelah pencabutan gigi.

a. Komplikasi Selama Ekstraksi Gigi meliputi kegagalan pemberian anestesi, kegagalan mencabut gigi dengan tang atau elevator, perdarahan selama pencabutan, fraktur pada mahkota gigi, akar gigi, gigi tetangga, gigi antagonis, restorasi, prosessus alveolaris dan kadang-kadang mandibula, pergeseran gigi dan cedera jaringan lunak
b. Komplikasi Segera Setelah Ekstraksi Gigi Komplikasi yang mungkin terjadi segera setelah ekstraksi gigi dilakukan antara lain perdarahan, rasa sakit edema dan reaksi terhadap obat
c. Komplikasi Sesudah Ekstraksi Gigi antara lain alveolitis dan infeksi

2.2 Luka

Pencabutan gigi merupakan salah satu prosedur perawatan gigi yang paling umum dilakukan dalam bidang kedokteran gigi dan prosedur ini dapat menyebabkan perubahan yag signifikan

dari dimensi *alveolar ridge*. Setelah gigi dicabut maka akan meninggalkan jaringan yang luka (Andreasen JO, Andreasen FM, Andersson L, 2013). Menurut (Barbul dkk, 2010) luka didefinisikan sebagai keadaan hilang atau terputusnya kontinuitas jaringan tubuh. Luka antara lain dapat mengakibatkan perdarahan, infeksi, kematian sel dan gangguan sebagian atau seluruh fungsi organ. Berdasarkan waktu dan proses penyembuhannya, luka dapat diklasifikasikan menjadi luka akut dan kronis.

Luka akut merupakan cedera jaringan yang dapat pulih kembali seperti keadaan normal dengan bekas luka yang minimal dalam rentang waktu 8-12 minggu. Penyebab utama dari luka akut adalah cedera mekanikal karena faktor eksternal, dimana terjadi kontak antara kulit dengan permukaan yang keras atau tajam, luka tembak, dan luka pasca operasi. Penyebab lain luka akut adalah luka bakar dan cedera kimiawi, seperti terpapar sinar radiasi, tersengat listrik, terkena cairan kimia yang besifat korosif, serta terkena sumber panas (Baxter, 1990). Dan luka yang terjadi setelah tindakan pencabutan gigi merupakan salah satu contoh luka akut yang terjadi pada soket gigi yang tersusun dari tulang kortikal dan ligamen periodontal yang terputus. Sementara luka kronik merupakan luka dengan proses pemulihan yang lambat, dengan waktu penyembuhan lebih dari 12 minggu dan terkadang dapat menyebabkan kecacatan. Ketika terjadi luka yang bersifat kronik, neutrofil dilepaskan dan secara signifikan meningkatkan ezim kolagenase yang bertnggung jawab terhadap

destruksi dari matriks penghubung jaringan (Kaplan, 2008). Salah satu penyebab terjadinya luka kronik adalah kegagalan pemulihan karena kondisi fisiologis (seperti diabetes melitus (DM) dan kanker), infeksi terus-menerus, dan rendahnya tindakan pengobatan yang diberikan (Baxter, 1990).

2.3 Penyembuhan Luka

Penyembuhan luka adalah sebuah proses transisi yang merupakan salah satu proses paling kompleks dalam fisiologi manusia yang melibatkan serangkaian reaksi dan interaksi kompleks antara sel dan mediator.

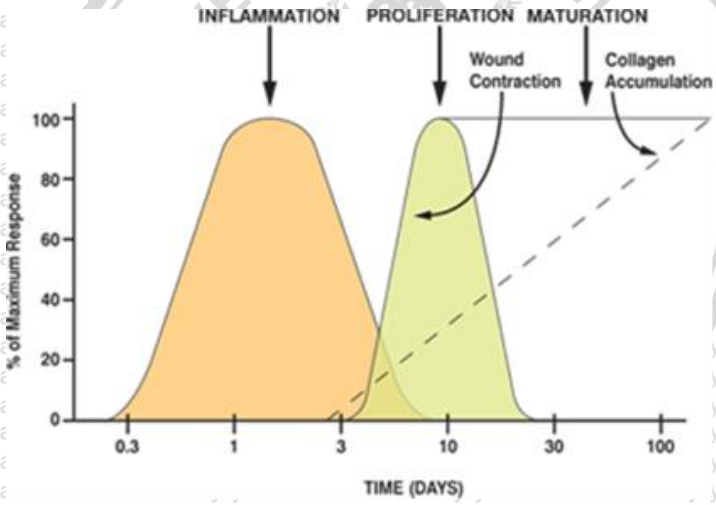

Gambar 2.1 Proses Penyembuhan Luka yang Normal (Guo dan DiPietro, 2010)

Fase pertama yaitu fase peradangan yang bertujuan untuk membuang jaringan mati dan mencegah infeksi. Kedua, fase proliferasi bercirikan terbentuknya jaringan granulasi yang disertai kekayaan jaringan pembuluh darah baru, fibroblas dan

makrofag dalam jaringan penyangga yang longgar. Fase ini berlangsung sejak hari ke 8 hingga ke 21 pasca luka. Merupakan fase terjadinya epitelisasi dan sekaligus memberikan refleksi dalam perawatan luka untuk dapat mencapai kondisi luka yang telah tertutup dengan epitel. Fase terakhir adalah fase maturasi yang bercirikan keseimbangan antara proses pembentukan dan degradasi kolagen.

2.3.1 Fase Inflamasi

Fase inflamasi merupakan penanda respon reparatif tubuh dan berlangsung selama 3 - 5 hari (Shetty dan Charles N., 2004). Tanda klinis dari inflamasi yaitu kemerahan (*rubor*), panas (*calor*), tumor (*swelling*), dan nyeri (*dolor*). Tanda klinis ini merupakan hasil dari pelepasan *vasoactive amines* dan granula *histamine-rich* dari sel mast. Pemegang peran penting dari fase inflamasi yaitu sel mast, neutrofil, dan makrofag (Foster, 2012). Fase inflamasi diinisiasi oleh hemostasis dan pelepasan *chemoattractants* yang menarik sel imun fagositik (Delavary *et al.*, 2011).

Sel inflamasi yang pertama kali menginfiltrasi luka pada 24 – 48 jam pertama yaitu sel PMN (polimorfonuklear) dan neutrofil. Migrasi neutrofil disebabkan oleh peningkatan permeabilitas vaskular, pelepasan prostaglandin, dan kemotaksis dari faktor komplemen, seperti IL-1, TNF-α, TGF-β, *platelet factor 4*, dan produk bakteri (Barbul *et al*., 2010). Neutrofil merupakan garis pertahanan pertama tubuh terhadap

infeksi dengan cara memfagosit bakteri, merusak komponen ekstraselular, dan benda-benda asing (Foster, 2012).

Sel inflamasi kedua yang berperan penting dalam proses inflamasi yaitu makrofag, yang berasal dari monosit. Makrofag muncul dan mencapai jumlah maksimum dalam waktu 48 - 96 jam setelah cedera dan akan tetap ada sampai penyembuhan luka selesai (Barbul *et al*., 2010). Makrofag mempunyai fungsi yang hampir sama dengan neutrofil, yaitu untuk memfagositosis residu bakteri, bendabenda asing, jaringan nekrotik, mensekresi protein inhibitor, dan *growth factors* serta sitokin, seperti PDGF, TNF-α, TGF-β, FGF, IGF-1, dan IL-6, yang menstimulasi fibroblas dan sel endotel ke tempat luka untuk deposisi matriks dan neovaskularisasi (Foster, 2012).

2.3.2 Fase Proliferasi

Fase proliferasi disebut juga fase fibroplasia atau fase regenerasi. Fase proliferasi digambarkan menghasilkan jaringan ikat (Andreasen *et al*., 2007). Tahap proliferasi terjadi setelah tahap hemostasis dan inflamasi dan terjadi selama 2-3 hari. Pada fase ini jumlah sel di tempat luka meningkat karena adanya migrasi dan proliferasi fibroblas, sel endotel, dan keratinosit. Sel endotel mensintesis VEGF, bFGF, dan PDGF. Mediator ini dapat menstimulasi dan memodulasi pembentukan kapiler baru (angiogenesis). Sedangkan keratinosit mensintesis TGF-α, TGF-β, dan KDAF (faktor autokrin dari keratinosit), yang dapat mempercepat terjadinya re-epitelisasi. (Sculean *et al*. 2014; Olczyk *et al*., 2014). Matriks ini terdiri dari kolagen,

proteoglikan, dan fibronektin. Fungsi tahapan angiogenesis adalah untuk menggantikan pembuluh kapiler yang rusak dan penyuplai nutrisi untuk matriks. Proses angiogenesis diinisiasi oleh sel endotel yang diaktifkan oleh TNF-α dan FGF (Foster, 2012).

Fase proliferasi dimulai sejak hari ketiga pasca cedera hingga minggu kedua kemudian. Secara makroskopis, fase proliferasi ditandai pembentukan jaringan granulasi berwarna pink (terdiri dari sel-sel inflamasi, fibroblas, dan perkembangan vaskular dalam jaringan ikat longgar) (Velnar *et al.*, 2009). Pada tahap proliferasi ukuran luka mulai mengecil karena kombinasi proses fisiologis granulasi, kontraksi, dan epitelisasi (Flanagan, 2000).

2.3.3 Fase *Remodeling* Jaringan

Fase *remodeling* adalah fase terakhir dan terpanjang dalam proses penyembuhan luka serta dapat berlanjut dalam hitungan minggu hingga beberapa bulan setelahnya (Delavary *et al.*, 2011). Pada fase ini, permukaan luka mulai berkonstriksi akibat perubahan fibroblas menjadi *myofibroblast* yang berlangsung selama dua minggu sehingga jumlah fibroblas menurun. Proses dalam fase *remodeling*, yaitu perubahan jaringan granulasi dari bentukan luka menjadi jaringan yang lebih kuat (*scar*). Proses maturasi ini ditandai dengan pengurangan jumlah pembuluh kapiler yang menyatu menjadi pembuluh darah dan perubahan tipe kolagen dari tipe kolagen III ke I. Kolagen tipe I mempunyai daya tensil dan kekuatan yang lebih dalam

pembentukan jaringan hingga beberapa bulan kemudian (Olczyk *et al*., 2014).

2.4 Faktor-Faktor Yang Mempengaruhi Penyembuhan Luka

Menurut Grabbs dan Smith's (2006), faktor-faktor ini secara garis besar dibagi menjadi 2 kelompok yaitu faktor lokal dan faktor sistemik.

1. Faktor lokal meliputi besarnya luka, jenis jaringan yang mengalami luka, lokasi, bersih dan kotornya luka (kontaminasi) serta kecepatan penatalaksanaannya.
2. Faktor sistemik meliputi keadaan umum penderita beserta kelainan kronik sebelumnya yang telah di derita, keadaan gizi, penyakit sistem imun, infeksi bakteri, usia, diabetes, kanker, penyakit genetik, terapi kemoterapi, konsumsi rokok dan alkohol.

2.5 Penyembuhan Luka Pada Jaringan Keras

Proses penyembuhan luka pada tulang alveolar pasca pencabutan gigi mengikuti fase penyembuhan luka pada umumnya tetapi yang membedakan adalah adanya keterlibatan osteoblas dan osteoklas (Hupp, 2003). Terdapat 3 fase yaitu fase innflamasi, fase reparatif dan fase remodelling. Pada hari 1 sampai 3 pasca pencabutan, osteoblas akan mengalami aktivasi. Lalu pada hari ke 7 terjadi deposisi sel osteoid di seluruh permukaan defek, belum ada proses reabsorbsi yang terjadi. Defek mulai terisi tulang lamelar. Pada hari ke 14 permukaan defek akan terjalin kerangka-kerangka tulang imatur dalam rongga intrabekular. Dan pada hari ke 60 sampai 90 tulang

imatur akan mengalami maturasi (Hupp JR dkk, 2014). Peranan osteoblas yang merupakan sel pembentuk tulang, akan melakukan sintesis dan sekresi mineral ke seluruh substansi dasar dan substansi pada daerah yang memiliki kecepatan metabolisme tinggi yang mensintesis dan menjadi perantara mineralisasi osteoid (Linder,1993).

2.5.1 Osteoblas

Osteoblas merupakan sel pembentuk tulang yang bertanggung jawab terhadap proses mineralisasi matriks tulang dengan cara mensekresi kolagen tipe l dan melepaskan kalsium, magnesium, dan ion fosfat (kawakami, 2004). Osteoblas berbentuk polihedral, berukuran 20 hingga 30 µm, dan memiliki sitoplasma basophil (Isabelled Fernandez, 2005). Sel ini berasal dari sel osteoprogenitor dari jaringan mesenkim yang berasal dari sumsum tulang yang diferensiasinya dipengaruhi oleh parathyroid hormone (PTH), dengan memproduksi osteocalcin, bone sialoprotein dan ekstrasellular matriks proteins spesifik untuk tulang.

Perkembangan osteoblas diawali dengan proliferasi *mesenchymal stem cell* pada sumsum tulang dan periosteum. Diferensiasi sel-sel osteoblas dari bentuk progeninya membutuhkan beberapa faktor transkripsi anyara lain *runt-related transcription factors-2* (RUNX2) dan *distal-less homeobox-5* (Dix-5) (AG Robling, 2006) Sel osteoprogenitor merupakan sel mesenchimal primitif yang menghasilkan osteoblas selama pertumbuhan tulang dan osteosit pada

permukaan dalam jaringan tulang. Tulang membentuk endoskeleton yang kuat dimana otot-otot skeletal menempel sehingga memungkinkan terjadinya pergerakan.

2.6 *Run-Related Transcription Factor 2* (RUNX2)

RUNX2 adalah anggota domain kecil dari faktor transkripsi dan sangat penting dalam diferensiasi dan proliferasi sel induk mesenkimal dalam transisi mereka ke sel osteoprogenitor dalam proses diferensiasi osteolas (Hirotaka Sato dan Yutaka Takaoka, 2015). Faktor transkripsi merupakan protein yang mengikat urutan DNA tertentu dalam gen target dan kemudian mempengaruhi transkripsi gen target yang positif atau negatif. Pengikatan protein ECM untuk integrin, beban mekanis, FGF2, hormon paratiroid (PTH), dan bone morphogenetic protein (BMP) mengatur timbulnya ekspresi RUNX2. Ekspresi gen RUNX2 diatur oleh dua promotor yaitu promotor distal (P1) dan promotor proksimal (P2). Promotor distal akan mengatur ekspresi RUNX2 tipe I yang akan terdeteksi dibeberapa jaringan dan terutama padal sel T, sedangkan promotor proksimal akan mengatur ekspresi RUNX2 tipe II yang akan terdeteksi di osteoblas (*Bruderer et al*., 2014).

2.6.1 Peran RUNX2

Faktor pentranskripsian ini memainkan sebuah peran kunci yaitu sebagai gen induk (master gen) bagi diferensiasi osteoblas, mengarahkan langkah awal komitmen mesenkim menuju ke fenotip pra-osteoblas hingga menjadi osteoblas yang matur.

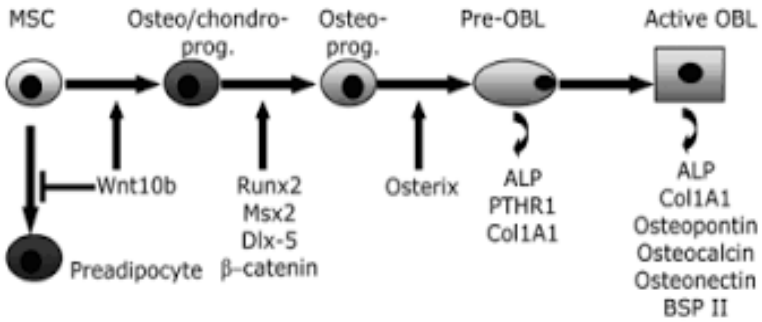

Gambar 2.2 Proses diferensiasi osteoblas (Zuo et al., 2012)

Selain sebagai faktor transkripsi, peran kunci RUNX2 dalam diferensiasi osteoblas telah dibuktikan oleh temuan bahwa RUNX2 mengatur ekspresi beberapa gen penanda osteoblas dalam osteoblas dan menginduksi ekspresi gen penanda osteoblas yaitu *osteocalcin*, kolagen tipe 1 (Col1a1), *Bone sialoprotein* (BSP) dan osteopontin (*Bruderer et al*., 2014). Menurut Papachroni et al (2009) stimulasi mekanoreseptor pada sel osteoblas (integrin dan *calcium channels*) beserta dengan faktor pertumbuhan (TGF-B/BMP, IGF, VEGF, PDGF) akan menginduksi beberapa faktor transkripsi yang mengatur pembentukan dan diferensiasi osteoblas. Aktivasi Wnt-B catenin signaling pathway memiliki fungsi anabolik terhadap osteoblas, dimana akumulasi B catenin dan translokasinya di nukleus kemudian berikatan dengan faktor transkripsi yaitu *T-Cell factor* (TCF) atau *lymphoid enhancer factor* (LEF) mengaktivasi RUNX2 yang penting dalam diferensiasi osteoblas. RUNX2 juga dikenal sebagai inti mengikat faktor α1 (CBFα1), β (PEBP2αA),

AML3, sel osteoprogenitor, preosteoblas, osteoblas, dan osteosit. Aktivasi dari RUNX2 juga akan mempengaruhi ekpresi dari alkaline phosphatase (ALP), collagen type I (Coll aI), osteocalcin (OC) (Luca Dalle Carbonare dkk, 2011). Ekspresi RUNX2 sudah mulai muncul pada 12 jam pasca perdarahan (pencabutan). Dan ekspresi RUNX2 terdeteksi pada sel-sel ligamen periodontal.

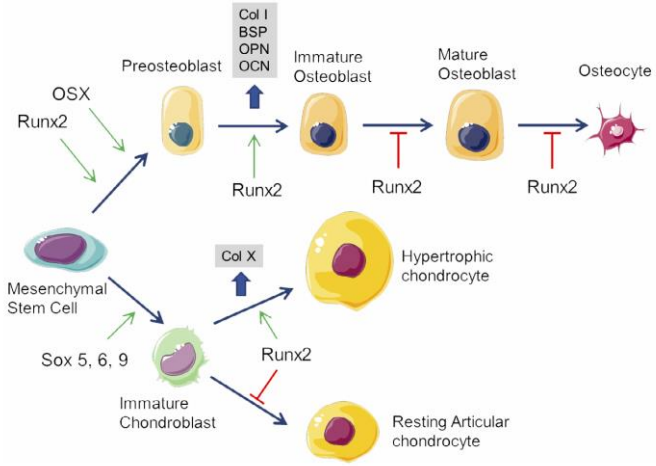

Gambar 2.3 Regulasi diferensiasi osteoblas oleh RUNX2 (*Bruderer et al.*, 2014)

Pengaturan diferensiasi osteoblas oleh RUNX2 secara keseluruhan dibedakan menjadi 2 fase, yaitu fase awal dan fase pematangan. Pada tahap awal RUNX2 tipe 1 yang akan berperan dalam membantu diferensiasi mulai dari komitmen sel mesenkim menjadi pre osteoblas lalu menjadi *immature* osteblas. Sedangkan RUNX2 akan berperan pada fase pematangan yaitu saat proses dari immature osteoblas ke mature osteoblas hingga menjadi osteosit. Regulasi RUNX2 pada fase pematangan ini akan mengalami penurunan dibandingkan pada fase awal karena

pengekspresian berlebih RUNX2 dapat menghambat pertumbuhan tulang dan mengarah ke osteopenia (*Xiao et al.*, 2004).

2.6.2 Family RUNX

1. RUNX1/Cbfa2/Pebp2aB

   RUNX1 sangat penting untuk diferensiasi sel induk hematopoietik.

2. RUNX2/Cbfa1/Pebp2aA

   RUNX2 sangat penting untuk diferensiasi osteoblas. RUNX2 dan Runx3 diperlukan untuk pendewasaan kondrosit.

3. RUNX3/Cbfa3/Pebp2aC

   RUNX3 berperan penting dalam regulasi pertumbuhan sel epitel gastrik dan dalam neurogenesis.

2.7 Ikan Patin

Ikan Patin adalah salah satu ikan air tawar yang paling banyak dibudidayakan, karena merupakan salah satu ikan unggul. Ikan Patin merupakan ikan penting di dunia karena daging patin tergolong enak, lezat, dan gurih. Di samping itu, patin mengandung protein yang tinggi dan kolesterol yang rendah. Penggemar daging patin bahkan terdapat di berbagai negara melintasi benua (Minggawati dan Saptono, 2011).

2.7.1 Klasifikasi dan Morfologi

Ikan yang bernama ilmiah Pangasius di Indonesia terdiri dari *P. pangasius atau P. djambal, P. humeralis, P. lithostoma, P. macronema, P. micronemus, P. nasutus, P. niewenhuisii, dan*

P. polyuranodon. Secara taksonomi menurut Ghufran dan Kordi (2012), klasifikasi ikan patin adalah sebagai berikut:

Filum : Chordata

Klas : Pisces

Ordo : Siluriforiformes

Famili : Pangasidae

Genus : Pangasiuse

Spesies : Pangasius djambal

Gambar 2.4 Ikan patin *(Pangasius Djambal)* (Ghufran dan Kordi, 2012)

Ikan patin memiliki badan memanjang berwarna putih seperti perak dengan punggung berwarna kebiru-biruan. Panjang tubuhnya bisa mencapai 120 cm, suatu ukuran yang cukup besar untuk ukuran ikan air tawar domestik. Kepala patin relatif kecil dengan mulut terletak di ujung kepala agak di sebelah bawah. Hal ini merupakan ciri khas golongan catfish. Sirip punggung memiliki sebuah jari-jari keras yang berubah menjadi patil yang bergerigi dan besar di sebelah belakangnya.

Sementara itu, jari-jari lunak sirip punggung terdapat enam atau tujuh buah. Pada punggungnya terdapat sirip lemak yang berukuran kecil sekali. Adapun sirip ekornya membentuk cagak dan bentuknya simetris. Ikan patin tidak memiliki sisik. Sirip duburnya panjang, terdiri dari 30-33 jari-jari lunak, sedangkan sirip perutnya memiliki enam jari-jari lunak. Sirip dada memiliki 12-13 jari-jari lunak dan sebuah jari-jari keras yang berubah menjadi senjata yang dikenal sebagai patil (Jacques Slembrouck dkk, 2003).

Ikan patin bersifat nokturnal (melakukan aktivitas di malam hari) sebagaimana umumnya ikan catfish lainnya. Selain itu, patin suka bersembunyi di dalam liang-liang di tepi sungai habitat hidupnya. Hal yang membedakan patin dengan ikan catfish pada umumnya yaitu sifat patin yang termasuk omnivora atau golongan ikan pemakan segala. Ikan patin termasuk ikan dasar. Hal ini bisa dilihat dari bentuk mulutnya yang agak ke bawah. Habitatnya di sungai-sungai besar dan muara-muara sungai yang tersebar di Indonesia, India, dan Myanmar.. Kerabat dekat ikan patin yang ada di Indonesia umumnya memiliki ciri-ciri keluarga Pangasidae pada umumnya, yaitu bentuk badannya sedikit memipih, tidak bersisik atau sisiknya halus sekali. Mulutnya kecil dengan 2-4 pasang sungut peraba. Terdapat patil pada sirip punggung dan sirip dadanya. Sirip duburnya panjang dimulai dari belakang dubur hingga sampai pangkal sirip ekor (Jacques Slembrouck dkk, 2003).

2.7.2 Kandungan Gizi

Ikan Patin memiliki manfaat sebagai sumber penyediaan protein hewani dan sebagai ikan hias. Ikan patin (Pangasius sp.) merupakan bahan pangan dengan kandungan protein tinggi. Kandungan protein ikan patin pada 159 gr fillet ikan patin adalah sebesar 24,7 gr. Nilai protein daging patin juga tergolong tinggi, mencapai 14,53%, kandungan gizi lainnya adalah lemak 1,03%, abu 0,74%, dan air 82,22% (Jacques Slembrouck dkk, 2003). Berat ikan setelah disiangi sebesar 79,7% dari berat awalnya, sedangkan fillet yang diperoleh dari bobot ikan seberat 1-2 kg mencapai 61,7%. Dari data tersebut maka ikan patin dapat disubtitusikan sebagai sumber protein dalam berbagai makanan atau jajanan.

2.8 Gelatin

Gelatin adalah suatu protein murni yang termasuk dalam bahan tambahan makanan, diperoleh dari kolagen yang didenaturasi secara panas. Gelatin mempunyai titik leleh dibawah 35 derajat celcius dibawah suhu tubuh manusia yang membuat produk gelatin mempunyai karakteristik yang unik bila dibandingkan dengan bahan pembentuk gel lainnya seperti pati, alginat, pektin, agar dan karaginan yang merupakan senyawa karbonat (Gomez & Montero, 2011) Gelatin terbagi menjadi dua tipe berdasarkan perbedaan proses pengolahannya, yaitu tipe A dan tipe B. Dalam pembuatan gelatin tipe A, bahan baku diberi perlakuan perendaman dalam larutan asam sehingga proses ini dikenal dengan proses asam, sedangkan dalam pembuatan gelatin tipe B, perlakuan yang diberikan

dengan perendaman dalam larutan basa. Proses ini disebut dengan proses alkali (Utama, 1977 dalam Nurilmala).

Menurut Wiyono (2001) gelatin bisa dibuat dengan 2 cara, yaitu dengan proses asam dan proses basa. Untuk gelatin dari bahan baku yang berasal dari ikan biasanya diproses dengan tipe asam. Proses asam lebih disukai dibandingkan proses basa, karena pembuatan gelatin dengan proses asam memerlukan waktu yang relatif singkat dibandingkan proses basa. Pertimbangan dilakukannya proses asam karena senyawa asam dapat memutuskan ikatan hidrogen struktur koil kolagen lebih baik dalam waktu yang relatif lebih singkat.

2.8.1 Kandungan Gelatin

Gelatin adalah turunan kolagen yang dapat membentuk gel pada konsentrasi yang bervariasi dan produk yang bermacam-macam. Gelatin mengandung 19 asam amino yang dihubungkan dengan ikatan peptide membentuk rantai polimer panjang. Senyawa gelatin merupakan suatu polimer linier yang tersusun oleh satuan terulang asam amino glisin-prolin atau glisin-hidroksiprolin (Fonkwe et al, 2003).

2.8.2 Gelatin Ikan Patin

Berdasarkan hasil penelitian Ratnasari dkk. (2013), gelatin ikan patin terbukti lebih unggul dari gelatin ikan jenis lain,seperti penampakan visual yang lebih berwarna putih, lebih lembab sebesar 2,84%, kandungan protein yang lebih tinggi sebesar 87,1%, kandungan abu yang sangat rendah sebesar 0,5%, dan rendah lemak sebesar 0,002%. Komposisi asam

amino dalam gelatin ikan patin antara lain (mg/g protein): asam aspartat 12,62; asam glutamat 122,51; serin 8,61; glisin 5,58; arginin 4,37; alanin 2,55; tirosin 11,64; leusin 8,61; isoleusin 2,55; valin 5,58; triptophan 12,86; methionin 10,92; threonin 12,86; histidin 8,61; lisin 49,25; prolin 12,86 dan hidroksiprolin 10,92. Sifat fisik sampai kimiawi dan reologis yang unggul dalam gelatin ikan patin yaitu kekuatan gel lebih kuat, kekentalan yang baik, titik isoelektrik yang baik, pH sebesar 5,8, titik didih 32°C, suhu proses menjadi gel 12°C, titik cair 29°C dan kelarutan sebesar 99,4 (Badii dan Howell, 2006).

2.9 Tikus Putih (Rattus Norvegicus)

Spesies yang sering dipakai sebagai hewan model pada penelitian mengenai mamalia adalah Rattus norvegicus (Malole dan Pramono, 1989). Tikus putih digunakan untuk mempelajari dan memahami keadaan patologis yang kompleks misalnya pada penyakit diabetes mellitus dan hipertensi (Rapp, 1987). Rattus norvegicus memiliki beberapa keunggulan, yaitu pemeliharaan dan penanganan mudah, serta kemampuan reproduksi tinggi (Malole dan Pramono, 1989). Rattus norvegicus mempunyai 3 galur, yaitu Sprague Dawley, Wistar, dan Long Evans. Galur Sprague Dawley memiliki tubuh yang ramping, kepala kecil, telinga tebal dan pendek dengan rambut halus, serta ukuran ekor lebih panjang daripada badannya. Galur Wistar memiliki kepala yang besar dan ekor yang pendek, sedangkan galur Long Evans memiliki ukuran tubuh yang lebih

kecil 17 serta bulu pada kepala dan bagian tubuh depan berwarna hitam (Malole dan Pramono, 1989).

Gambar 2.5 Tikus putih *(Rattus Norvegicus)* (Tetebano, 2011)

Rattus norvegicus adalah hewan percobaan paling populer dalam penelitian yang berkaitan dengan pencernaan. Hewan ini dipakai dengan pertimbangan: (1) pola makan omnivora seperti manusia (2) memiliki saluran pencernaan dengan tipe monogastrik seperti manusia (3) kebutuhan nutrisi hampir menyamai manusia serta (4) mudah di cekok dan tidak mengalami muntah karena tikus ini tidak memiliki kantung empedu (Hofstetter et al., 2005).

repository.ub.ac.id
UNIVERSITAS BRAWIJAYA

BAB 3

KERANGKA KONSEP DAN HIPOTESIS PENELITIAN

3.1 Kerangka Konsep

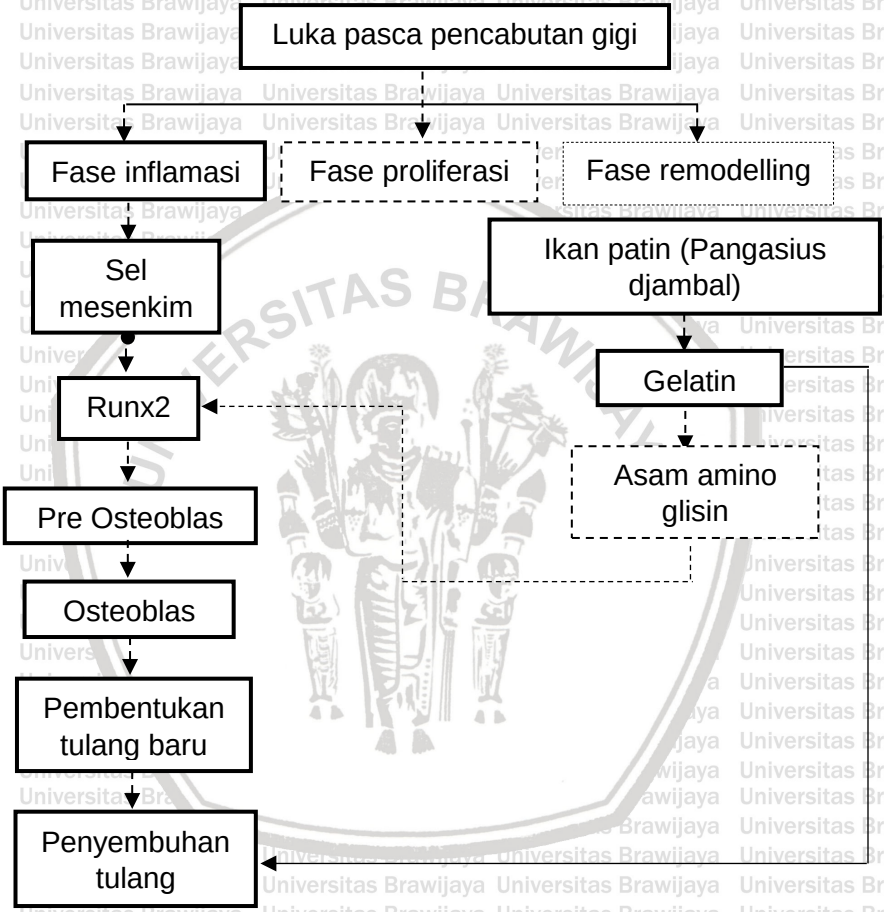

Gambar 3.1 Skema Kerangka Konsep

repository.ub.ac.id
UNIVERSITAS BRAWIJAYA

Keterangan:

= Proses yang diteliti

= Proses yang tidak di teliti

= Tahapan

= Stimulan

= Diferensiasi

3.2 Deskripsi Kerangka Konsep Penelitian

Tindakan pencabutan gigi akan meninggalkan luka pasca pencabutan. Luka tersebut terjadi pada jaringan lunak maupun keras. Proses penyembuhan luka pada tulang alveolar pasca pencabutan gigi mengikuti fase penyembuhan luka pada umumnya yaitu melewati fase inflamasi, prolferasi dan remodelling. Yang membedakan adalah adanya keterlibatan osteoblas dan osteoklas. Osteoblas merupakan sel pembentuk tulang yang bertanggung jawab terhadap proses mineralisasi matriks tulang dengan cara mensekresi kolagen tipe 1 dan melepaskan kalsium, magnesium, dan ion fosfat.

Sel osteoblas berasal dari sel osteoprogenitor dari jaringan mesenkim yang berasal dari sumsum tulang yang diferensiasinya dipengaruhi oleh parathyroid hormone (PTH), dengan memproduksi *osteocalcin*, *bone sialoprotein* dan ekstraselular matriks protein spesifik untuk tulang. Perkembangan osteoblas diawali pada fase inflamasi dengan proliferasi *mesenchymal stem cell* pada sumsum tulang dan periosteum. Diferensiasi sel-sel osteoblas dari bentuk progeninya membutuhkan beberapa faktor transkripsi anyara lain *runt-related transcription factors-2* (Runx2) dan *distal-less homeobox-5* (Dix-5). Faktor

pentranskripsian ini memainkan sebuah peran kunci dalam perkembangan skelet sebagaimana ia adalah sebuah gen induk bagi diferensiasi osteoblas, mengarahkan langkah awal komitmen mesenkim menuju fenotip pra osteoblas.

Gelatin ikan patin *(Pangasius djambal)* merupakan suatu polimer linier yang tersusun oleh satuan terulang asam amino glisin-prolin atau glisin hidroksiprolin. Kandungan dari gelatin ikan patin terbukti lebih tinggi dari gelatin jenis ikan lain seperti penampakan visual yang lebih berwarna putih, lebih lembab sebesar 2,84%. Kandungan abu yang sangat rendah sebesar 0,5%, rendah lemak sebesar 0,002% dan kandungan protein yang lebih tinggi sebesar 87,1%. Kandungan protein asam amino dalam gelatin ikan patin juga sangat tinggi, terutama prolin dan glisin yang merupakan asam amino utama penyusun gelatin. Asam amino glisin yang terdapat dalam gelatin ikan patin dapat menstimulasi untuk meningkatkan ekspresi Runx2 sehingga dapat mempercepat diferensiasi osteoblas dalam proses remodelling tulang dan proses penyembuhan luka.

3.3 Hipotesis Penelitian

Terdapat pengaruh gelatin ikan patin (*Pangasius djambal*) terhadap peningkatan ekspresi *Runt-related transcription factor 2* (Runx2) pada luka pasca pencabutan gigi tikus putih (*Rattus norvegicus*).

repository.ub.ac.id
UNIVERSITAS BRAWIJAYA

BAB 4

METODE PENELITIAN

4.1 Rancangan Penelitian

Pendekatan yang digunakan untuk mencapai tujuan penelitian ini adalah dengan rancangan eksperimental laboratoris. Rancangan penelitian yang digunakan adalah *Randomized Post Test Only Group Design*, dimana terbagi dalam kelompok eksperimen dan kelompok kontrol. Penelitian ini dilakukan secara in-vivo di laboratorium untuk mengetahui pengaruh gelatin ikan patin (*Pangasius djambal*) terhadap ekspresi *Runt-Related Transcription Factor 2* (RUNX2) pada luka pasca pencabutan gigi tikus putih (*Rattus norvegicus*).

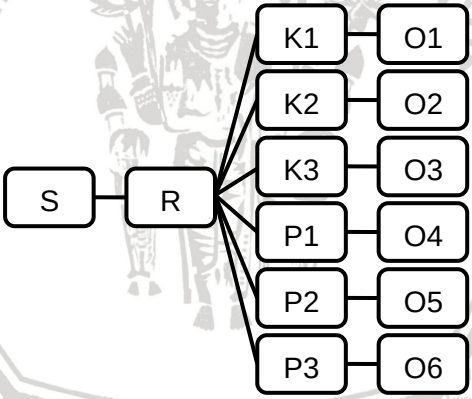

Tabel 4.1 Desain Penelitian *Randomized Post Test Only Control Group Design*

Keterangan :

S : Sampel

R : Sampel dipilih secara acak (random)

repository.ub.ac.id
UNIVERSITAS BRAWIJAYA

K1: Kelompok kontrol 1 tanpa diberi gelatin ikan patin selama 3 hari pasca pencabutan gigi.

K2: Kelompok kontrol 2 tanpa diberi gelatin ikan patin selama 5 hari pasca pencabutan gigi.

K3: Kelompok kontrol 3 tanpa diberi gelatin ikan patin selama 7 hari pasca pencabutan gigi.

P1 : Kelompok perlakuan 1 diberi gelatin ikan patin dengan konsentrasi 100% selama 3 hari pasca pencabutan gigi.

P2 : Kelompok perlakuan 2 diberi gelatin ikan patin dengan konsentrasi 100% selama 5 hari pasca pencabutan gigi.

P3 : Kelompok perlakuan 3 diberi gelatin ikan patin dengan konsentrasi 100% selama 7 hari pasca pencabutan gigi.

O1 : Hasil pengamatan kelompok kontrol 1 tanpa diberi gelatin ikan patin selama 3 hari pasca pencabutan gigi.

O2 : Hasil pengamatan kelompok kontrol 2 tanpa diberi gelatin ikan patin selama 5 hari pasca pencabutan gigi.

O3 :Hasil pengamatan kelompok kontrol 3 tanpa diberi gelatin ikan patin selama 7 hari pasca pencabutan gigi.

O4 :Hasil pengamatan kelompok perlakuan 1 diberi gelatin ikan patin dengan konsentrasi 100% selama 3 hari pasca pencabutan gigi.

O5 :Hasil pengamatan kelompok perlakuan 2 diberi gelatin ikan patin dengan konsentrasi 100% selama 5 hari pasca pencabutan gigi.

repository.ub.ac.id
UNIVERSITAS BRAWIJAYA

O6 :Hasil pengamatan kelompok perlakuan 3 diberi gelatin ikan patin dengan konsentrasi 100% selama 7 hari pasca pencabutan gigi.

4.2 Sampel Penelitian

Sampel yang digunakan sebagai hewan percobaaan dalam penelitian ini adalah tikus putih jantan galur wistar (*Rattus norvegicus*) yang dipelihara di Laboratorium Farmakologi Fakultas Kedokteran Universitas Brawijaya. Pemeliharaan dilakukan dalam kandang yang bersih. Hewan coba yang dipilih adalah tikus putih jantan karena jarang berkelahi, berkembang biak dengan cepat, tingkat reproduksi tinggi, murah, mudah beradaptasi, interval kelahiran pendek, struktur tubuh dan karakteristik tikus yang mudah dipahami (Malole & Pramono, 1989; Setiawan, 2010).

4.2.1 Kriteria Sampel

Menurut Oroh, *et.al*. (2015), sampel hewan coba dalam penelitian ini dipilih berdasarkan ketentuan:

Kriteria Inklusi :

a. Jenis kelamin jantan.
b. Usia 2-3 bulan.
c. Berat badan 250-300 gram.
d. Sehat, ditandai dengan gerakan yang aktif, mata yang jernih dan bulu tebal berwarna putih mengkilap

Kriteria Eksklusi :

a. Tikus yang mengalami sepsis selama penelitian berlangsung.

b. Tikus yang mengalami penurunan berat badan secara drastis jika dibandingkan dari awal penelitian hingga saat akan didekaputasi (<250-300 gr).

c. Tikus yang mati selama penelitian berlangsung

d. Dilakukan pencabutan tidak sempurna

4.2.2 Jumlah Sampel Penelitian

Penelitian ini menggunakan hewan coba yang dibagi menjadi 6 kelompok yaitu 3 kelompok kontrol negatif (K1, K2, K3) dan 3 kelompok eksperimen (P1, P2, P3). Untuk menghitung jumlah sampel yang diperlukan dapat menggunakan Rumus Federer sebagai berikut.

$$(n-1)\ (t-1) \geq 15$$

Tabel 4.2 Rumus Federer

Keterangan:

t = Jumlah kelompok

n = Jumlah pengulangan penelitian

Pada penelitian ini t=6 sehingga jumlah pengulangan penelitian adalah sebagai berikut:

$(n-1)(t-1) \geq 15$

$(n-1)(6-1) \geq 15$

$5n \geq 20$

$n \geq 4$

Pada penelitian ini digunakan minimal 4 ekor tikus putih untuk tiap kelompok. Pada penelitian ini dibagi menjadi 6 kelompok perlakuan, sehingga dibutuhkan 24

ekor tikus putih. Untuk mengurangi *lost of sample* akibat adanya tikus yang mati, maka jumlah sampel ditambah menjadi 30 ekor tikus putih.

4.3 Variabel Penelitian

4.3.1 Variabel Bebas

Variabel bebas pada penelitian ini adalah pemberian gelatin ikan patin (*Pangasius djambal*).

4.3.2 Variabel Tergantung

Variabel tergantung pada penelitian ini adalah ekspresi *Runt-Related Transcription Factor 2* (RUNX2).

4.3.3 Variabel Kendali

Variabel kendali pada penelitian ini adalah usia, jenis kelamin, berat badan, kesehatan hewan coba, teknik luka pada tubuh hewan coba, serta aplikasi gelatin ikan patin pada hewan coba.

4.4 Tempat dan Waktu Penelitian

4.4.1 Tempat Penelitian

Penelitian ini dilakukan selama ±3 bulan dengan rincian tempat penelitian sebagai berikut:

1. Pembuatan gelatin ikan patin (*Pangasius djambal*) dilakukan di Laboratorium Fakultas Teknologi Hasil Pangan Universitas Brawijaya.
2. Pemeliharaan dan pemberian perlakuan pada hewan coba dilakukan di Laboratorium Farmakologi Fakultas Kedokteran Universitas Brawijaya.

3. Pembuatan preparat penelitian histologi dilakukan di Laboratorium Patologi Anatomi Fakultas Kedokteran Universitas Brawijaya.
4. Pengecatan imunohistokimia *Runt-Related Transcription Factor 2* (RUNX2) dilakukan di Laboratorium Biokimia Fakultas Kedokteran Universitas Brawijaya.
5. Pengamatan sediaan dan analisis data dengan menghitung ekspresi *Runt-Related Transcription Factor 2* (RUNX2) dilakukan di Laboratorium Biokimia Fakultas Kedokteran Universitas Brawijaya.

4.4.2 Waktu Penelitian

Penelitian ini akan dilaksanakan selama ±3 bulan.

4.5 Alat dan Bahan Penelitian

4.5.1 Alat dan Bahan untuk Pembuatan Gelatin Ikan Patin

Kulit ikan patin (*Pangasius djambal*) konsentrasi 100%, timbangan analitik (neraca *Ohaus*), *glass beaker*, *glass erlenmeyer*, gelas ukur, talenan, loyang, pisau/ gunting, termometer, *shaker water bath*, air suling, kain saring *Whatman* no. 1, kulkas, air lemon, larutan asam sitrat 1%, kertas lakmus, baskom, wadah tertutup, masker, sarung tangan, kantong plastik jenis PE (*poly ether*), dan *aquadest*.

4.5.2 Alat dan Bahan untuk Pencabutan Gigi Tikus Putih

Tikus putih (*Rattus norvegicus*) jantan galur *wistar* berumur 2-3 bulan dengan berat badan 250-300 gram, pisau

lecron modifikasi, anastesi *ketamine* 1000 mg/10 mL, masker, sarung tangan, dan *needle holder* modifikasi.

4.5.3 Alat dan Bahan untuk Perlakuan Hewan Coba

Tikus putih (*Rattus norvegicus*) jantan galur wistar berumur 2-3 bulan dengan berat 250-300 gram, gelatin ikan patin (*Pangasius djambal*) konsentrasi 100%, pinset bedah, sonde gastrik, *cotton bud*, *scalpel* no. 11, toples kaca yang sudah diberi label untuk fiksasi, jarum jahit, benang jahit, gunting bedah, masker, dan sarung tangan.

4.5.4 Alat dan Bahan untuk Pengambilan Jaringan dan Pembuatan Preparat

Eter, *scalpel*, *microtom*, kaca obyek dan penutup, blok parafin, *water bath*, tempat pewarnaan dan cucian, kertas saring, *timer*, formalin 10%, *aceton*, *xylol*, kuas kecil, gelatin, alkohol 96%, *reagen kit* pewarnaan imunohistokimia, masker, dan sarung tangan.

4.5.5 Alat dan Bahan untuk Pewarnaan Imunohistokimia Indirek

Blok parafin yang sudah tersedia di Laboratorium Biokimia FKUB, *xylene*, etanol, *peroxidase blocking solution*, *prediluted blocking serum*, antibodi monoklonal (anti rat- RUNX2), *phosphate buffer saline*, antibodi sekunder (*conjugated to horse radish peroxidase*), peroksidase, kromogen DAB (*Diaminobenzinidine*), *hematoxylin eosin*, air, *mounting media*, *coverslip*.

4.6 Definisi Operasional

4.6.1 Gelatin Ikan Patin

Teknik yang digunakan dalam pembuatan gelatin ikan patin adalah teknik komersial tanpa proses pengeringan (Ratnasari dkk, 2013). Konsentrasi gelatin ikan yang akan di buat pada penelitian ini sebesar 100%.

4.6.2 *Runt-Related Transcription Factor 2* (RUNX2)

RUNX2 merupakan anggota dari keluarga domain kecil dari faktor transkripsi dan sangat penting dalam diferensiasi dan proliferasi sel induk mesenkimal dalam transisi mereka ke sel osteoprogenitor pada proses diferensiasi osteoblas (Hirotaka Sato dan Yutaka Takaoka, 2015). Ekspresi RUNX2 dapat diamati dengan pewarnaan imunohistokimia dan menggunakan mikroskop cahaya dengan perbesaran 400x menggunakan Olympus CX-21 dengan program optilab.

4.6.3 Pencabutan Gigi

Pencabutan gigi merupakan tindakan mengeluarkan satu atau lebih gigi dan sisa akar dari tulang alveolus sehingga akan terbentuk luka yang biasa disebut dengan luka pasca pencabutan pada jaringan lunak dan jaringan keras pada daerah yang bekas pencabutan (Fragiskos, 2007; Mansjoer *et.al*, 2000). Pencabutan gigi tikus putih (Rattus norvegitus) akan dilakukan pada gigi insisivus satu kiri rahang bawah.

4.6.4 Soket Gigi

Soket gigi adalah kavitas dalam tulang alveolar pada setiap rahang yang memberikan tempat untuk akar gigi (Harty, 2013). Pada penelitian ini, yang di maksud soket gigi adalah kavitas pada tulang alveolar rahang bawah tempat melekatnya gigi insisivus satu rahang bawah pada tikus putih (*Rattus norvegicus*). Soket mandibular pada bagian tengah dipotong secara vertikal untuk dijadikan preparat histologi penelitian.

4.7 Prosedur Penelitian

4.7.1 Persiapan dan Perawatan Hewan Coba

Pemilihan hewan coba berdasarkan kriteria sampel. Kemudian hewan coba yang telah dipilih dikelompokkan menjadi 6 kelompok, setiap kelompok terdiri dari 4 ekor tikus putih. Kemudian, tikus dipelihara dalam kandang berupa kotak plastik dengan penutup berupa kawat berjaring, dalam satu kandang berisi 2 ekor tikus putih. Hewan coba tikus diadaptasikan selama 1 minggu dalam Laboratorium Farmakologi FKUB pada suhu ruangan 20-26ºC dengan kelembapan udara antara 40-70%. Hewan coba diberi makan berupa pelet komersial yang diletakkan pada tempat makan dan diberi air minum (PDAM) yang diletakkan pada tempat air minum (Juknis Rodensia, 2017).

4.7.2 Pembuatan Gelatin Ikan Patin (*Pangasius djambal*)

Kulit ikan patin (*Pangasius djambal*) dipisahkan dari daging dan lemak yang masih menempel pada kulit ikan

patin, kemudian kulit ikan patin disimpan pada suhu -20ºC. Selanjutnya, kulit ikan patin dicairkan dalam suhu ruangan dan dipotong dengan ukuran sekitar 1 cm^2. Kulit ikan patin dibilas menggunakan air lemon untuk menghilangkan material selain kulit ikan. Kemudian, 100 gram sampel ikan patin dibilas dan direndam dalam larutan asam klorida 1% selama 2 jam untuk mencairkan serabut kolagen menjadi serat-serat/ fibril sehingga mudah diekstraksi. Setelah di rendam, sampel dilakukan pencucian beberapa kali hingga mencapai pH netral (6-7). Kulit patin diekstraksi menggunakan *shaker water bath* dengan air suling pada suhu 45^0C selama 12 jam. Selanjutnya, menggunakan kain saring *Wathman* no.1 untuk memisahkan larutan gelatin dengan sisa kulit ikan patin. Kemudian larutan gelatin didinginkan pada suhu ruang hingga terbentuk gel gelatin ikan patin yang diinginkan (Ratnasari dkk, 2013; Reza dkk, 2015).

4.7.3 Pencabutan Gigi Tikus

Prosedur yang dilakukan sebelum melakukan pencabutan gigi adalah mengulasi daerah yang akan di anastesi menggunakan antiseptik yaitu larutan *povidone iodine* 10% atau alkohol 70% pada bagian labial dan palatal dari gingiva gigi yang akan di cabut. Lalu melakukan anastesi untuk menghilangkan rasa sakit pada saat pencabutan gigi pada tikus putih menggunakan larutan anastesi ketamin 1000 mg/10 ml sebanyak 0,2 ml dengan

cara intra peritoneal. Larutan anastesi ketamin memiliki *onset of action* ±3 menit sedangkan *duration of action* ±60 menit. Lalu melakukan pemisahan akar gigi dari gingiva dengan menggunakan lecron dan mengambil gigi insisivus satu kiri rahang bawah menggunakan needle holder. Pada pencabutan gigi insisivus satu kiri rahang bawah harus dilakukan secara hari-hati dan dengan kekuatan yang sama agar tidak terjadi fraktur. Kemudian melakukan irigasi pada soket menggunakan aquades yang steril dan yang terakhir adalah kontrol perdarahan menggunakan tampon (Widyastomo dkk, 2013).

4.7.4 Pemberian Analgesik pada Tikus Putih

Pemberian analgesik pada tikus putih bertujuan untuk meredakan rasa nyeri pasca pencabutan gigi insisivus satu kiri rahang bawah. Prosedur pemberian analgetik yaitu diberikan obat analgesik yang mengandung metamizole dengan dosis 0,3 ml secara intra peritoneal sebanyak 1 kali sehari. (Widyastomo dkk, 2013).

4.7.5 Pemberian Gelatin Ikan Patin (*Pangasius djambal*)

1. Soket diberi gelatin ikan patin dengan menggunakan spuit yang dimasukkan ke dalam soket sebanyak 1cc.
2. Gelatin ikan patin juga diulaskan pelan-pelan menggunakan *cotton bud* pada soket secara merata
3. Pemberian gelatin ikan patin dilakukan setelah pencabutan gigi hingga hari ketujuh pasca pencabutan

gigi. Sedangkan pada kelompok kontrol tidak diberi gelatin ikan patin.

4.7.6 Perawatan Hewan Coba Pasca Pencabutan Gigi

Pasca pencabutan gigi, asupan gizi pada tikus putih harus diperhatikan dan tercukupi dengan memberikan makanan berbentuk pellet dan diberi tambahan biskuit milna yang dilunakkan. Pemberian makan pada tikus dilakukan dengan teknik sondasi menggunakan sonde gastrik sehingga makanan langsung masuk ke lambung agar tidak mengganggu proses penyembuhan soket gigi. Pemberian makanan dilakukan 2 kali sehari yaitu pagi dan sore hari serta diberi minum air PDAM secukupnya.

4.7.7 Pengambilan Sampel Jaringan

Sebelum dilakukan pengambilan jaringan, pada hari ke-3, ke-5 dan ke-7 tikus dimatikan terlebih dahulu (euthanasia secara kimiawi) sebelum dilakukan pengambilan sampel jaringan dengan cara menginjeksikan anatesi *ketamine* dengan dosis letal (tiga kali dosis anastesi pada umumnya) sebanyak 0,9 ml. Setelah melakukan injeksi, dapat dilakukan pengecekan dan memastikan bahwa tikus telah mati dengan cara melihat aspirasi, detak jantung, dan kedipan mata tikus putih. Kemudian, melakukan dekaputasi rahang mandibular dengan menggunakan *scalpel* nomor 11 dimana terdapat gigi yang sudah dilakukan pencabutan. Rahang tikus putih kemudian dimasukkan ke dalam tabung yang berisi larutan formalin 10% selama 18-

24 jam untuk fiksasi jaringan dan diberi label. Kemudian, jasad tikus dikuburkan dengan layak (Widyastomo dkk, 2013).

4.7.8 Teknik Pemrosesan Preparat Jaringan

Sampel jaringan yang telah dilakukan kemudian dilakukan pencucian pada air mengalir selama 15 menit. Selanjutnya, melakukan dekalsifikasi dengan menggunakan EDTA 14% selama 3-4 minggu kemudian dilakukan pencucian kembali menggunakan air mengalir selama 15 menit. Kemudian, dilakukan dehidrasi menggunakan *acetone* sebanyak 4 kali dalam 1 jam. Selanjutnya, dilakukan *clearing* dengan menggunakan *xylol* sebanyak 4 kali dalam 30 menit dan setelah itu dilakukan impregnasi menggunakan parafin cair pada suhu 55^0C-80^0C sebanyak 4 kali dalam 1 jam. Selanjutnya, penanaman jaringan ke dalam blok parafin (*embedding*) dan didinginkan selama 24 jam. Kemudian, sediaan dilakukan penyayatan dengan menggunakan *mircrotom rotary* dengan ketebalan antara 3-5 mikron lalu sayatan diletakkan pada *water bath* pada suhu 30^0C. Setelah itu, sayatan diletakkan pada gelas objek dan didiamkan selama 24 jam kemudian dilakukan pewarnaan menggunakan teknik imunohistokimia indirek.

4.7.9 Teknik Pewarnaan Imunohistokimia

Metode pewarnaan pada penelitian ini menggunakan metode Imunohitokimia *indirect* yang menggunakan antibodi primer (tidak berlabel) untuk

mengenali antigen yang mengidentifikasi jaringan sedangkan antibodi sekunder (berlabel) digunakan agar berikatan dengan antibodi primer dan menghasilkan warna coklat untuk ekspresi RUNX2.

Prosedur pewarnaan imunohistokimia indirek yang dilakukan pada penelitian ini sebagai berikut.

1. Sampel berupa blok parafin disayat dengan *microtom rotary* dan hasilnya diletakkan pada *object glass*
2. Preparat histologi disimpan di dalam *oven* bersuhu 60-80^{0}C selama 1-3 hari untuk melunakkan parafin
3. Melakukan deparafinasi preparat (blok parafin) dengan *xylol* sebanyak 3 kali masing-masing selama 8 menit, *etanol* 70% selama 8 menit, *etanol* 95% selama 8 menit, *etanol* 100% selama 8 menit, dan dibilas dengan *aquadest*
4. Preparat didinginkan di dalam *refrigerator* bersuhu 4^{0}C selama 4 jam
5. Preparat dicuci dengan *aquadest* selama 3 kali dan diinkubasi setiap kali cuci selama 5 menit
6. Preparat ditetesi dengan *peroxidase* pada suhu kamar selama 40 menit
7. Preparat dicuci dengan larutan *Phospate Buffer Saline* (PBS) dan didiamkan selama 5 menit. Prosedur ini diulangi sebanyak 3 kali
8. Melakukan *blocking* dengan larutan FBS 1% dan triton X-100 0,02% (untuk mencegah reaksi dengan protein lain) dan didiamkan di dalam *refrigerator* bersuhu 4^{0}C selama 1 hari

9. Preparat dicuci dengan larutan *Phospate Buffer Saline* (PBS) dan didiamkan selama 5 menit. Prosedur ini diulangi sebanyak 3 kali
10. Preparat ditetesi antibodi primer (*rat* anti RUNX2) dan didiamkan selama 1 hari
11. Preparat dicuci dengan larutan *Phospate Buffer Saline* (PBS) dan didiamkan selama 5 menit. Prosedur ini diulangi sebanyak 3 kali
12. Menginkubasi preparat dengan antibodi sekunder (CRF *Anti-Polivalent* HRP *Polymer*) selama 1 jam
13. Preparat dicuci dengan larutan *Phospate Buffer Saline* (PBS) dan didiamkan selama 5 menit. Prosedur ini diulangi sebanyak 2 kali
14. Mencuci preparat dengan *aquadest* mengalir hingga preparat bersih dari larutan PBS
15. Menginkubasi preparat dengan kromogen DAB (*Diaminobenzinidine*) selama 3 menit
16. Mencuci preparat dengan *aquadest* mengalir hingga bersih
17. Menginkubasi preparat dengan *mayer hematoxylin* selama 10 menit
18. Mencuci preparat dengan *aquadest* mengalir hingga bersih
19. Membersihkan preparat dan ditetesi dengan *mounting media*
20. Menutup preparat dengan *coverslip*
21. Preparat dikeringkan selama 3 hari agar lem *entelan* tidak merusak pandangan *coverslip*

repository.ub.ac.id
UNIVERSITAS BRAWIJAYA

22. Mengamati ekspresi RUNX2 (warna coklat) pada sel menggunakan mikroskop cahaya perbesaran 1000x dengan 20 bidang lapang pandang
23. Mendokumentasikan hasil setiap pengamatan
24. Melakukan perhitungan jumlah sel yang mengekspresikan RUNX2

4.8 Prosedur Pengambilan Data

Perhitungan ekspresi RUNX2 dapat dilakukan setelah preparat jaringan dilakukan pengecatan dengan teknik imunohistokimia menggunakan antibodi anti-RUNX2. Perhitungan ekspresi RUNX2 menggunakan mikroskop cahaya dengan pembesaran kuat (1000x) pada 20 bidang lapang pandang. Selanjutnya, dilakukan perhitungan secara manual untuk mendapatkan hasil yang lebih akurat. Indikator ekspresi RUNX2 menggunakan kromogen DAB akan terlihat bewarna coklat (Nonaka dkk, 2011).

4.9. Analisis Data

Data perhitungan jumlah eskpresi *Runt-Related Transcription factor* 2 (RUNX2) dapat diperoleh dari analisis statistika menggunakan program *Statistical Product of Service Solution* (SPSS) 16.0 untuk *Windows* dengan tingkat signifikansi 0,05 (p=0,05) dan tingkat kepercayaan 95% (a=0,05). Langkah pertama pada analisi statistik yaitu uji normalitas menggunakan uji *Shapiro-Wilk* karena sampel besar ≥50 dengan tujuan menilai sebaran data berdistribusi normal atau tidak normal. Langkang yang kedua adalah melakukan uji

homogenitas ragam dengan tujuan untuk mengetahui sebaran data masing-masing kelompok homogen atau tidak homogen dengan menggunakan *Levene's test*.

Langkah ketiga, jika terdapat data berdistribusi normal (a>0,05) dan data bersifat homogen (p>0,05) dapat dilakukan uji t tidak berpasangan dengan tujuan untuk mengetahui perbedaan jumlah ekspresi RUNX2 antara kelompok kontrol negatif dengan kelompok perlakuan pada saat proses penyembuhan luka setelah pencabutan gigi tikus putih galur wistar (*Rattus norvegicus*). Langkah keempat yaitu melakukan *Post Hoc Turkey* dengan menggunakan *Least Significance Differences* (LSD) untuk mengetahui perbandingan rata-rata antar kelompok. langkah kelima yaitu apabila data tidak berdistribusi normal dan tidak homogen makan dapat dilakukan uji non parametrik dengan menggunakan uji *Mann Whitney* untuk mengetahui perbedaan peningkatan jumlah ekspresi RUNX2 antar kelompok.

repository.ub.ac.id
UNIVERSITAS BRAWIJAYA

4.10 Skema Prosedur Penelitian

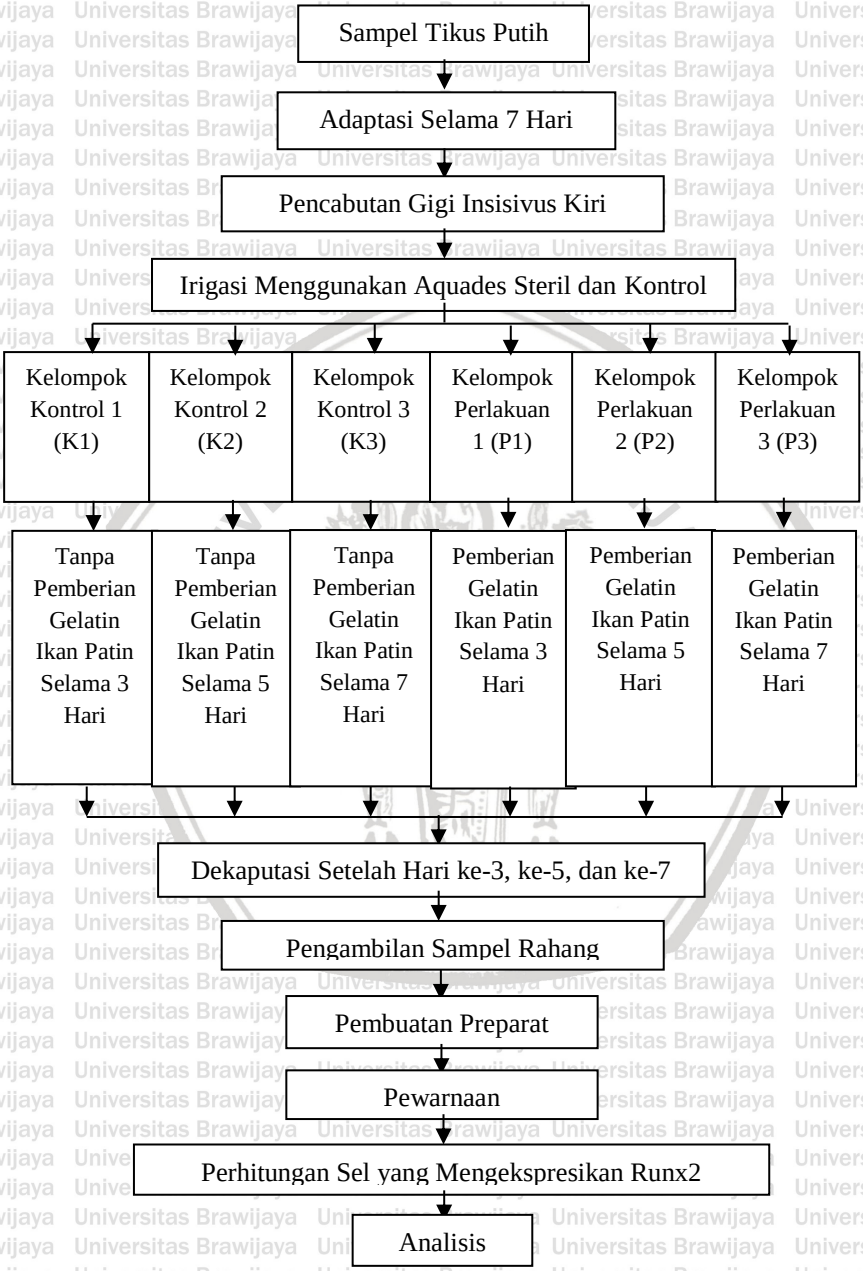

repository.ub.ac.id
UNIVERSITAS BRAWIJAYA

BAB V

HASIL PENELITIAN DAN PEMBAHASAN

5.1 Hasil Penelitian

Pada penelitian ini, hewan coba dibagi menjadi 6 kelompok penelitian yang terbagi atas 3 kelompok kontrol yaitu kelompok kontrol 1 (K1), kelompok kontrol 2 (K2), kelompok kontrol 3 (K3), dan 3 kelompok perlakuan yaitu kelompok perlakuan 1 (P1), kelompok perlakuan (P2), kelompok perlakuan 3 (P3). Kelompok kontrol 1 (K1) merupakan hewan coba yang tidak diberi perlakuan selama 3 hari pasca pencabutan gigi, hasil pengamatan dan perhitungan rata-rata ekspresi RUNX2 dari 20 lapang pandang berjumlah 5. Pada kelompok perlakuan 1 (P1) merupakan hewan coba yang diberikan perlakuan selama 3 hari pasca pencabutan rata-rata jumlah ekspresi RUNX2 13.

Gambar 5.1 Gambaran Histologi Ekspresi RUNX2 pada kelompok K1 pewarnaan IHK dengan perbesaran 400x

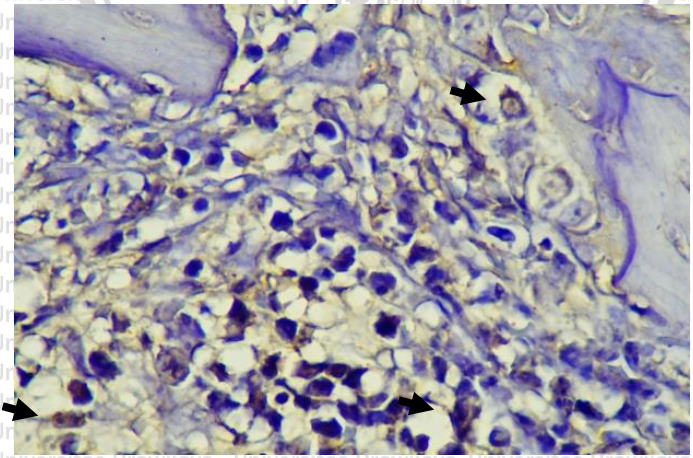

repository.ub.ac.id
UNIVERSITAS BRAWIJAYA

Gambar 5.2 Gambaran Histologi Ekspresi RUNX2 pada kelompok K1 pewarnaan IHK dengan perbesaran 1000x

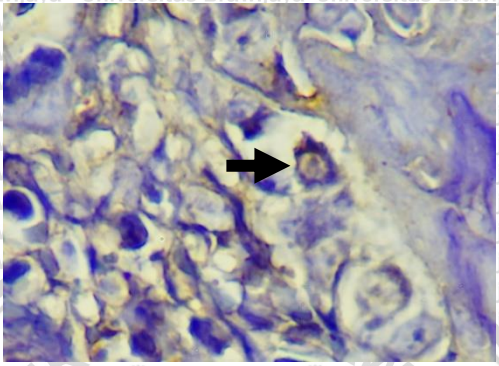

Gambar 5.3 Gambaran Histologi Ekspresi RUNX2 pada kelompok P1 pewarnaan IHK dengan perbesaran 400x

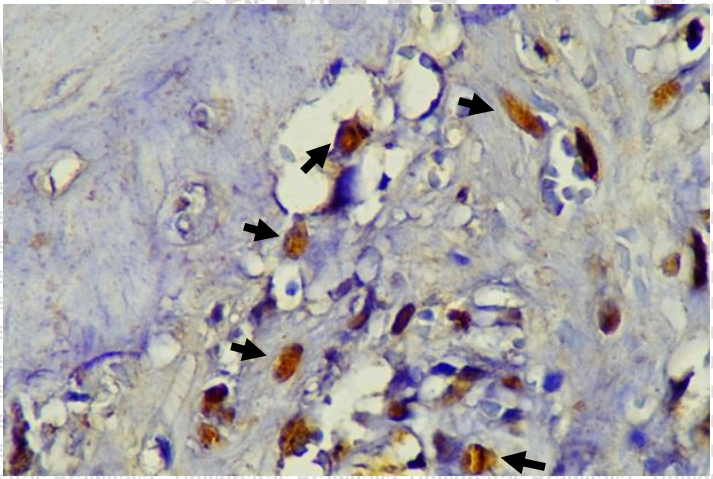

repository.ub.ac.id
UNIVERSITAS BRAWIJAYA

Gambar 5.4 Gambaran Histologi Ekspresi RUNX2 pada kelompok P1 pewarnaan IHK dengan perbesaran 1000x

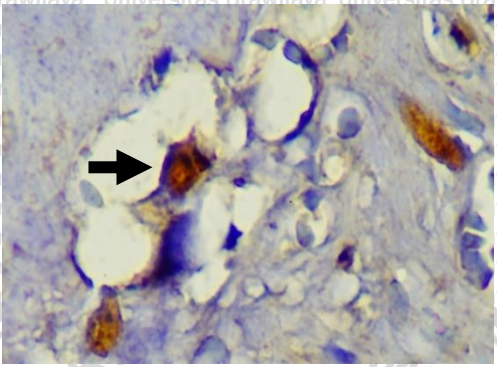

Hal ini menunjukkan bahwa kelompok P1 memiliki rata-rata ekspresi RUNX2 yang lebih tinggi dibandingkan pada kelompok K1. Hasil foto preparat histologi menggunakan pewarnaan IHK dengan perbesaran 400x dan 1000x pada kelompok K1 dan P1 tampak pada gambar 5.1, gambar 5.2, gambar 5.3 dan gambar 5.4.

Kelompok kontrol 2 (K2) merupakan hewan coba yang tidak diberikan perlakuan selama 5 hari pasca pencabutan gigi, hasil pengamatan dan perhitungan rata-rata ekspresi RUNX2 setiap lapang pandang berjumlah 7. Pada kelompok perlakuan 2 (P2) yang diberikan perlakuan selama 5 hari pasca pencabutan gigi memiliki rata-rata jumlah ekspresi RUNX2 berjumlah 14. Hal ini menunjukkan bahwa jumlah rata-rata ekspresi RUNX2 pada kelompok P2 memiliki jumlah yang lebih tinggi dibandingkan pada kelompok K2. Hasil foto preparat histologi menggunakan pewarnaan IHK dengan perbesaran

repository.ub.ac.id
UNIVERSITAS BRAWIJAYA

400x dan 1000x pada kelompok K2 dan P2 tampak pada gambar 5.5, gambar 5.6, gambar 5.7 dan gambar 5.8.

Gambar 5.5 Gambaran Histologi Ekspresi RUNX2 pada kelompok K2 pewarnaan IHK dengan perbesaran 400x

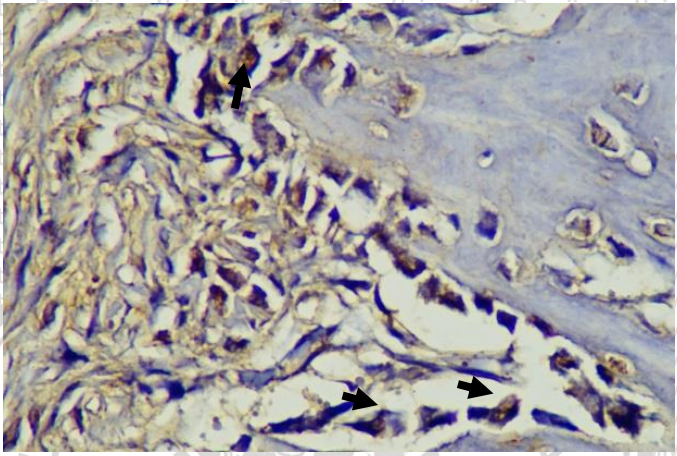

Gambar 5.6 Gambaran Histologi Ekspresi RUNX2 pada kelompok K2 pewarnaan IHK dengan perbesaran 1000x

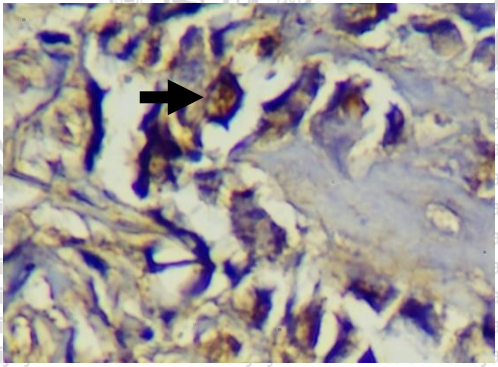

repository.ub.ac.id
UNIVERSITAS BRAWIJAYA

Gambar 5.7 Gambaran Histologi Ekspresi RUNX2 pada Kelompok P2 Pewarnaan IHK dengan perbesaran 400x

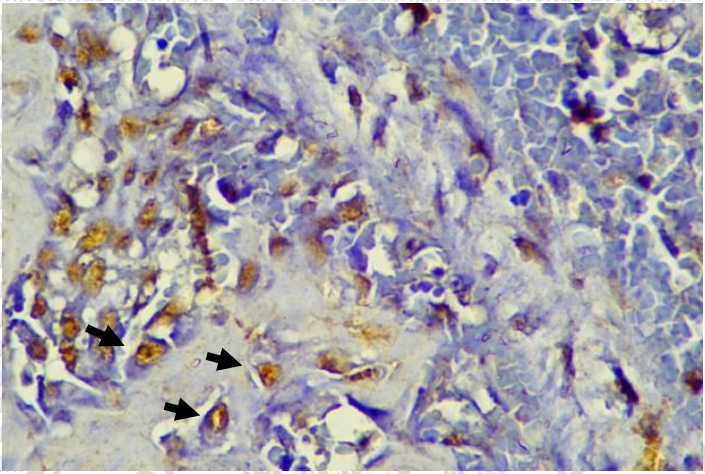

Gambar 5.8 Gambaran Histologi Ekspresi RUNX2 pada Kelompok P2 Pewarnaan IHK dengan perbesaran 1000x

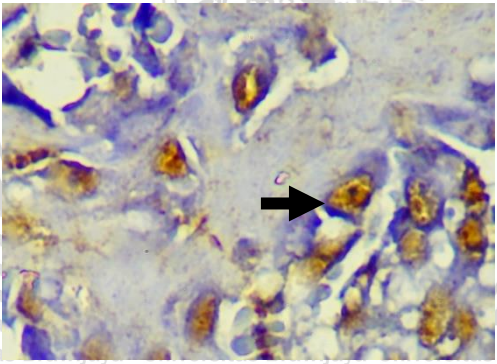

Pada kelompok kontrol 3 (K3) yang tidak diberikan perlakuan selama 7 hari pasca pencabutan gigi, hasil pengamatan dan perhitungan rata-rata ekspresi RUNX2 setiap lapang pandang berjumlah 8. Pada kelompok perlakuan 3 (P3) yang diberikan

repository.ub.ac.id
UNIVERSITAS BRAWIJAYA

perlakuan selama 7 hari pasca pencabutan gigi memiliki rata-rata jumlah ekspresi RUNX2 berjumlah 15. Hal ini menunjukkan bahwa jumlah rata-rata ekspresi RUNX2 pada kelompok P3 memiliki jumlah yang lebih tinggi dibandingkan pada kelompok K3. Hasil foto preparat histologi menggunakan pewarnaan IHK dengan perbesaran 400x dan 1000x pada kelompok K3 dan P3 tampak pada gambar 5.9, gambar 5.10, gambar 5.11 dan gambar 5.12.

Gambar 5.9 Gambaran Histologi Ekspresi RUNX2 pada Kelompok K3 Pewarnaan IHK dengan perbesaran 400x

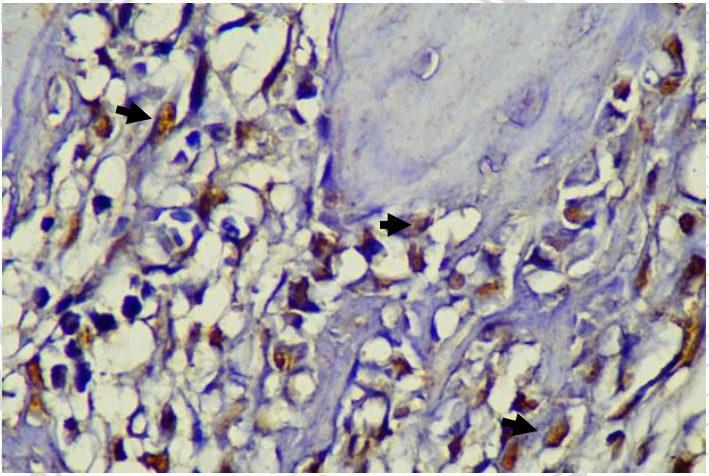

Gambar 5.10 Gambaran Histologi Ekspresi RUNX2 pada Kelompok K3 Pewarnaan IHK dengan perbesaran 1000x

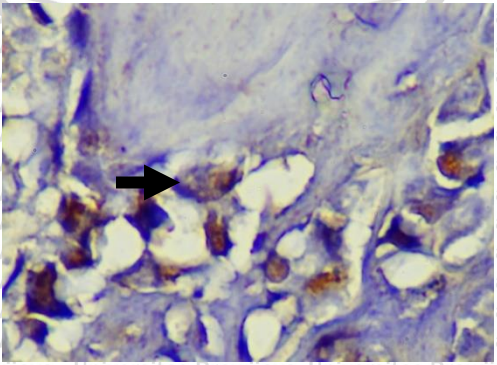

repository.ub.ac.id
UNIVERSITAS BRAWIJAYA

Gambar 5.11 Gambaran Histologi Ekspresi RUNX2 pada kelompok P3 pewarnaan IHK dengan perbesaran 400x

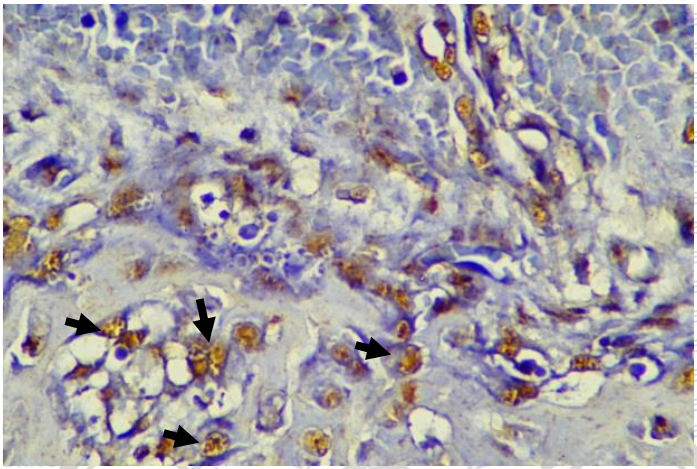

Gambar 5.12 Gambaran Histologi Ekspresi RUNX2 pada kelompok P3 pewarnaan IHK dengan perbesaran 1000x

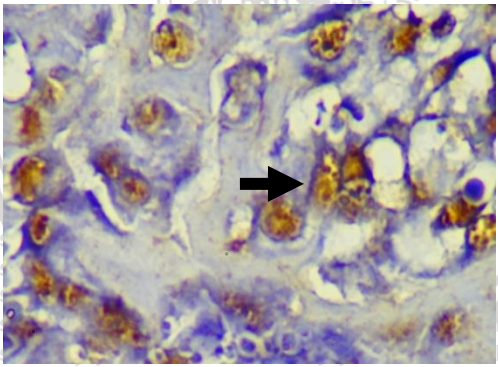

Data perhitungan rata-rata jumlah ekspresi RUNX2 dan standar deviasi setiap kelompok disajikan dalam tabel 5.1 berikut.

repository.ub.ac.id
UNIVERSITAS BRAWIJAYA

Tabel 5.1 Data Rata-Rata dan Standar Deviasi Ekspresi RUNX2

Kelompok		Mean	Standar Deviasi
K1	Kontrol hari ke-3	5.5	2.44
K2	Kontrol hari ke-5	7.28	2.93
K3	Kontrol hari ke-7	8.14	2.97
P1	Perlakuan hari ke-3	12.85	3.24
P2	Perlakuan hari ke-5	13.71	3.09
P3	Perlakuan hari ke-7	14.85	3.44

Berdasarkan data pada tabel diatas, dapat disimpulkan bahwa jumlah rata-rata ekspresi RUNX2 terendah yaitu kelompok K3, sedangkan jumlah rata-rata ekspresi RUNX2 tertinggi, yatitu kelompok P1. Dalam perbandingan jumlah ekspresi RUNX2 pada kelompok kontrol dan perlakuan, didapatkan jumlah ekspresi RUNX2 mengalami peningkatan pada kelompok perlakuan.

5.2 Analisa Data

Data hasil penelitian ini berupa jumlah ekspresi RUNX2 yang dianalisa secara statistika dengan program komputer *Statistic Product of Service Solution* (SPSS) dengan tingkat kepercayaan 95% (α = 0.05).

5.2.1 Uji Normalitas Data

Uji normalitas data dilakukan dengan menggunakan uji *Shapiro-Wilk* yang bertujuan untuk mengetahui data penelitian berdistribusi normal atau tidak. Data pada uji *Shapiro-Wilk* adalah <50 dengan nilai signifikansi (p) > 0.05 agar uji normalitas terpenuhi. Berdasarkan uji *Shapiro-Wilk* ini didapatkan nilai signifikansi pengujian normalitas data sebesar 0.506 dan 0.791 > 0.05 sehingga kesimpulan yang didapat adalah data berdistribusi normal.

5.2. Uji Homogenitas Data

Uji homogenitas data dilakukan dengan uji *Levene* yang berguna untuk menguji data penelitian mempunyai variasi yang sama. Data penelitian dikatakan homogen apabila nilai signifikansi hasil perhitungan (p)> 0.05. Berdasarkan uji *Levene* ini didapatkan nilai signifikansi pengujian homogenitas data sebesar 0.920. Sehingga dapat disimpulkan bahwa data homogen. Setelah data penelitian berdistribusi normal dan homogen, selanjutnya dapat dilakukan uji *one way* ANOVA.

5.2.3 Uji *One Way ANOVA*

Uji *one way* ANOVA bertujuan untuk mengetahui perbedaan nilai jumlah ekspresi RUNX2 pada kelompok kontrol dengan kelompok perlakuan secara keseluruhan. Uji *one way* ANOVA terpenuhi apabila nilai signifikansi (p) < 0.05 atau Ho ditolak. Hasil pada uji *one way* ANOVA antara kelompok kontrol dan kelompok perlakuan memiliki nilai signifikansi (p) sebesar 0.000 atau (p) < 0.05 atau Ho ditolak dan H1 diterima sehingga kesimpulan yang didapat adalah terdapat perbedaan jumlah ekspresi RUNX2 yang tidak diberi gelatin ikan patin *(Pangasius djambal)* dan diberi gelatin ikan patin

(Pangasius djambal) pada fase inflamasi dan fase awal proliferasi pada proses penyembuhan luka pasca pencabutan gigi tikus putih *(Rattus norvegicus)*.

5.2.4 Uji *Post Hoc* LSD

Setelah melewati uji *one way* ANOVA, dilakukan Uji *post hoc* untuk mengetahui perbedaan bermakna antara kelompok kontrol (K1, K2, K3) dan kelompok perlakuan (P1, P2, P3). Pada uji *post hoc* LSD data penelitian dikatakan berbeda secara bermakna apabila nilai signifikansi (p) < 0.05 pada interval nilai kepercayaan 95% (α= 0.05).

Hasil uji *post hoc* LSD secara keseluruhan terdapat perbedaan rata-rata jumlah ekspresi RUNX2 yang bermakna antar kelompok kontrol yang dibandingkan dengan kelompok perlakuan pada hari yang sama. Pada kelompok hari ke 3 yaitu kelompok K1 dan kelompok P1 memiliki perbedaan rata-rata jumlah ekspresi RUNX2 yang bermakna. Pada kelompok hari ke 5 yaitu kelompok K2 dan kelompok P2 memiliki perbedaan rata-rata jumlah ekspresi RUNX2 yang bermakna. Pada kelompok hari ke 7 yaitu kelompok K3 dan kelompok P3 memiliki perbedaan rata-rata jumlah ekspresi RUNX2 yang bermakna.

5.3 Pembahasan

Penelitian ini bertujuan untuk mengamati ekspresi RUNX2 pada soket pasca pencabutan gigi tikus putih (*Rattus norvegicus*) setelah pemberian gelatin ikan patin *(Pangasius djambal)*. Rata-rata jumlah ekspresi RUNX2 terendah pada kelompok kontrol hari ke-3 (K1).

repository.ub.ac.id
UNIVERSITAS BRAWIJAYA

Rata-rata jumlah ekspresi RUNX2 tertinggi pada kelompok perlakuan hari ke-7 (P3). Kelompok P1 (hari ke-3) memiliki rata-rata ekspresi RUNX2 lebih tinggi yakni 13 dibandingkan kelompok K1 (hari ke-3) yakni 5.

Sel-sel osteogenik yang berasal dari jaringan hematopoietik yang ada di koagulum dan sel-sel di sisa ligamen periodontal berperan dalam osteogenesis pada soket pasca pencabutan gigi. Dalam penelitian yang dilakukan oleh Hirotaka Sato dan Yutaka Takaoka (2015), ekspresi RUNX2 terdeteksi segera setelah pencabutan gigi pada sel monositik di koagulum dan di sisa-sia ligamen periodontal. Ekspresi RUNX2 menunjukkan komitmen osteogenik dan temuan ini menunjukkan bahwa sel-sel dalam koagulum dan sisa ligamen periodontal berpartisipasi dalam osteogenesis. Menurut Rinaldo Florencio-Silva dkk (2015) osteoblas berasal dari *Mesencymal stem cell* (MSC). Komitmen MSC menuju osteoprogenitor membutuhkan ekspresi gen spesifik dan sintesis *bone morphogenetic proteins* (BMPs) dan anggota jalur *Wingless* (Wnt). Gen spesifik yang dibutuhkan meliputi *Distal-less homeobox* (Dlx5), *osterix* (Osx) dan *Runt-related transcription factors 2* (RUNX2). Gen-gen spesifik ini sangat krusial untuk diferensiasi osteoblas. RUNX2 akan mengatur gen yang terkait dengan osteblas seperti *alkaline phosphatase* (ALP), *bone sialoprotein* (BSP), *bone gamma-carboxygluttamate protein* (BGLAP) dan *osteocalcin* (OCN). Pada fase proliferasi, osteoblas progenitor mengekspresikan RUNX2 dalam proses diferensiasi osteoblas. Pada fase ini juga osteoblas progenitor menunjukkan aktifitas ALP dan akan berubah menjadi pra osteoblas. Transisi dari

pra osteoblas ke osteoblas matang bisa diketahui dengan meningkatnya ekspresi Osx, OCN, BSP dan akhirny akan menjadi sel yang besar dan berbentuk kubus.

Ekspresi RUNX2 akan muncul segera setelah pencabutan gigi dan akan banyak ditemukan pada 12 jam sampai 24 jam pertama pasca pencabutan. Ekspresi RUNX2 terdeteksi di sel-sel monositik di koagulum dan didalam sitoplasma sel pembuluh darah di ligamen periodontal. Pada hari ke 3 ekspresi RUNX2 terdeteksi dalam inti beberapa sel ligamen periodontal dan pada inti sel fibroblastik yang sedang berprolifeasi dikoagulum. Pada hari ke 5 matriks tulang dengan sel polimorfik akan tampak pada koagulum dan ekspresi RUNX2 terdeteksi dalam inti beberapa sel ligamen periodontal, matriks tulang, dan pada ssel-sel fibroblastik diantara matriks tulang. Pada hari ke 7 trabekula tulang bersatu di fundus hingga ke sisi soket dan sisa periodontal akan menghilang seiring degenrasi hialin. Ekspresi RUNX2 terdeteksi di osteoblas pada permukaan tulang alveolar dan permukaan bagian dalam dari sumsum tulang pada soket. Pada hari ke 3 hingga hari ke 5 ketika memasuki fase proliferasi ekspresi RUNX2 akan meningkat seiring dengan pergerakan osteogenik progenitor menjadi pra osteoblas. Dan pada hari ke 7 RUNX2 mulai ditemukan pada osteoblas yang ada dipermukaan tulang alveolar (Hirotaka Sato, 2015).

Pada penelitian ini, jumlah ekspresi RUNX2 mengalami peningkatan dari hari ke-3, hari ke-5 dan hari ke-7 pasca luka pencabutan dan terdapat perbedaan yang bermakna pada kelompok

K1, K2, K3, P1, P2, dan P3 terhadap jumlah ekspresi RUNX2. Peneltian ini ditunjang oleh penelitian Alida dkk. (2016), pemakaian *niti closed coil spring* diantara gigi insisif dan molar pertama rahang atas pada kelompok perlakuan di hari ke 1, 3, 6 dan 9 menunjukkan peningkatan ekspresi RUNX2 yang bermakna terhadap kelompok kontrol. Dalam penelitian Mario Agung dkk. (2015) bahwa ekspresi RUNX2 meningkat pada hari ke 5, 7 dan 9 setelah aplikasi topikal simvastatin pada proses penyembuhan tulang tikus model diabetes melitus

Gelatin ikan patin *(Pangasius djambal)* mengandung banyak asam amino yang berperan penting dalam penyembuhan luka seperti glisin, arginin, asam aspartat, serin, tirosin, valin, asam glutamat dan masih banyak lagi. Asam amino yang berpengaruh terhadap aktivitas RUNX2 adalah asam amino glisin. Glisin merupakan asam amino tertinggi yang terkandung dalam ikan patin, yaitu mencapai 24,7 % (Suryaningrum, et al., 2010). Dalam penelitian Widjaningsih (2013) bahwa glutamin digunakan sebagai sumber energi oleh sel-sel inflamasi dalam proses tersebut. Glutamin merupakan sel fibroblas pada fase proliferasi yang berperan dalam menghasilkan mukopolisakarid serat kolagen yang terdiri dari asam amino glisin, prolin dan hidroksipolin. Fungsi mukopolisakarid yaitu mengatur deposisi serat-serat kolagen yang mempertautkan luka. Luka yang telah menyatu akan mengalami fase selanjutnya yaitu fase remodelling.

Menurut penelitian Adrian Rustam dkk (2017) yang meneliti kombinasi perancah silk-fibroin dari kepompong ulat sutera dan

konsentrat platelet sebagai inovasi terapi regenerasi tulang alveolar disebutkan bahwa silk fibroin dalam ulat sutera yang mengandung asam amino glisin dapat meningkatkan ekspresi gen-gen spesifik seperti RUNX2, TGF-1 dan kolagen tipe I yang berperan untuk menstimulus diferensiasi osteoblas. Sedangkan menurut penelitian Septyono Hariawan (2017) yang meneliti ekspresi RUNX2 setelah aplikasi hidroksiapatit dari toothgraft pada soket preservasi tulang alveolar tikus wistar didapatkan hasil bahwa pengamatan ekspresi RUNX2 meningkat pada hari ke 7 setelah aplikasi toothgraft.

Berdasarkan hasil penelitian ini dapat disimpulkan bahwa hipotesis penelitian dapat diterima karena pemberian gelatin ikan patin *(Pangasius djambal)* berpengaruh terhadap peningkatan jumlah ekspresi RUNX2 pada luka pasca pencabutan gigi tikus putih *(Rattus norvegicus).*

repository.ub.ac.id
UNIVERSITAS BRAWIJAYA

BAB VI

PENUTUP

6.1 Kesimpulan

Berdasarkan penelitian yang telah dilakukan mengenai pengaruh pemberian gelatin ikan patin *(Pangasius djambal)* terhadap ekspresi RUNX2 pada luka pasca pencabutan gigi tikus putih *(Rattus norvegicus)* maka dapat ditarik kesimpulan bahwa :

1. Terdapat pengaruh pemberian gelatin ikan patin *(Pangasius djambal)* terhadap peningkatan ekspresi RUNX2 pada luka pasca pencabutan gigi tikus putih *(Rattus norveicus)*
2. Jumlah perhitungan ekspresi RUNX2 pada luka pasca pencabutan gigi tikus putih (*Rattus norvegicus*) yang tidak diberi gelatin ikan patin (*Pangasius djambal*) sebesar 5.5 pada hari ke-3 (fase inflamasi), 7,28 pada hari ke-5 (fase awal proliferasi), dan 8,14 pada hari ke-7 (fase puncak proliferasi). Sedangkan, jumlah perhitungan jumlah perhitungan ekspresi RUNX2 pada luka pasca pencabutan gigi tikus putih (*Rattus norvegicus*) yang diberi gelatin ikan patin (*Pangasius djambal*) sebesar 12,85 pada hari ke-3, 13.71 pada hari ke-5, dan 14,85 pada hari ke-7.
3. Terdapat perbedaan yang bermakna antara ekspresi RUNX2 pada luka pasca pencabutan gigi tikus putih *(Rattus norvegicus)* yang tidak diberi gelatin ikan patin *(Pangasius djambal)* dengan ekspresi RUNX2 pada luka pasca

repository.ub.ac.id
UNIVERSITAS BRAWIJAYA

pencabutan gigi tikus putih *(Rattus norvegicus)* yang diberi gelatin ikan patin *(Pangasius djambal)* dibuktikan dengan jumlah ekspresi RUNX2 pada kelompok perlakuan (P) lebih banyak dibandingkan pada kelompok kontrol (K) gelatin ikan patin *(Pangasius djambal)* dibuktikan dengan jumlah ekspresi RUNX2 pada kelompok perlakuan (P) lebih banyak dibandingkan pada kelompok kontrol (K)

6.2 Saran

Saran yang diberikan berdasarkan penelitian ini untuk penelitian lebih lanjut adalah sebagai berikut.

1. Perlu dilakukan penelitian lebih lanjut setelah minggu 1 hingga minggu ke 4 untuk mengetahui lanjutan ekspresi RUNX2 hingga pada penyembuhan tulang pasca pencabutan gigi.
2. Perlu dilakukan penelitian lebih lanjut mengenai toksisitas, dosis maksimum dan dosis minimum yang efektiif dalam pemberian gelatin ikan patin *(Pangasius djambal)* sebagai bahan untuk penyembuhan luka pada soket pasca pencabutan gigi.

repository.ub.ac.id
UNIVERSITAS BRAWIJAYA

DAFTAR PUSTAKA

Alida, Ardani Iga Wahju, Winoto Ervina. 2016. Pengaruh Tekanan Mekanis Ortodonti terhadap Ekpresi RUNX2 pada Sisi Tarikan Gigi Molar Tikus Wistar. Orthodontic dental Journal Faculty of Dental Medicine, Airlangga Univesity

Alit's. 2010. Osteoprotegerin dan Inflamasi dalam Proses Resorpsi Tulang. http://alitspracticalorthopaedic.blogspot.co.id/2010/04/osteoprotegerin-dan-inflamasi-dalam.html. Diakses pada 25 Februari 2018.

Andreasen JO, Andreasen FM, Andersson L. "*Textbook and color atlas of traumatic injuries to the teeth. 4th edition"*. Wiley-Blackwell. Oxford. 2013; 1-10, 36-37

Astawan Made, Hariyadi Purwiyatno, Mulyani Ani . 2002. "Analisi Sifat Reologi Gelatin dari Kulit Ikan Cucut'. Jurnal Teknologi dan Industri Pangan Institut Pertanian Bogor

Carbonare Luca Dalle, Valenti MT, Garbin U, Pasini A. 2011. *Role of Ox-PAPCs in the Differentiation of Mesenchymal Stem Cells (MSCs) and RUNX2 and PPARy2 Expression in MSCs-Like of Osteoporotic patients.* Department of medicine, University of Verona, Verona, Italy

Badii F, Howell NK. 2006. Fish Gelatin: Structure, Gelling Properties, and Interaction with Egg Albumen Proteins. *Food Hydrocolloids 20*:630-640

Barbul Adrian, David T.E., dan Sandra L.K. 2010. Wound Healing dalam

repository.ub.ac.id
UNIVERSITAS BRAWIJAYA

Schwart's Pricinples of Surgery 10th Ed. New York: Mc Graw Hills Education.

Baxter, C. 1990. The Normal Healing Process. In : New directions in Wound Healing. NJ : E.R. Squlbb and Sons, INC. Princetion

Dostálová, T dan Seydlován M. 2010. Dentistry and Oral Disease. Grada

Flanagan M. 2000. The Physiology of Wound Healing. *Journal of Wound Care*, Vol.9, No. 6.

Fonkwe LG, Narsimhan G, Cha AS. 2003. Characterization of Gelatin Time and Texture of Gelatin and Gelatin-polyzaccharide mixed gels. *Food Hydrocolloids* 17:871-883

Foster Janet. 2012. Management of Complex Wounds. *Jurnal Critical Care Nursing Clinic North America*, Vol. 24, No. 2.

Fragiskos D. 2007. Oral Surgery. Springer-Verlag Berlin Heidelberg. Germany

Gufran H.M. dan Kordi K. 2010. *Budidaya Ikan Patin di Kolam Terpal Lebih Mudah, Lebih Murah, Lebih Untung.* Yogyakarta: Lily Publisher.

Gomez-Guillen, Turnay MCJ, Fernandez-Diaz MD, Ulmo N, Lizarbe MA, dan Montero P. 2002. Structural and Physical Properties of Gelatin Extracted from Different Marine Apecies: A Comparative Study. *Jurnal Food Hydrocolloids*, 16:25-34.

repository.ub.ac.id
UNIVERSITAS BRAWIJAYA

Gomez, G. M. C and Montero. 2011. Extraction of Gelatin from megrim (*Lepidorhombus boscii*) skins with several organic acids *J Food Sci.* 66 (2) 213-216

Ghufran M., Kordi. 2012. *"Akuakultur di Perkotaan Pembenihan Pendederan Pendederan dan Pembesaran"*. Nuansa Aulia, Bandung. 400 hlm.

Grabbs, Smith. 2006. Plastic Surgery 6th Edition. Dallas : Little Brown and Co

Grazul-Biska Anna, Johnson Mary Lynn, Bilski Jerzy J, Redmer Dale A, Reynolds Lawrence P, Abdullah Ahmed, Abdullah Kay M. 2003. *"Wound Healing : The Role of Growth Factors"*. Departement of Surgery, School of Medicine, university of North Dakota, Grand Forks, North Dakota USA

Hernowo. 2001. Pembenihan Patin Skala Kecil dan Besar. Jakarta : Penebar Swadaya

Hofstetter, J., Suckow, M.A., Hickman, D.L. 2006. The Laboratory Rat (Second Edition). USA: Elsevier Academic Press

Howe GL. 1999. Pencabutan Gigi Geligi.Edisi 2. Alih bahasa: Budiman J. Jakarta:EGC.

Hupp, James R. 2003. Contemporary Oral and Maxillofacial Surgery. Philadelphia: Mosby Elsevier.

Kalfas, Iain H. 2001. Principles of Bone Healing. Departemen of Neurosurgery Cleveland Clinic Foundation. Cleveland

Kaplan, N. E., Hentz, V. R. 2008. Emergency Management of Skin and Soft tissue Wounds. Little Brown. London

Kawakami Masayoshi, Tkano-Yamamoto Teruko. 2004. *"Local Injection of 1,25-dihydroxyvitamin D3 enchanced bone formation for tooth stabilization after experimental tooth movement in rats"*. Journal of Bone and Mineral Metabolism. Department of Oral Maxillofacial Surgery, Nara Medical University, 840 Shijo-cho, Kashihara 634-8522, Japan

Khairuman dan Body S.. *Budi Daya Patin Secara Intensif Revisi.* Jakarta Selatan: Agromedia Pustaka; 2009.

Larasati, "*Prosedur Tetap Pengecatan Imunohistokimia p53. Cancer chemoprevention research center"*. Yogyakarta: Fakultas Farmasi UGM.2010.

Malole, M. B. M. dan C. S. Pramono. 1989. Penggunaan Hewan-Hewan Percobaan Laboratorium. Departemen Pendidikan dan Kebudayaan. Direktorat Jendral Pendidikan Tinggi Pusat Antar Universitas Bioteknologi. Institut Pertanian Bogor, Bogor.

Mario Agung A, Rahardjo, Dwirahardjo Bambang. 2015. Pengaruh Aplikasi Topikal Simvastatin terhadap Ekspresi Osteokalsin pada Proses Penyembuhan Tulang Tikus Model Diaetes Melitus. Program Studi Ilmu Bedah Mulut dan Maksilofasial Universitas Gadjahmada

Minggawati, I. Saptono. 2011. Analisa Usaha Pembesaran Ikan Patin (Pangasius djambal) dalam Kolam di Desa Sidomulyo Kabupaten Kuala Kapuas. Media Sains

Neve A, Cantatore FP, Maruotti N, Carrado A, Ribatti D. 2014. Extracellular Matrix Modulates Angiogenesis in Physiological Conditions. Biomed Res Int; 1: 1-10

Ngangi, S.A, et al. 2012. Gambaran Pencabutan Gigi di Balai Pengobatan Rumah Sakit Gigi dan Mulut Universitas Sam Ratulangi. *Jurnal e*-GIGI. Vol. 1 dan Vol. 2

Olczyk P., Lukasz M., dan Katarzyna K.V. 2014. The Role of The Extracellular Matrix Components in Cutaneous Wound Healing. *Review Article.* BioMed Research International. Hindawi Publishing Corporation.

Papachroni KK, Karatzas DN, Papavassiliou KA, Basdra EK. 2009. *Mechanotransduction in Osteoblast Regulation and Bone Disease*. Department of Biological Chemistry, University of Athens Medical School, 11527, Athens, Greece

Ratnasari, I., *et.al*. 2013. Extraction and Characterization of Gelatin from Different Fresh Water Fishes as Alternative Sources of Gelatin. Serdang: International Food Research Journal. Vol.20 No.6 : 3085-3091.

Rustam Adrian, Tatengkeng F, Fahrudin AM, djais AI. 2017. Kombinasi perancah Silk-Fibroin dari Kepompong Ulat Sutera (*Bombyx Mori*) dan Konsentrasi Platelet sebagai Inovasi terapi regenerasi Tulang Alveolar. Departemen Peridontologi Fakultas Kedokteran Gigi Universitas Hasanuddin

Sato Hirotaka, Takaoka Yutaka. 2015. "*RUNX2 expression during early of tooth-extraction wounds in rats. Department of Pathology"*, Division of Anatomical and Cellular Pathology, Iwate Medical University, Iwate, Japan

Selimovic, E, Ibrahimagic-Seper Lejla, Sisic Ibrahim, Sivic Suad, Huseinagic Senad. 2008. *" Prevention of trimus with different*

pharmacological therapies after surgical extraction of impacted mandibular third molar". Jurnal of Public Institution Healthcare Center Zenica University of Zenica Bosnia and Herzegovina

Septyono Hariawan. 2017. Ekspresi RUNX2 Setelah Aplikasi Hidroksiapatit dari Toothgraft pada Soket Preservasi Tulang Alveolar Tikus Wistar. Universitas Airlangga

S. Guo dan L.A. DiPietro. 2010. Factors Affecting Wound Healing. *Jurnal J Dent Res*, 89 (3): 219-229.

Silva Florencio R, Sasso Gisela D, Cerri Estela S, Simoes Manuel J, Cerri Paula S. 2015. *Biology of Bone Tissue: Structure, Function, and Factors That Influence Bone Cells*. Fundacao de Amparo a pesquisa do Estado de Sao Paolo, Brazil.

Sularsih dan Soeprijanto. 2012. Perbandingan Jumlah Sel Osteoblas pada Penyembuhan Luka Menggunakan Kitosan Gel 1% dan 2%. Jurnal Material Kedokteran Gigi. Vol.1 No.2: 145-152.

Suryaningrum, T.D., et al. Profil Sensori dan Nilai Gizi Beberapa Jenis Ikan Patin dan Hibrid Nasutus. *Jurnal Pascapanen dan Bioteknologi Kelautan dan Perikanan*. 2010; 5 (2).p. 153 – 164.

Tetebano, R. 2011. Rancangan Percobaan Racun Sianida Pada Mencit. http://digilib.unila.ac.id/21806/3/SKRIPSI%20TANPA%20BAB%20PEMBAHASAN.pdf Diakses pada 20 Februari 2018

Theddeus OH Prasetyono. 2009. *"General Concept of Wound Healing"*. Departemen of Surgery Faculty of Medicine University of Indonesia

Toshihisa Komori. Regulation of Osteoblast Differentiation by Transcription Factors. Journal of Cellular Biochemistry 99:1233–1239(2006)

https://ghr.nlm.nih.gov/gene/RUNX2#resources ; 10 Februari 2018

T. Velnar, T. Bailey, dan V. Smrkoji. 2009. The Wound Healing Process: An Overview of the Cellular and Molecular Mechanisms. *Journal of International Medical Research.*

Umami Sri Sofiati, Suryandari Dwi Anita, Auerkari Elza Ibrahim. 2015. *"Analisis Polimorfisme Promoter Gen RUNX2 (Runt-related transcription factor 2) pada Osteoporosis : Kajian pada Wanita Menopause di Indonesia*". Departement Biological Oral, Fakultas Kedokteran Gigi Universitas Indonesia

Widjanigsih, E., Wirjatman, Bambang. 2013. Hubungan Tingkat Konsumsi Gizi Dengan Proses Penyembuhan Luka Pasca Operasi Caesarean Section. Program Studi Kesehatan Masyarakat Universitas Airlangga : Surabaya

Widyastomo, Kartika A.W., & Indah P. 2013. Pengaruh Jus Buah Belimbing Manis (Averrhoa carambola Linn.) terhadap Peningkatan Jumlah Fibroblas pada Soket Tikus Strain Wistar Pasca Ekstraksi Gigi. Malang.

Wiyono, V.S. 2001. Gelatin Halal Gelatin Haram. *Jurnal Halal LPPOM-MUI*, 36

Yuwono Budi. 2012. Pengaruh Kafein terhadap Proliferasi Osteoblas Pasca Pencabutan Gigi Tikus Wistar. Departemen Bedah Mulut Fakultas Kedokteran Gigi Universitas Jember