repository.ub.ac.id

PERBEDAAN POLA *ENAMEL ROD* PADA GIGI SEBELUM DAN SESUDAH DIBAKAR SEBAGAI PENENTU SIDIK GIGI

SKRIPSI

UNTUK MEMENUHI PERSYARATAN

MEMPEROLEH GELAR SARJANA

KEDOKTERAN GIGI

OLEH:

KIRANA HERWINDA PRAMESWARI

NIM: 155070401111017

PROGRAM STUDI SARJANA KEDOKTERAN GIGI

FAKULTAS KEDOKTERAN GIGI

UNIVERSITAS BRAWIJAYA

MALANG

2019

UNIVERSITAS BRAWIJAYA

HALAMAN PENGESAHAN SKRIPSI

PERBEDAAN POLA *ENAMEL ROD* PADA GIGI SEBELUM DAN SESUDAH DIBAKAR SEBAGAI PENENTU SIDIK GIGI

Oleh:

Kirana Herwinda Prameswari

155070401111017

Telah diujikan di depan Majelis Penguji pada tanggal 13 Maret 2019 dan dinyatakan memenuhi syarat memperoleh gelar Sarjana dalam Bidang Kedokteran Gigi

Menyetujui:

Pembimbing-I,	Pembimbing-II,
dr. Eriko Prawestiningtyas, Sp.F.	**drg. Astika Swastirani, M.Si.**
NIP. 197709162005012001	**NIK. 2016078907152001**

Malang,

Mengetahui,

Ketua Program Studi Sarjana Kedokteran Gigi

Fakultas Kedokteran Gigi Universitas Brawijaya

drg. Yuliana Ratna Kumala, Sp. KG

NIP. 198004092008122004

repository.ub.ac.id
UNIVERSITAS BRAWIJAYA

PERNYATAAN ORISINALITAS SKRIPSI

Saya menyatakan dengan sebenar-benarnya bahwa sepanjang pengetahuan saya, di dalam naskah skripsi ini tidak terdapat karya ilmiah yang pernah diajukan oleh orang lain untuk memperoleh gelar akademik di suatu perguruan tinggi, dan tidak terdapat karya atau pendapat yang pernah ditulis atau diterbitkan oleh orang lain, kecuali yang secara tertulis dikutip dalam naskah ini dan disebutkan dalam sumber kutipan dan daftar pustaka.

Apabila ternyata di dalam naskah skripsi ini dapat dibuktikan terdapat unsur-unsur plagiasi, saya bersedia skripsi ini digugurkan dan gelar akademik yang telah saya peroleh SARJANA dibatalkan, serta diproses sesuai dengan peraturan perundang-undangan yang berlaku (UU No.20 Tahun 2003, Pasal 25 ayat 2 dan Pasal 70).

Malang, 6 Maret 2019

Yang menyatakan,

Kirana Herwinda Prameswari

NIM. 155070401111107

KATA PENGANTAR

Segala puji bagi Allah SWT yang telah memberi rahmat dan karunia-Nya sehingga penulis dapat menyelesaikan skripsi dengan judul "Perbedaan Pola *Enamel Rod* Pada Gigi Sebelum dan Sesudah Dibakar Sebagai Penentu Sidik Gigi".

Alasan penulis memilih topik ini adalah adanya perkembangan dalam bidang forensik odontologi dan teknologi yang dapat digabungkan menjadi sebuah keuntungan dalam identifikasi korban kebakaran, sehingga identitas korban lebih mudah untuk diketahui melalui gigi apabila melalui sidik jari sudah tidak bisa diidentifikasi. Penelitian ini bertujuan membuktikan bahwa tidak ada perbedaan pola *enamel rod* antara sebelum dan sesudah terbakar.

Dengan selesainya skrpsi ini, penulis ingin mengucapkan terima kasih kepada:

1. dr. Eriko Prawestiningtyas, Sp.F, sebagai pembimbing pertama dan dosen penguji kedua yang telah meluangkan waktunya dalam memberikan masukan dan saran yang membangun, membimbing penulis dengan sabar untuk bisa menulis dengan baik, dan selalu memberikan semangat sehingga penulis dapat menyelesaikan skripsi ini.
2. drg. Astika Swastirani, M.Si, sebagai pembimbing kedua dan dosen penguji ketiga yang telah meluangkan waktunya dalam membimbing penulis untuk membuat penelitian yang baik dan selalu memberikan motivasi agar semangat sehingga penulis dapat menyelesaikan skripsi ini.
3. drg. Fidya, M.Si. sebagai dosen penguji pertama yang telah meluangkan waktunya dalam memberikan masukan untuk memperbaiki skripsi ini.
4. drg. R. Setyohadi, MS., sebagai dekan Fakultas Kedokteran Gigi Universitas Brawijaya yang sudah memberikan penulis kesempatan untuk menuntut ilmu di Fakultas Kedokteran Gigi Universitas Brawijaya.

5. drg. Yuliana Ratna Kumala, sebagai Ketua Program Studi Akademik yang telah membimbing penulis dalam menuntut ilmu di Fakultas Kedokteran Gigi Universitas Brawijaya.
6. Segenap anggota Tim Pengelola Skripsi
7. Yang tercinta, Mama Anita dan Papa Heru, serta Adik Sinta, Mama Anita dan Papa Imam, serta Kak Deddy, Ella, Boy Zaydan dan Mba Dinie atas segala motivasi dan doa yang diberikan
8. Yang tersayang, Dimas, Fafa, Fizka, Shelvie, dan Yola atas segala dukungan dan waktunya untuk menemani mengerjakan skripsi ini.
9. Teman kontrakan yang sabar menghadapi kenyataan bersama, Giscka.
10. Teman-teman penulis, mahasiswa FKG UB angkatan 2015 (INC15IVE) yang telah memberikan semangat dan doa.
11. Semua pihak yang telah membantu dalam menyelesaikan skripsi ini yang tidak dapat disebutkan namanya satu per stau.

Penulis menyadari bahwa skripsi ini masih ada kekurangan. Oleh karena itu, penulis menerima kritik dan saran demi terciptanya kesempurnaan penelitian selanjutnya.

Malang, 6 Maret 2019

Penulis

DAFTAR ISI

HALAMAN PENGESAHAN SKRIPSI ii
PERNYATAAN ORISINALITAS SKRIPSI iii
ABSTRAK iv
ABSTRACT v
KATA PENGANTAR vi
DAFTAR ISI viii
DAFTAR GAMBAR x
DAFTAR TABEL xi
DAFTAR LAMPIRAN xii
DAFTAR SINGKATAN xiii
BAB 1 PENDAHULUAN 1
1.1. Latar Belakang 1
1.2. Rumusan Masalah 4
1.3. Tujuan Penelitian 4
1.4. Manfaat Penelitian 4
BAB 2 TINJAUAN PUSTAKA 5
2.1. *Burn Injury* 5
2.2. Identifikasi Forensik 7
2.3. Enamel 7
2.4. Sidik Gigi 12
BAB 3 KERANGKA KONSEP DAN HIPOTESIS 17
3.1. Kerangka Konsep 17
3.2. Hipotesis Penelitian 18
BAB 4 METODE PENELITIAN 19
4.1. Rancangan Penelitian 19

4.2. Sampel 19
4.2.1. Teknik Pemilihan Sampel 19
4.2.2. Kriteria Sampel 19
4.2.3. Besar Sampel 20
4.3. Variabel Penelitian 21
4.4. Lokasi dan Waktu Penelitian 21
4.5. Alat dan Bahan Penelitian 21
4.6. Definisi Operasional 22
4.7. Prosedur Penelitian 22
4.7.1 Perekaman Pola *Enamel Rod* 22
4.7.2 Cara Pembacaan Skor *Minutae* 24
4.7.3 Proses Pembakaran 25
4.7.4 Pengambilan Data 26
4.7.5 Analisis Data 26
4.7.6 Alur Penelitian 27
BAB 5 HASIL DAN PEMBAHASAN 29
5.1 Hasil 29
5.2 Analisis Data 31
5.2.1 Uji Normalitas Data 31
5.2.2 Uji T Berpasangan 32
5.3 Pembahasan 32
BAB 6 KESIMPULAN DAN SARAN 37
6.1 Kesimpulan 37
6.2 Saran 37
LAMPIRAN 44

DAFTAR GAMBAR

Gambar 2.1 Struktur DEJ 8
Gambar 2.2 Penampakan melintang pola dasar prisma enamel.....10
Gambar 2.3 Pola *enamel rod* yang diperoleh.....13
Gambar 2.4 *Fotomikrograf tooth print* 2000x1500 pixel 14
Gambar 2.5 Fotomikrograf dari film selulosa asetat.....15
Gambar 3.1 Kerangka konsep penelitian 17
Gambar 5.1 Perubahan Kualitas Gambar.....29
Gambar 5.2 Analisis *biometric* otomatis 29
Gambar 5.3 Hasil Pembakaran Sampel 30

DAFTAR TABEL

Tabel 2.1 Efek pembakaran (kremasi) terhadap tubuh 6
Tabel 2.2 Efek suhu tinggi terhadap enamel gigi 11
Tabel 4.1 Definisi Operasional Penelitian 22
Tabel 5.1 Analisis deskriptif hasil penelitian.....31

DAFTAR LAMPIRAN

Lampiran 1 44
Lampiran 2 46
Lampiran 3 47
Lampiran 4 48

DAFTAR SINGKATAN

AFIS	: *Automatic Fingerprint Identification System*
BNPB	: Badan Nasional Penanggulangan Bencana
CEJ	: *Cemento enamel junction*
DEJ	: *Dentino enamel junction*
DNA	: *Deoxyribo Nucleic Acid*
DVI	: *Disaster Victim Identification*
INTERPOL	: *International Police*
Ppi	: *pixel per inch*
SDK	: *Standard Development Kit*

repository.ub.ac.id

PERBEDAAN POLA *ENAMEL ROD* PADA GIGI SEBELUM DAN SESUDAH DIBAKAR SEBAGAI PENENTU SIDIK GIGI

SKRIPSI

UNTUK MEMENUHI PERSYARATAN

MEMPEROLEH GELAR SARJANA

KEDOKTERAN GIGI

OLEH:

KIRANA HERWINDA PRAMESWARI

NIM: 155070401111017

PROGRAM STUDI SARJANA KEDOKTERAN GIGI

FAKULTAS KEDOKTERAN GIGI

UNIVERSITAS BRAWIJAYA

MALANG

2019

UNIVERSITAS BRAWIJAYA

DAFTAR ISI

HALAMAN PENGESAHAN SKRIPSI ii
PERNYATAAN ORISINALITAS SKRIPSI iii
ABSTRAK iv
ABSTRACT v
KATA PENGANTAR vi
DAFTAR ISI viii
DAFTAR GAMBAR x
DAFTAR TABEL xi
DAFTAR LAMPIRAN xii
DAFTAR SINGKATAN xiii
BAB 1 PENDAHULUAN 1
1.1. Latar Belakang 1
1.2. Rumusan Masalah 4
1.3. Tujuan Penelitian 4
1.4. Manfaat Penelitian 4
BAB 2 TINJAUAN PUSTAKA 5
2.1. *Burn Injury* 5
2.2. Identifikasi Forensik 7
2.3. Enamel 7
2.4. Sidik Gigi 12
BAB 3 KERANGKA KONSEP DAN HIPOTESIS 17
3.1. Kerangka Konsep 17
3.2. Hipotesis Penelitian 18
BAB 4 METODE PENELITIAN 19
4.1. Rancangan Penelitian 19

4.2. Sampel 19
4.2.1. Teknik Pemilihan Sampel 19
4.2.2. Kriteria Sampel 19
4.2.3. Besar Sampel 20
4.3. Variabel Penelitian 21
4.4. Lokasi dan Waktu Penelitian 21
4.5. Alat dan Bahan Penelitian 21
4.6. Definisi Operasional 22
4.7. Prosedur Penelitian 22
4.7.1 Perekaman Pola *Enamel Rod* 22
4.7.2 Cara Pembacaan Skor *Minutae* 24
4.7.3 Proses Pembakaran 25
4.7.4 Pengambilan Data 26
4.7.5 Analisis Data 26
4.7.6 Alur Penelitian 27
BAB 5 HASIL DAN PEMBAHASAN 29
5.1 Hasil 29
5.2 Analisis Data 31
5.2.1 Uji Normalitas Data 31
5.2.2 Uji T Berpasangan 32
5.3 Pembahasan 32
BAB 6 KESIMPULAN DAN SARAN 37
6.1 Kesimpulan 37
6.2 Saran 37
LAMPIRAN 44

repository.ub.ac.id

ABSTRAK

Kirana Herwinda Prameswari, 155070401111017, Program Studi Pendidikan Dokter Gigi, Fakultas Kedokteran Gigi Universitas Brawijaya Malang, tanggal 6 bulan Maret tahun 2019, "**Perbedaan Pola *Enamel Rod* Sebelum dan Sesudah Dibakar Sebagai Penentu Sidik Gigi**", Tim Pembimbing: dr. Eriko Prawestinigtyas, Sp.F. dan drg. Astika Swastirani, M.Si.

Gigi memiliki kemampuan untuk tahan terhadap efek *post-mortem* seperti kebakaran karena pada suhu tinggi enamel gigi akan mengalami peningkatan kristalisasi dari hidroksiapatit sehingga tetap bisa bertahan. Enamel terdiri dari susunan *enamel rod* yang secara mikroskopis memiliki pola unik yang disebut sidik gigi. Penelitian ini bertujuan untuk mengetahui perbedaan pola *enamel rod* sebelum dan sesudah dibakar sebagai penentu sidik gigi. Sampel yang digunakan adalah 30 gigi premolar rahang atas yang dipilih secara acak. Perekaman pola *enamel rod* dilakukan menggunakan teknik pengelupasan film selulosa asetat. Perekaman dilakukan sebelum pembakaran (*ante-mortem)* dan sesudah pembakaran pada suhu 650°C selama 15 menit (*post-mortem*). Sidik gigi hasil perekaman pola *enamel rod* dianalisis menggunakan *software Verifinger SDK v.4.2* untuk mendapatkan skor *minutae*, kemudian dilakukan uji statistika. Hasil uji statistika menunjukkan bahwa tidak ada perbedaan pola *enamel rod* yang siginifikan antara sebelum dan sesudah dibakar (uji T berpasangan, p=0,175). Kesimpulan dari penelitian ini adalah tidak terdapat perbedaan signifikan dari pola *enamel rod* antara sebelum dan sesudah dibakar menunjukkan bahwa metode sidik gigi dapat digunakan sebagai alternatif identifikasi forensik pada korban kebakaran.

Kata Kunci: odontologi forensik, sidik gigi, pola *enamel rod*, teknik pengelupasan selulosa asetat

UNIVERSITAS BRAWIJAYA

repository.ub.ac.id

ABSTRACT

Kirana Herwinda Prameswari, 155070401111017, Study Program of Dentistry, Brawijaya University Malang, day 6 month March year 2019, "**Differences of Enamel Rod End Patterns between Before and After Being Burnt as Tooth Print**", Supervisor: dr. Eriko Prawestinigtyas, Sp.F. and drg. Astika Swastirani, M.Si.

Tooth have ability to stand by post-mortem effects such as fire because at high temperature, tooth enamel will have increasing in crystallization of hydroxyapatite so that it can still withstand. Enamel consists of enamel rod in microscopically have a unique pattern called tooth prints. The study aims to determine the differences between enamel rod pattern before and after being burnt as a determinant of tooth prints. The study used 30 maxillary first premolar that randomly selected. The recording of enamel rod patternt was using cellulose acetate peeling technique. Recording was done before burnt (ante-mortem) and after being burnt at 650°C for 15 minutes (post-mortem). Tooth prints which are the results of recording of enamel rod pattern was analyzed using Verifinger SDK v.4.2 to obtain minutae score, then a statistical test was performed. The result of statistical test showed that there is no siginificant difference of enamel rod pattern between before and after being burnt (paired T test, p=0,175). The conclusion of this study is that there is no siginificant difference of enamel rod pattern between before and after being burnt showing that tooth prints can be used as an alternative for forensic identification in fire victims.

Key Word: forensic odontology, tooth prints, enamel rod pattern, cellulose acetate peeling technique

UNIVERSITAS BRAWIJAYA

BAB 1
PENDAHULUAN

1.1. Latar Belakang

Bencana massal yang terjadi menimbulkan korban jiwa (Henky dan Safitry, 2012). Di Indonesia, terdapat sebaran data kejadian bencana massal dan jumlah korban jiwa yang dimiliki oleh Badan Nasional Penanggulangan Bencana (BNPB) (BNPB, 2018). Sebagai contoh, selama tahun 2017, bencana banjir yang terjadi sebanyak 979 kejadian dengan 180 korban jiwa, puting beliung sebanyak 886 kejadian dengan 30 korban jiwa, tanah longsor sebanyak 848 kejadian dengan 163 korban jiwa, dan kecelakaan transportasi sebanyak 6 kejadian dengan 62 korban jiwa (BNPB, 2018). Pada bencana massal seperti itu, diperlukan identifikasi forensik untuk mengidentifikasi korban bencana (Pertiwi, 2014). Proses identifikasi korban saat ini menggunakan standar Interpol yang dikenal sebagai DVI (*Disaster Victim Identification*) (INTERPOL, 2014). Proses identifikasi bukan hanya untuk melakukan analisis penyebab kematian tetapi juga untuk mendapatkan informasi tentang korban. Informasi tersebut secara psikologis dapat memberikan ketenangan kepada keluarga korban dengan kepastian dari identitas korban (Tandaju dkk., 2017). Identifikasi forensik pada korban dapat dilakukan dengan dua cara, yaitu secara visual atau sekunder dan objektif atau primer (Monica dkk., 2013; Prawestinigtyas dan Algozi, 2009). Secara visual, identifikasi forensik dilakukan dengan mencocokan antara data *ante-mortem* yang didapatkan dari kenalan atau kerabat dengan *post-mortem* saat otopsi. Pada pemeriksaan primer, identifikasi forensik

menggunakan DNA (*Deoxyribo Nucleic Acid*), sidik jari, dan gigi (Monica dkk., 2013).

Identifikasi forensik secara visual pada korban bencana massal memiliki keterbatasan, terutama pada tragedi kebakaran. Kesulitan identifikasi forensik primer melalui sidik jari juga ditemukan pada korban kebakaran. Hal tersebut disebabkan karena mayoritas kondisi tubuh korban sudah tidak utuh lagi, sehingga identifikasi forensik primer yang dapat dilakukan adalah menggunakan gigi yang diketahui sebagai odontologi forensik (Budi, 2014; Prawestinigtyas dan Algozi, 2009). Odontologi forensik merupakan ilmu yang memiliki peran dalam identifikasi individu yang didasari oleh catatan keadaan rongga mulut (Debnath *et al*., 2016). Pengaplikasian forensik di Indonesia masih banyak tantangan yang perlu menjadi sorotan, sehingga odontologi forensik perlu dipromosikan oleh para ahli forensik yang memiliki peran utama dalam tim DVI (Auerkari, 2008; Krishan, 2015). Hasil penelitian tentang metode yang digunakan dalam identifikasi forensik menunjukkan bahwa keberhasilan identifikasi korban dengan DNA sebanyak 28%, dengan pemeriksaan odontologi mencapai 23%, sedangkan dengan sidik jari hanya 7,5%, dan dengan data otopsi 6,7% (Cavard *et al.,* 2011; Monica dkk., 2013). Penelitian tersebut membuktikan bahwa odontologi forensik dapat dijadikan sebagai metode alternatif identifikasi forensik (Monica dkk., 2013).

Odontologi forensik merupakan metode forensik yang menggunakan gigi sebagai alat identifikasinya. Gigi merupakan bagian terkeras dari tubuh, tahan terhadap efek *post-mortem*, dan memiliki kemampuan tertinggi untuk tahan terhadap efek lingkungan sekitar seperti kebakaran, dekomposisi, kekeringan, dan sebagai bukti

forensik (Auerkari, 2008; Juneja *et al.,* 2016). Penggunaan gigi merupakan cara yang mudah dan akurat dalam identifikasi jenazah (Tandaju dkk., 2017). Contoh keberhasilan penggunaan gigi sebagai identifikasi korban kebakaran terdapat pada kasus Bom Bali I dengan korban teridentifikasi mencapai 56% dan pada kecelakaan bis terbakar di Situbondo mencapai 60% (Prawestiningtyas dan Algozi, 2009).

Keberhasilan gigi untuk mengungkap identitas korban dikarenakan keadaan gigi geligi cenderung individual, maka dapat berguna untuk identifikasi seseorang dengan adanya rekam gigi yang sesuai sebagai perbandingan data *ante-mortem* dan *post-mortem* (Auerkari, 2008). Data *ante-mortem* dan *post-mortem* dari rekam gigi dapat memberikan kesimpulan yang berbeda. Hal ini dikarenakan saat kejadian terbakar terdapat gigi yang terlepas atau adanya fraktur dari tulang rahang (Rahpeyma *et al.,* 2016; Specht, 2016). Akibat terdapat kemungkinan terjadinya hal tersebut, maka dibutuhkan cara lain untuk melakukan identifikasi korban dalam odontologi forensik selain menggunakan rekam gigi, yaitu menggunakan gigi secara umum sebagai identifikasi forensik. Enamel yang terdapat pada gigi dapat digunakan dalam identifikasi forensik karena menurut Fairgrieve (2007) dan Fredericks et al. (2012), pada enamel gigi akan terjadi peningkatan kristalisasi dari hidroksiapatit pada proses pengkerutan akibat suhu tinggi, sehingga tetap bisa bertahan (Imaizumi, 2015). Enamel terdiri dari susunan *enamel rod* yang secara mikroskopis memiliki pola berbeda yang unik (Bharanidharan *et al.,* 2014). Dahal *et al.* (2014) menyatakan bahwa gigi memiliki pola unik dari *enamel rod* yang disebut *tooth print* atau sidik gigi dan dipelajari dalam studi pola *enamel rod* yang disebut *ameloglyphics* (Dahal *et al*., 2014;

Bharanidharan *et al.,* 2014; Manjunath *et al.*, 2011). Pola *enamel rod* pada gigi antar individu unik satu sama lain dan pola *enamel rod* antar gigi pada satu individu pun berbeda (Dahal *et al.,* 2014). Sidik gigi berupa pola *enamel rod* dapat digunakan sebagai identifikasi individu yang efektif pada saat kondisi yang buruk seperti terbakar (Juneja *et al.,* 2016).

Berdasarkan beberapa permasalahan di atas, maka penulis ingin mengetahui perbedaan pola *enamel rod* sebelum dan sesudah dibakar sebagai penentu sidik gigi. Diharapkan metode odontologi forensik dengan menggunakan sidik gigi dapat digunakan sebagai alternatif identifikasi forensik.

1.2. Rumusan Masalah

Apakah ada perbedaan pola *enamel rod* pada gigi sebelum dan sesudah dibakar?

1.3. Tujuan Penelitian

Melihat perbedaan pola *enamel rod* pada gigi sebelum dan sesudah dibakar.

1.4. Manfaat Penelitian

1. Manfaat Akademis

Hasil dari penelitian ini diharapkan dapat memberikan manfaat berupa wawasan dan informasi di bidang Odontologi Forensik.

2. Manfaat Praktis

Sebagai tambahan referensi dan alternatif identifikasi forensik.

BAB 2
TINJAUAN PUSTAKA

2.1. *Burn Injury*

Pada kasus kebakaran, identifikasi forensik dapat menentukan penyebabnya, sifat luka bakar, waktu kejadian, dan identitias korban. Penyebab kematian akibat kebakaran diantaranya luka bakar atau paparan karbon monoksida dan hidrogen sianida yang terhirup oleh korban (Peranantham *et al.,* 2014). *Burn injury* atau luka bakar adalah sebuah luka dari efek termal yang disebabkan oleh radiasi panas, panas, atau api (Cooper, 2006). Menurut WHO (2018), terbakar adalah sebuah kecelakaan yang menyebabkan luka pada kulit atau jaringan lainnya yang disebabkan oleh panas dari gesekan, radiasi, atau zat kimia.

Keparahan luka bakar pada jaringan berkaitan dengan kedalaman kerusakan dari permukaan kulit akibat terjadinya dehidrasi dan pengkerutan sel jaringan. Hal ini terjadi karena keluarnya cairan dalam sel dan juga plasma dalam pembuluh darah yang mengakibatkan pengerutan jaringan (Jeschke *et al.,* 2012). Selain kulit, otot sebagai jaringan lunak pada tubuh mengalami perubahan akibat pembakaran. Efek panas pada pembakaran terhadap otot adalah terjadinya pengerutan serat otot karena terjadinya koagulasi protein dan dehidrasi (Aggrawal, 2016). Pengerutan serat otot mengakibatkan adanya kontraksi dari otot dan ligamen yang kuat. Hal ini menyebabkan tubuh berada di posisi pugilistik, yaitu posisi tubuh untuk melindungi jaringan dari kerusakan, terutama perlindungan tulang oleh jaringan lainnya (Schmidt dan Symes, 2015). Pada

jaringan keras tubuh, seperti tulang, efek yang diberikan oleh panas adalah berkurangnya massa tulang. Hal ini disebabkan oleh hilangnya cairan dan bahan organik dalam tulang (Aggrawal, 2016).

Luka bakar akibat api juga terjadi dalam proses kremasi (Cooper, 2006). Kremasi adalah pembakaran mayat hingga menjadi abu (KBBI, 2018). Pada proses kremasi, suhu yang dipakai adalah 680°C. Suhu tersebut sama dengan suhu jika terjadi kebakaran rumah, sedangkan suhu pada kebakaran tersebut bisa mencapai 770°C-780°C di dalam ruangan (Cooper, 2006). Efek dari pembakaran (kremasi) menyebabkan luka bakar secara bertahap hingga menjadi abu. Hal ini bergantung pada durasi paparan api yang mengenai tubuh (Tabel 2.1).

Tabel 2.1 Efek pembakaran (kremasi) terhadap tubuh

Menit	Efek
10	Lengan yang hangus
10-15	Posisi *pugilistic* (sendi fleksi & tangan terkepal)
15	Tulang wajah dan lengan terlihat
20	Tulang rusuk dan tengkorak terlihat, fraktur tulang *vault*
30	Abdominal dan rongga dada pecah
35	Tulang paha terlihat
45-60	Basis tengkorak terpapar
45-150	Menjadi abu

(Cooper, 2006)

2.2. Identifikasi Forensik

Pada kasus kebakaran, identifikasi forensik dapat menentukan penyebabnya, sifat luka bakar, waktu kejadian, dan identitias korban (Peranantham et al, 2014). Proses identifikasi menurut INTERPOL (*International Police*) dapat menggunakan sidik jari, odontologi, dan DNA sebagai *Primary Identifier*/Identifikasi Primer dan aksesoris, fotografi, dan rekam medis sebagai *Secondary Identifier*/Identifikasi Sekunder (Larasati, dkk., 2018). Menurut Indriati (2014), identifikasi forensik pada kasus bencana massal, seperti kebakaran menggunakan prosedur standar DVI (*Disaster Victim Identification*) dari INTERPOL yang meliputi lima tahap, yaitu:

1. Tahap *Scene* (Tempat kejadian perkara/TKP), yaitu tahap proses pencarian bagian tubuh dan properti, peletakkan tubuh di tas mayat, pemetaan lokasi kejadian, pelabelan tempat, dan dokumentasi.
2. Tahap *Mortuary*, yaitu tahap emeriksaan *post-mortem*.
3. Tahap *Ante-mortem data compilation,* yaitu tahap pengumpulan data *ante-mortem* yang bisa didapatkan dari anggota keluarga atau teman, dan rekam medis dari dokter dan dokter gigi.
4. Tahap *Reconciliation*, yaitu tahap pembahasan hasil pemeriksaan *post-mortem* yang dicocokkan dengan data *ante-mortem*.
5. Tahap *Releasing and Debriefing,* yaitu tahap penyerahan jasad beserta surat penyerahan ke anggota keluarga.

2.3. Enamel

Enamel adalah salah satu struktur gigi yang merupakan jaringan keras berwarna translusen melapisi mahkota gigi dan

berfungsi untuk melindungi dentin (Berkovitz, 2011; Hand, 2015).

Pada saat pembentukan gigi, enamel dibentuk dari diferensiasi sel ameloblas melalui tahap presekresi, sekresi, transisi, maturasi, dan post-maturasi. Enamel tersusun dari 96% mineral yang berbentuk kalsium hidroksiapatit ($Ca_{10}(PO_4)_6(OH)_2$) dan sebagian kecil non-mineral seperti 1% zat organik, dan 3% air yang bisa berada di sekitar zat organik atau menyatu bersama kristal hidroksiapatit, dan uniknya, zat organik pada enamel tidak mengandung kolagen (Berkovitz, 2011).

Struktur enamel terdiri dari *dentino enamel junction* (DEJ), garis *incremental*, dan prisma enamel (*enamel rod*). DEJ adalah batas antara enamel dan dentin yang terlihat jelas berada di bawah *cusp* dan *incisal edge* yang terbentuk ketika matriks pertama kali mengendap dan mineralisasi dimulai. Struktur yang terlihat pada DEJ adalah *enamel spindles*, *enamel tufts*, dan *enamel lamellae* (Gambar 2.1) (Hand, 2015).

Gambar 2.1 Struktur DEJ
(A) Enamel spindles (anak panah putih), (B) Enamel tufts, (C) Enamel lamellae

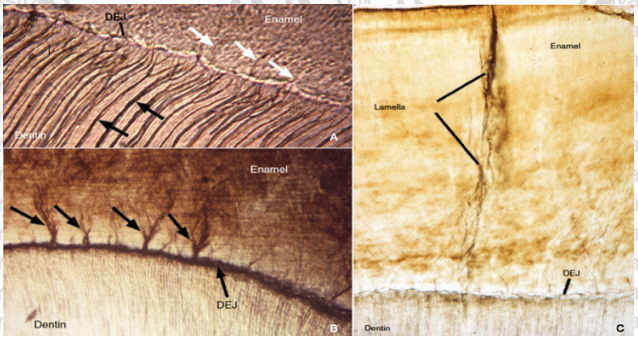

Sumber: Hand, 2015

Garis *incremental* adalah garis yang terbentuk selama perkembangan enamel karena terjadinya periode aktivitas dan istirahat dari proses amelogenesis. Garis *incremental* terdiri dari dua jenis, yaitu *cross-striation*/periode pendek (garis yang melintangi *enamel rod* dari kanan ke sumbu panjangnya) dan *enamel striae*/periode panjang (memanjang dari mahkota dan berjalan miring melewati *enamel rod* hingga ke permukaan) (Berkovitz, 2011).

Selain DEJ dan garis *incremental*, enamel juga memiliki struktur prisma (*enamel rod*). Prisma enamel atau *enamel rod* merupakan organisasi dari kristal enamel yang tersusun atas bentukan heksagonal dari kristal hidroksiapatit yang panjang (Hand, 2015). *Enamel rod* merupakan satuan struktur dasar dari semua enamel, kecuali enamel yang sangat tipis, dengan bentuk corong berdiameter 5-6 μm. *Enamel rod* memanjang dari DEJ sampai ke permukaan enamel sehingga terlihat seperti bentukan "lubang kunci" jika dilihat secara melintang pada enamel gigi manusia (Berkovitz, 2011; Robinson *et al*., 2018).

Proses pembentukan *enamel rod* terjadi pada tahap sekretori dari amelogenesis. Pada awalnya, beberapa mikron enamel dari DEJ tidak berprisma. Ameloblast mengeluarkan matriks enamel dan matriks tersebut mengendap. Pengendapan matriks enamel bergerak menjauh dari permukaan dentin dan membentuk *distal-end* sehingga terbentuk struktur prismatik dari enamel. Proses pembentukan bentuk kerucut dari matriks enamel yang memanjang diketahui sebagai *Tomes process*. Pengeluaran protein matriks pada ujung *Tomes process* membentuk *enamel rod* (Berkovitz, 2011; Hand, 2015).

Penampakan pada potongan longitudinal, *enamel rod* terlihat tersusun secara paralel dan membentuk garis lurus dari DEJ ke

permukaan, tetapi pada enamel dengan jarak 0,5 mm dari margin servikal, *enamel rod* memiliki jalur yang bergelombang dengan sudut yang bervariasi, sedangkan pada daerah mendekati oklusal, *enamel rod* menjadi lebih teratur dengan sudut mendekati tegak lurus. Ada tiga pola dasar dari prisma enamel atau *enamel rod* seperti pada Gambar 2.2 (Robinson *et al*., 2018). Secara makroskopis, *enamel rod* terlihat sebagai perikimata dan secara mikroskopis pola *enamel rod* berbeda dan unik (Bharanidharan *et al.*, 2014).

Gambar 2.2 Penampakan melintang pola dasar prisma enamel

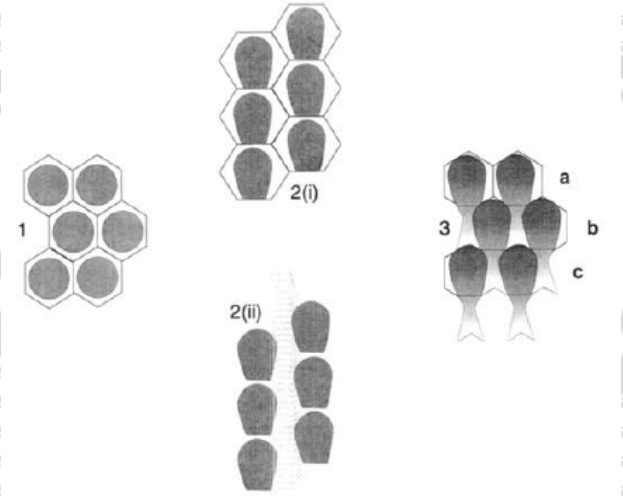

Sumber: Robinson et al., 2018

Struktur-struktur enamel tersebut dapat digunakan sebagai bahan identifikasi forensik karena kemampuan gigi untuk bertahan sampai 1000°F dikarenakan struktur gigi yang dikelilingi oleh matriks yang terdiri dari *crystal hydroxyapatite* (kalsium dan fosfor) dan juga kandungan jaringan organik yang sedikit, sehingga dapat bertahan lebih lama (Prawestiningtyas dan Algozi, 2009; Tandaju dkk., 2017). Fairgrieve (2008) dan Fredericks *et al*. (2012) menyatakan bahwa

pada enamel gigi akan terjadi peningkatan kristalisasi dari hidroksiapatit pada proses pengkerutan akibat suhu tinggi. Peningkatan kristalisasi ini berlangsung secara bersamaan dengan dehidrasi yang diakibatkan dari proses pemanasan (Imaizumi, 2015). Hal ini menjadikan enamel dapat bertahan tanpa terjadi perubahan pola *enamel rod* yang signifikan (Imaizumi, 2015; Juneja *et al.,* 2016). Efek suhu tinggi pada enamel gigi secara morfologi dan radiografi dapat dilihat pada Tabel 2.1.

Tabel 2.2 Efek suhu tinggi terhadap enamel gigi

No.	Suhu (^oC)	Morfologi	Radiografi
1	100	Tidak ada perubahan pada enamel, hanya sedikit menghitam	Tidak ada perubahan
2	500	Enamel menampakan warna arang hitam	Fraktur terjadi diantara enamel-dentin dan pada dentin
3	700	Enamel berwarna abu-abu dengan fragmen	Fraktur terjadi diantara enamel-dentin dan pada dentin

(Priyanka *et al.*, 2015; Amin *et al*., 2017)

Pada suhu mencapai 100°C, tidak ada perubahan bentuk dari gigi, sedangkan pada suhu diatas 500°C, hanya akan terjadi sedikit fraktur tanpa mengubah bentuk dari gigi secara keseluruhan (Priyanka *et al*., 2015). Hal tersebut merupakan keuntungan enamel sebagai alat forensik, yaitu keutuhan yang masih terjaga, sedangkan penggunaan identifikasi DNA pada pulpa gigi tidak dapat dilakukan apabila gigi terbakar pada suhu 400°C selama dua menit (Imaizumi, 2015).

Kelemahan dari penggunaan enamel sebagai alat forensik adalah adanya perubahan warna dari permukaan enamel apabila terpapar suhu tinggi (Amin *et al*., 2017).

2.4. Sidik Gigi

Sidik gigi merupakan istilah untuk pola *enamel rod* pada permukaan gigi (Sha *et al.*, 2017). Sebuah studi yang mempelajari sidik gigi disebut *ameloglyphics* yang iambil dari kata "*amelo*" yang artinya enamel dan "*glyphic*" yang artinya ukiran (Manjunath *et al*., 2012). Sidik gigi memiliki keunikan yang dapat dilihat dari pola *enamel rod* pada individu satu dengan lainnya sepenuhnya berbeda (Dahal *et al*., 2014). Keunikan lainnya, menurut Manjunath *et al*. (2012), secara mikroskopis, pola *enamel rod* antar gigi pada individu yang sama juga memiliki perbedaan (Bharanidharan *et al.*, 2014). Dari keunikan tersebut, sidik gigi dapat digunakan dalam bidang forensik sebagai tambahan identifikasi individu (Gupta *et al.*, 2009). Sidik gigi berupa pola *enamel rod* memiliki bentuk yang beragam tergantung dengan teknik pengambilan yang digunakan dalam perekaman polanya. Jika menggunakan *cellophane tape technique*, maka didapatkan pola *enamel rod* yang berbeda. Pola yang terlihat melalui teknik ini berupa pola lurus, bergelombang, bercabang, berpotongan, menyebar, dan melingkar seperti yang pada Gambar 2.3 (Dahal *et al*., 2014).

Gambar 2.3 Pola *enamel rod* yang diperoleh (A) Bercabang, (B) Bergelombang, (C) Berpotongan, (D) Lurus, (E) Melingkar, (F) Menyebar

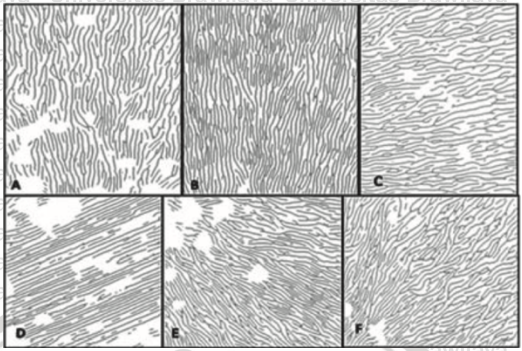

Sumber: Dahal et al., 2014

Dengan menggunakan *acetate film technique*, pola yang dihasilkan lebih detail. Hasil yang diperoleh dengan teknik ini berbagai macam sub-pola dari *enamel rod*, seperti lurus dan bergelombang dengan sub-pola yang beragam, misal lurus-bercabang, lurus-tidak bercabang, dan bergelombang-bercabang (Shirish dan Subrao, 2014).

Pengambilan sidik gigi dapat dilakukan sekali saja karena pola *enamel rod* pada gigi yang sudah erupsi tidak mengalami *remodeling* atau perombakan strukturnya, sehingga pola tidak berubah (Sha *et al.*, 2017). Berikut adalah beberapa teknik pengambilan sidik gigi:

a. Cellophane Tape Technique

Cellophane tape technique merupakan teknik pengambilan sidik gigi menggunakan selotip. Kelebihan dari teknik ini adalah proses persiapan perekamannya yang mudah dan cepat. Teknik ini menggunakan etsa asam ortofosfat 37% selama 70 detik yang kemudian selotip direkatkan pada permukaan gigi selama beberapa detik dan dilepas secara langsung (Dahal *et al.*, 2014). Setelah itu,

selotip diletakkan pada *slide* kaca dan diobservasi dibawah mikroskop cahaya (Deshmukh, 2015). Fotomikrograf diambil untuk dianalisis menggunakan analisis biometrik (Gambar 4) (Juneja *et al*., 2016).

Gambar 2.4 *Fotomikrograf tooth print* 2000x1500 pixel

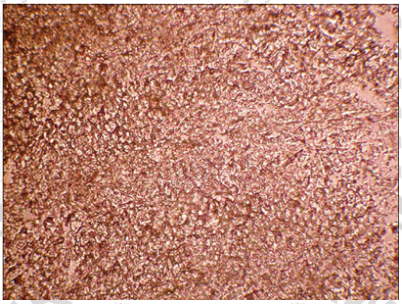

Sumber: Juneja *et al*., 2016

b. Acetate Film Technique

Acetate film technique adalah teknik pengambilan sidik gigi menggunakan film selulosa asetat (Shirish dan Subrao, 2014). Kelebihan teknik ini adalah dapat menghasilkan pola *enamel rod* dengan sub-pola yang lengkap dan tidak ada ruang kosong (Deshmukh, 2015). Tetapi, teknik ini lebih lama dalam persiapan perekaman polanya. Teknik ini menggunaka etsa asam ortofosfat 37% selama 20 detik yang kemudian film selulosa asetat diolesi aseton dan direkatkan pada permukaan gigi selama 20 menit, film selulosa asetat ini dilepas secara halus dan diobservasi dibawah mikroskop dengan fotomikrograf didapatkan pada perbesaran 10x (Gambar 2.5) (Shirish dan Subrao, 2014).

Gambar 2.5 *Fotomikrograf* dari film selulosa asetat

Sumber: Shirish dan Subrao, 2014

c. *Rubber-Base Impression Material Technique*

Teknik ini menggunakan *rubber-base impression material* yang dapat merekam detail kecil dan lebih akurat. Setelah pencetakan, material bagian permukaan dipisah dengan hati-hati dan ditempatkan pada *slide* kaca. Pengamatan dengan teknik ini memiliki kekurangan karena tidak dapat diobservasi di bawah mikroskop cahaya, harus menggunakan stereomikroskop (Deshmuh, 2015).

Dari beberapa cara pengambilan sidik gigi, analisis hasil fotomikrograf dari rekaman pola *enamel rod* menggunakan *Verifinger Standard SDK*. Pola dan sub-pola *enamel rod* dapat terbaca di perangkat lunak ini termasuk berbagai macam alur dari pola. Terdapat skor tertentu disebut skor *minutae* yang dapat digunakan untuk membandingkan berbagai macam pola dalam identifikasi (Manjunath *et al*., 2009).

Analisis biometrik adalah sebuah pengenalan pola, alur, dan titik dari sebuah gambar berpola secara otomatis yang dianalisis dari susunan algoritma menggunakan sebuah perangkat lunak (*software*) (Ramenzoni dan Line, 2006; Zhang, 2013). Pola inilah yang kemudian direkam menggunakan teknik replikasi dan dianalisis titik-titik dari setiap akhir garis-garisnya (Manjunath *et al.*, 2009). Pencocokan gambar pola berdasarkan skor *minutae* ditentukan oleh lokasi dan informasi karakteristik dari akhir *ridge* dan bifurkasi *ridge* dimana *ridge* itu berakhir atau berpisah (de Kock, 2016). Skor *minutae* didapatkan berdasarkan perhitungan titik-titik *ridge* secara algoritma yang dihitung otomatis menggunakan *Automatic Fingerprint Identification System* (AFIS) (Fang *et al.,* 2007). Skor *minutae* pada proses identifikasi gambar menunjukkan tingkat persamaan antara data pada *database* dengan data yang diperoleh dari penyidikan. Jika skor *minutae* yang dihasilkan lebih dari 100 bit, maka data di *database* dengan data yang diidentifikasi memiliki tingkat persamaan yang tinggi (Ramenzoni dan Line, 2006).

Di dalam pola *enamel rod* terdapat beberapa bentuk seperti garis putus-putus, garis akhir, garis yang sangat kecil, titik, ruang cekung, ruang kosong diantara dua garis yang dihitung sebagai *minutae*. Telah dibuktikan bahwa pengambilan sidik gigi menggunakan teknik film selulosa asetat dengan analisis biometrik menggunakan *Verifinger standard SDK* v.5.0 reliabel untuk analisis pola *enamel rod* (Manjunath *et al*., 2009).

BAB 3
KERANGKA KONSEP DAN HIPOTESIS

3.1. Kerangka Konsep

Gambar 3.1 Kerangka konsep penelitian

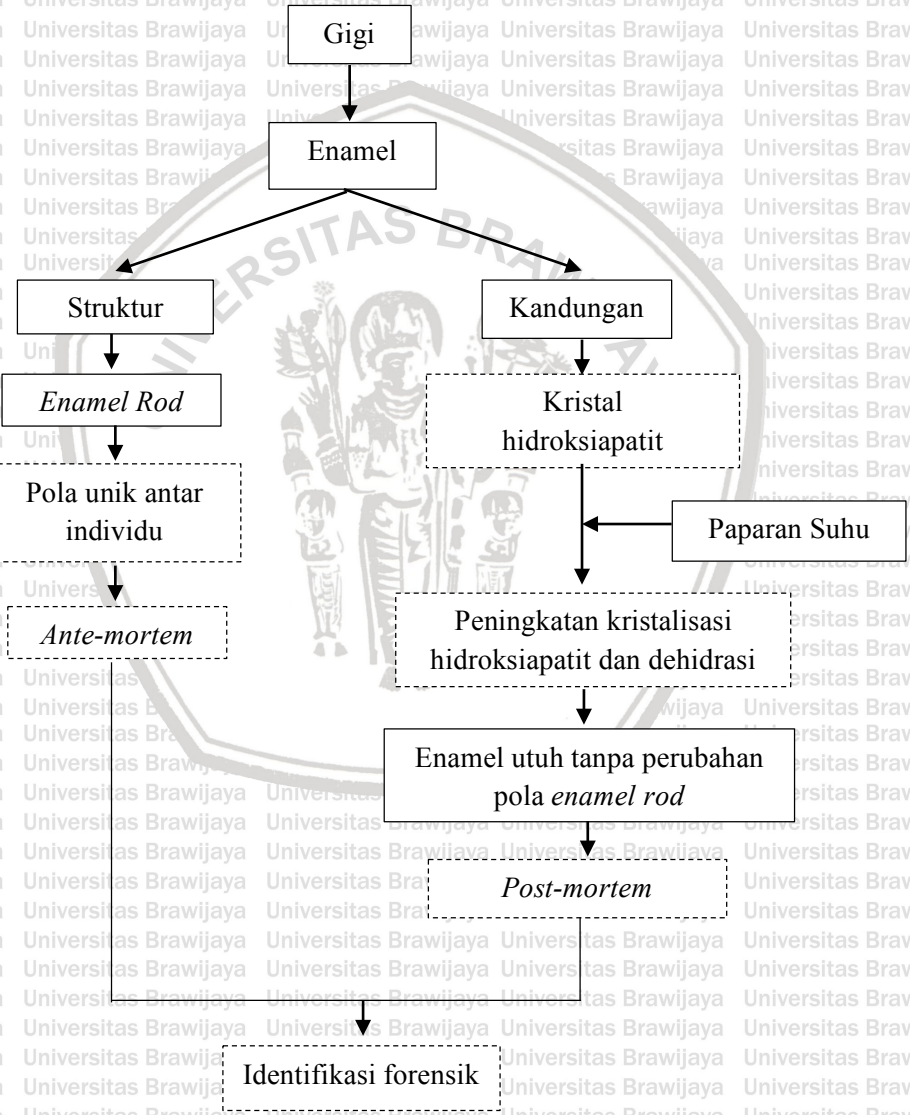

Bagian gigi yang terluar adalah enamel. Salah satu struktur yang terdapat di dalam enamel adalah *enamel rod* yang memiliki pola unik antar individu. Pola ini dapat dijadikan sebagai data *ante-mortem* identitas seseorang. Kandungan terbanyak enamel adalah kristal hidroksiapatit. Ketika kristal hidroksiapatit terkena paparan suhu tinggi, maka akan terjadi peningkatan kristalisasi hidroksiapatit pada enamel yang menyebabkan enamel tidak rusak sekaligus terjadi pengerutan akibat dehidrasi, sehingga pola *enamel rod* tidak berubah. Tidak rusaknya enamel, maka pola *enamel rod* masih sama dan dapat dikenali dan dapat dijadikan sebagai data *post-mortem*. Data *ante-mortem* dan *post-mortem* dapat dijadikan sebagai identifikasi forensik.

3.2. Hipotesis Penelitian

Hipotesis penelitian ini adalah tidak terdapat perbedaan antara pola *enamel rod* pada gigi sebelum dan sesudah dibakar. Berdasarkan hipotesis yang telah disebutkan diharapkan sebuah gigi masih dapat dikenali sebagai gigi yang sama setelah dibakar.

BAB 4
METODE PENELITIAN

4.1. Rancangan Penelitian

Metode penelitian yang digunakan adalah metode kuantitatif dengan desain penelitian *one group pretest-posttest design* untuk mengetahui ada atau tidaknya perbedaan pada pola *enamel rod* yang tidak terpapar dan terpapar suhu tinggi (Yusuf, 2014; Sugiyono, 2008).

4.2. Sampel

Sampel yang digunakan untuk penelitian ini adalah gigi premolar satu rahang atas yang diindikasikan pencabutan dalam perawatan ortodonti (Manjunath dan Sivapathasundharam, 2014; Cristopher *et al*., 2017). Gigi premolar satu rahang atas dipilih karena permukaan bukal mahkota yang cembung sehingga menunjukkan adanya perkembangan yang kuat dari lobus bukal tengah dan struktur lebih bertahan pada bukal premolar meskipun pada usia lanjut (Nelson, 2015; Dahal *et al*., 2014). Sampel ini diperoleh dari beberapa klinik, poli gigi, dan tempat praktek dokter gigi.

4.2.1. Teknik Pemilihan Sampel

Pemilihan sampel menggunakan teknik *simple random sampling*.

4.2.2. Kriteria Sampel

Kriteria inklusi dan eksklusi bertujuan untuk mendapatkan sampel yang homogen agar tidak terjadi bias pada penelitian.

Kriteria inklusi:

1. Gigi premolar satu rahang atas yang dicabut karena indikasi pencabutan untuk perawatan ortodonti (Manjunath dan Sivapathasundharam, 2014).
2. Gigi premolar satu rahang atas dengan mahkota yang normal (Manjunath *et al*., 2012)

Kriteria eksklusi (Shirish dan Subrao, 2014):

1. Gigi premolar satu rahang atas yang terdapat karies atau *decay*, fraktur, dan terdapat restorasi.
2. Gigi premolar satu rahang atas yang abrasi, atrisi, dan erosi.
3. Gigi premolar satu rahang atas yang mengalami enamel hipoplasia.

4.2.3. Besar Sampel

Oleh karena populasi besar atau tak hingga atau tidak diketahui secara pasti dan acak, maka diberlakukan Dalil Limit Pusat, yaitu besar sampel lebih dari sama dengan 30 (Walpole, 1995). Dalil ini menyatakan bahwa ukuran besar sampel sebanyak lebih dari sama dengan 30 sudah mendekati distribusi normal bagaimanapun bentuk populasinya (Walpole, 1995; Saefuddin dkk., 2009). Maka dari itu, mengikuti Dalil Limit Pusat, besar sampel yang digunakan pada penelitian ini sebanyak 30 buah gigi premolar satu rahang atas yang telah diekstraksi (Shirish dan Subrao, 2014; Manjunath dan Sivapathsundharam, 2014).

4.3. Variabel Penelitian

a. Variabel Bebas (*independent*)

Variabel bebas pada penelitian ini adalah api dengan suhu 680°C selama 15 menit.

b. Variabel Terikat (*dependent*)

Variabel terikat pada penelitian ini adalah pola *enamel rod* pada gigi premolar satu rahang atas.

4.4. Lokasi dan Waktu Penelitian

Pelaksanaan penelitian ini dilakukan di Laboratorium Biosains Universitas Brawijaya dan Laboratorium Pengecoran Logam Fakultas Teknik Universitas Brawijaya pada bulan Januari – Februari 2019.

4.5. Alat dan Bahan Penelitian

Alat:	Bahan:
1. *Chip blower*	1. Gigi P1 rahang atas
2. Pinset	2. *Handschoen*
3. Pulpen tinta permanen	3. Air suling
4. Mikroskop cahaya	4. Kapas
5. Kamera digital	5. Etsa *orthophosporic acid* 37%
6. Komputer	6. Aseton
7. *Verifinger SDK*	7. Selulosa asetat film
8. *Furnace*	8. *Cotton pellet*
9. Wadah porselen	9. Tip aplikator
10. *Stopwatch*	10. *Glass slide*

4.6. Definisi Operasional

Tabel 4.1 Definisi Operasional Penelitian

Jenis Variabel	Definisi	Indikator	Skala
Api dengan suhu 680°C (X)	Suhu yang sama pada saat kremasi dan ketika terjadi kebakaran rumah dan saat tubuh berada dalam posisi *pugilistic* dan suhu batas maksimum untuk tidak menjadi abu (Cooper, 2006).	Angka pada *muffle furnace*	Celcius
Pola *enamel rod* (Y)	Pola dari akhiran *enamel rod* yang dapat dikenali melalui titik-titik tertentu yang dipresentasikan secara biometrik otomatis (Dahal *et al*., 2014; Manjunath *et al*., 2009).	Skor *minutae*	Bit

4.7. Prosedur Penelitian

4.7.1 Perekaman Pola *Enamel Rod*

Sampel diberi tanda mulai dari nomor 1 sampai 30. Semua sampel, yaitu gigi premolar satu rahang atas, dipoles, dibersihkan dengan air suling, dan dikeringkan (Dahal *et al*., 2014). Kemudian, permukaan bukal gigi dibuat *outline* dengan ukuran 0,5 x 0,5 cm dengan pulpen tinta pada daerah yang datar (bagian sepertiga tengah dari oklusal) untuk menghindari kesalahan perekaman akibat kesalahan posisi penempatan film selulosa asetat (Manjunath *et al*., 2012; Manjunath *et al*., 2009). Dalam perekaman *enamel rod,* bagian sepertiga oklusal bukal dipilih untuk dianalisis. Bagian bukal sepertiga

oklusal dipilih sebagai bagian yang dianalisis karena area ini lebih resisten terhadap atrisi, abrasi, dan sebagainya (Deshmukh, 2015). Bagian sepertiga oklusal merupakan area yang tidak rentan terhadap perkembangan karies (Manjunath *et al.*, 2011).

Perekaman pola *enamel rod*, sebelum dibakar, dilakukan dengan mereplikasi pola *enamel rod* menggunakan film selulosa asetat. Teknik ini dapat menghasilkan pola *enamel rod* yang lengkap tanpa adanya ruangan kosong pada film selulosa asetat (Deshmukh, 2015). Sehingga diharapkan replika pola *enamel rod* yang terbentuk lebih akurat menggunakan teknik ini.

Pertama, mengoleskan etsa *orthophosporic acid* 37% menggunakan tip aplikator pada bagian enamel yang sudah diberi tanda tadi selama 20 detik, kemudian dibilas dengan air suling dan dikeringkan. Jenis dan konsentrasi etsa dan waktu pemaparan etsa harus diperhatikan agar konsistensi kedalaman permukaan gigi sama karena *enamel rod* merupakan sebuah jalur yang berbentuk gelombang yang dihasilkan oleh ameloblas dan berakhir pada permukaan gigi dengan arah dan tingkatan yang berbeda sehingga pola *enamel rod* berbeda setiap kedalamannya dari permukaan gigi (Bharanidharan, 2014; Shirish dan Subarao, 2014).

Setelah itu, potong selulosa asetat film, mengolesi setetes aseton pada permukaan sampel. Tujuan dari pengolesan aseton adalah untuk melarutkan film selulosa asetat agar dapat mencetak ketidakrataan dari permukaan enamel dengan baik (Shirish dan Subrao, 2014). Film selulosa asetat ditempelkan tanpa penekanan pada bagian enamel yang telah dietsa tadi selama 20 menit. Meratakan selulosa asetat film menggunakan *cotton pellet* yang dipegang

menggunakan pinset agar tidak ada sidik lainnya yang menempel pada film (Dahal *et al*., 2014). Setelah 20 menit, lepas film selulosa asetat dan diletakkan pada *glass slide* untuk diobservasi. Observasi dilakukan dibawah mikroskop cahaya Olympus BX-53 dengan pembesaran lensa objektif 40x dan lensa okuler 10x yang kemudian difoto menggunakan kamera digital tanpa pembesaran, sehingga didapatkan gambar dengan resolusi 72 ppi (*pixel per inch*). Hasil fotomikrograf diatur tingkat ketajaman gambarnya dan kualitas gambar menjadi 300 ppi agar sesuai dengan kriteria gambar untuk dilakukan analisis biometrik otomatis menggunakan *Verifinger SDK v.4.2*, yaitu minimal memiliki resolusi 250 ppi menggunakan *software Microsoft Office Picture* dan *Corel Photo Paint 9* untuk menghindari terjadinya bias, sehingga didapatkan bentuk fisik dari pola *enamel rod* (Deshmukh, 2015; Juneja *et al*., 2016; Manjunath, *et al.,* 2011; Ramenzoni dan Line, 2006).

4.7.2 Cara Pembacaan Skor *Minutae*

Perekaman pola *enamel rod* diamati menggunakan analisis biometrik. Penentuan pola identik pada *enamel rod* dengan analisis *minutae-based* menggunakan *software Verifinger* untuk mendapatkan skor *minutae.* Skor *minutae* didapatkan berdasarkan perhitungan titik-titik *ridge* secara algoritma yang dihitung otomatis menggunakan *Automatic Fingerprint Identification System* (AFIS) (Manjunath *et al*., 2011; de Kock, 2016; Fang *et al.,* 2007). Secara otomatis, *software* mengasilkan skor *minutae* perbandingannya. Apabila skor *minutae* yang dihasilkan lebih dari 100 bit, maka data di *database* dengan data

yang diidentifikasi memiliki tingkat persamaan yang tinggi (Ramenzoni dan Line, 2006).

Fotomikrograf yang diunggah pada *software Verifinger* memiliki resolusi 300 ppi. Fotomikrograf sampel sebelum dibakar (*pretest*), diunggah pada *software Verifinger* dengan opsi *enrollment,* kemudian pola *enamel rod* dianalisis biometrik secara otomatis dan menghasilkan skor *minutae. Enrollment* adalah kegiatan mengunggah data yang kemudian dianalisis secara biometrik dan menghasilkan skor *minutae* yang disimpan pada *database.* Setelah itu, mengunggah fotomikrograf sampel sesudah dibakar (*posttest*) pada *software* dengan opsi *identify full. Identify full* adalah proses pengenalan gambar baru yang diunggah dan diidentifikasi dengan mencocokkan karakteristik titik-titik pada gambar dengan data yang berada di *database* secara lengkap dan akurasi yang maksimal. Proses identifikasi secara otomatis menghasilkan skor *minutae* persamaannya yang menunjukkan karakteristik dari analisis pengenalan yang dilakukan (Neurotechnology, 2004; Neurotechnology, 2018).

4.7.3 Proses Pembakaran

Meletakkan seluruh sampel di atas sebuah wadah porselen tahan panas yang kemudian diletakkan di tungku redam (*muffle furnace*) dan diberi paparan suhu 680°C (Priyanka *et al*., 2015). Sampel dipanaskan pada suhu 680°C selama 15 menit (Prakash *et al*., 2014). Durasi dihitung menggunakan *stopwatch*.

4.7.4 Pengambilan Data

Data *pretest* dan *posttest* diambil dari skor *minutae* dari hasil pengenalan pola menggunakan *software Verifinger SDK* (Manjunath *et al*., 2009).

4.7.5 Analisis Data

1. Uji Normalitas

Uji normalitas dilakukan sebelum pengolahan data untuk uji hipotesis. Uji ini berfungsi untuk menentukan distribusi dari data tersebut parametrik atau non parametrik (Budiarto, 2015). Karena besar sampel yang digunakan adalah 30, yaitu kurang dari 50, maka dilakukan uji normalitas menggunakan Shapiro Wilk (Dahlan, 2008).

2. Uji Hipotesis

Berdasarkan tujuan penelitian ini adalah untuk mengetahui ada atau tidaknya perbedaan pada pola *enamel rod* antara sebelum dan sesudah dibakar pada suhu tinggi, maka uji hipotesis akan dilakukan menggunakan uji beda. Jenis uji yang digunakan tergantung pada jenis distribusi data sesuai hasil dari uji normalitas. Jika data berdistribusi normal maka menggunakan uji T berpasangan. Jika data tidak berdistribusi normal maka menggunakan uji Wilcoxon (Budiarto, 2015).

4.7.6 Alur Penelitian

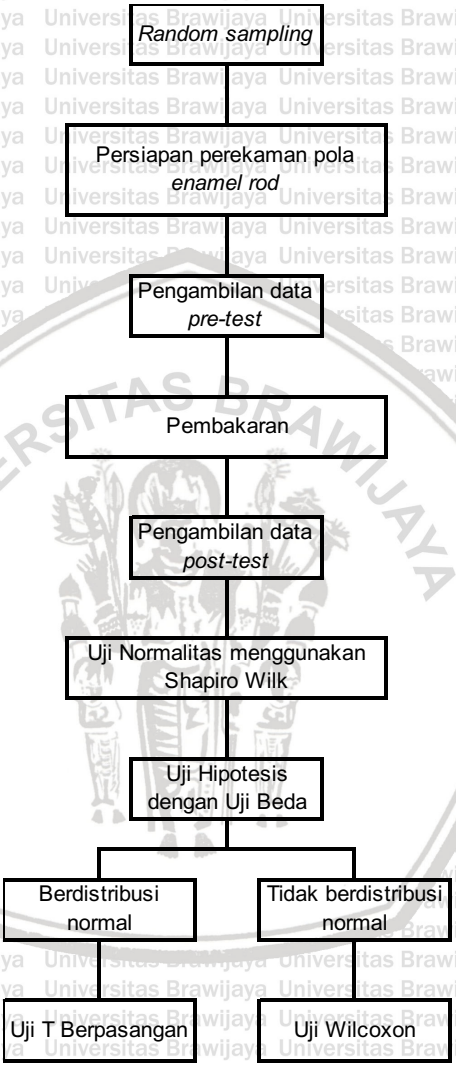

repository.ub.ac.id

UNIVERSITAS BRAWIJAYA

BAB 5
HASIL DAN PEMBAHASAN

5.1 Hasil

Perekaman pola *enamel rod* yang dilakukan pengambilan fotomikrograf menggunakan kamera digital menghasilkan gambar dengan resolusi 72 ppi (*pixel per inch*). Syarat gambar untuk analisis biometrik otomatis adalah minimal 250 ppi, sehingga kulaitas gambar harus diperbesar. Sesuai dengan penelitian sebelumnya, maka gambar diperbesar menjadi 300 ppi (Gambar 5.1).

Gambar 5.1 Perubahan Kualitas Gambar
(A) Fotomikrograf resolusi 72 ppi (B) Fotomikrograf resolusi 300 ppi

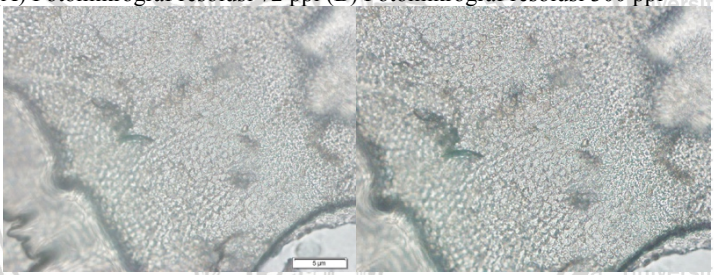

Setelah itu, fotomikrograf yang diunggah pada *software Verifinger* untuk analisis biometrik dari pola *enamel rod* secara otomatis menghasilkan skor *minutae* yang tertera pada laman *software* (Gambar 5.2).

Gambar 5.2 Analisis *biometric* otomatis dengan hasil skor *minutae*

Kemudian, selama proses pembakaran, di dalam *muffle furnace* terdengar suara benturan antara gigi dengan dinding *furnace* yang menjadi faktor gigi terkena tekanan dan fraktur. Dari hasil pembakaran, sampel nomor 04, 06, 13, 14, 19, 23, dan 25 (7 sampel) mengalami fraktur mahkota-akar menjadi beberapa bagian sehingga perlu penyusunan bagian-bagiannya terlebih dahulu dan selalu dipegang dengan hati-hati selama perekaman pola *enamel rod*nya. Dua puluh tiga sampel lainnya hanya mengalami fraktur akar dengan mahkota gigi masih utuh tetapi dalam keadaan rapuh atau terdapat fraktur mahkota menjadi dua bagian, tetapi semua sampel masih dapat dilakukan perekaman *posttest*.

Mayoritas sampel mengalami perubahan warna, yaitu akar gigi berubah menjadi warna hitam (arang) dan mahkota menjadi berwarna keperakan (keabuan mengkilat). Akibat dari pembakaran, setelah dilakukan perekaman pola *enamel rod posttest,* sampel gigi yang rapuh mengalami kehancuran menjadi beberapa bagian sehingga tidak bisa dilakukan pengulangan perekaman pola *enamel rod*.

Gambar 5.3 Hasil Pembakaran Sampel

Skor *minutae* dari hasil perekaman pola *enamel rod* sebelum perekaman diambil sebagai data *pretest* dan skor *minutae* perekaman

pola *enamel rod* setelah dibakar diambil sebagai data *posttest* (Lampiran 2).

Tabel 5.1 Analisis deskriptif hasil penelitian

Variabel	Jumlah (N)	Rata-rata (Z)	Std. Deviation
Pretest	30	3611,63	81,538
Posttest	30	3559,73	171,790
Selisih	30	51,9	204,378

Sumber: data diolah dengan SPSS (2019)

5.2 Analisis Data

5.2.1 Uji Normalitas Data

Dari hasil penelitian, uji normalitas menggunakan Shapiro-Wilk didapatkan nilai p=0,089 pada pretest, nilai p=0,063 pada posttest, dan nilai p=0,311 untuk selisih kedua data (Gambar 5.4).

Gambar 5.4 Hasil Uji Shapiro-wilk

Tests of Normality

	Kolmogorov-Smirnov[a]			Shapiro-Wilk		
	Statistic	df	Sig.	Statistic	df	Sig.
Pretest	.135	30	.171	.940	30	.089
Posttest	.168	30	.030	.934	30	.063
Selisih	.127	30	.200*	.960	30	.311

*. This is a lower bound of the true significance.

a. Lilliefors Significance Correction

Untuk melanjutkan uji hipotesis sampel berpasangan maka yang dilihat adalah normalitas dari selisih kedua data, sehingga dapat disimpulkan bahwa data berdistribusi normal (Lampiran 3). Dari hasil uji normalitas, uji hipotesis untuk uji beda bisa dilakukan menggunakan uji T berpasangan.

5.2.2 Uji T Berpasangan

Dari hasil uji T berpasangan yang dilakukan pada data hasil penelitian adalah p=0,175 (Gambar 5.5). Dapat disimpulkan bahwa Ho diterima, yaitu tidak ada perbedaan pola *enamel rod* antara sebelum dan sesudah dibakar (Lampiran 4).

Gambar 5.5 Hasil Uji T Berpasangan

Paired Samples Test

	Paired Differences					t	df	Sig. (2-tailed)
	Mean	Std. Deviation	Std. Error Mean	95% Confidence Interval of the Difference Lower	Upper			
Pretest - Posttest	51.900	204.379	37.314	-24.416	128.216	1.391	29	.175

5.3 Pembahasan

Gigi yang utuh memiliki mahkota dengan enamel sebagai struktur terluar dan akar yang dilapisi oleh sementum (Nelson, 2015). Struktur enamel pada mahkota gigi dikelilingi oleh matriks yang terdiri dari *crystal hydroxyapatite* (kalsium dan fosfor) sebanyak 96%, 1% kandungan jaringan organik, dan 3% air, sehingga dapat bertahan lebih lama pada suhu tinggi (Berkovitz, 2011; Prawestiningtyas dan Algozi, 2009; Tandaju dkk., 2017). Pada akar gigi, sementum mengandung matriks organik (kolagen tipe I), mineral (hidroksiapatit sekitar 45%), dan sedikit air (Neel *et al.,* 2016). Fairgrieve (2008) dan Fredericks *et al*. (2012) menyatakan bahwa pada gigi ada kristalisasi dari hidroksiapatit akibat terjadinya pengkerutan pada suhu tinggi (Imaizumi, 2015). Kristalisasi hidroksiapatit pada suhu tinggi menyebabkan ukuran kristal dalam enamel membesar dan semakin besar ukurannya semakin stabil hidroksiapatit yang terkandung, sehingga enamel gigi masih dapat bertahan (Amin *et al.,* 2017). Peningkatan kristalisasi hidroksiapatit terjadi bersamaan dengan

proses dehidrasi, sehingga ukuran diameter *enamel rod* tidak terdapat perubahan yang signifikan, begitu pula dengan polanya (Imaizumi, 2015; Juneja *et al.,* 2016).

Terlihat dari penelitian ini, hasil pembakaran menunjukkan mahkota tetap utuh sedangkan akar gigi mengalami perubahan bentuk menjadi arang dan fraktur. Hal ini sesuai dengan teori bahwa enamel (2-2,5 mm) lebih tebal daripada sementum (15-200 μm) sehingga mahkota lebih dapat bertahan daripada akar gigi (Amin *et al.,* 2017; Wadhwan, 2010). Dalam kehidupan nyata, akar gigi hanya terpapar panas di bagian CEJ (*Cemento Enamel Junction*) pada saat bencana kebakaran, sedangkan sisanya dilindungi oleh jaringan lunak dan tulang rahang (Amin *et al.,* 2017). Sesungguhnya, akar gigi tidak mengalami kerapuhan terlebih dahulu yang menyebabkan mahkota gigi terlepas dan hilang dari rongga mulut. Pemanasan menyebabkan pengkerutan ligamen periodontal dan tulang akibat dari dehidrasi dan hilangnya bahan organik di dalam tulang, sehingga gigi semakin menyatu dengan tulang rahang dan tidak terlepas (Aggrawal, 2016; Prawestiningtyas dan Algozi, 2009).

Gigi yang dibakar juga mengalami perubahan warna. Berdasarkan penelitian sebelumnya, gigi yang dibakar pada suhu antara 500-700°C mengalami perubahan warna enamel mahkota menjadi keabuan, sedangkan akar gigi berubah menjadi warna keabuan atau putih dan patah menjadi beberapa fragmen (Priyanka *et al*., 2015). Warna keabuan pada enamel disebabkan oleh karbonat yang muncul akibat karbonasi. Menurunnya translusensi akibat proses dehidrasi karena translusensi enamel terjadi akibat terdapatnya air di dalamnya. Hal ini yang memunculkan warna putih pada gigi yang

dibakar. Kalsium hidroksiapatit pada akar lebih sedikit dibandingkan dengan pada enamel, sehingga pada suhu 500-700°C mahkota gigi belum memunculkan warna putih, sedangkan akar gigi sudah berubah warna menjadi lebih putih (Amin *et al.,* 2017; Priyanka *et al.,* 2015).

Pada tahap perekaman pola *enamel rod,* gigi hasil pembakaran mengalami kerapuhan sehingga hanya dapat dilakukan sekali perekaman pada sampel *posttest.* Hal ini sesuai dengan teori, yaitu gigi yang dibakar pada suhu 600°C atau lebih mengalami kerapuhan (Prakash *et al.*, 2014). Kristalisasi hidroksiapatit sebagai komponen inorganik berperan menahan gaya mekanik dari panas mengakibatkan enamel rapuh dan mulai pecah berpisah dengan dentin di bawahnya (Amin *et al.,* 2017). Hal ini menjadi sebuah tantangan untuk peneliti dalam melakukan perekaman pola *enamel rod posttest* agar tidak terjadi kesalahan dan bias saat proses perekamannya.

Persamaan pola *enamel rod* diuji melalui analisis biometrik otomatis yang pada penelitian ini menggunakan *software Verifinger SDK v.4.2*. Meskipun sudah ada versi terbaru dari *software Verifinger,* tetapi tidak ada perbedaan dari cara analisis biometrik otomatis yang dilakukan. *Software* ini digunakan untuk pengambilan data *pretest* dan *posttest* berupa skor *minutae.* Dari skor *minutae* yang didapatkan, kemudian dilakukan uji beda sesuai hasil uji normalitas, parametrik atau non-parametrik. Hal ini berbeda dengan penentuan pola identik sidik jari. Sidik jari dikatakan identik apabila terdapat 12 atau lebih titik yang sama dari dua pola gambar, tetapi belum menjadi bukti identifikasi yang terbukti jika kurang dari 16 titik (Smith dan Bond, 2014).

Pada penelitian ini menunjukkan skor *minutae pretest* tidak ada yang sama satu dengan yang lainnya, hal ini sesuai teori bahwa masing-masing gigi memiliki pola *enamel rod* yang unik (Juneja *et al*., 2016). Keunikan ini merupakan sebuah alasan gigi bisa menjadi alat odontologi forensik untuk korban kebakaran. Berdasarkan dari penelitian ini menunjukkan bahwa gigi dapat bertahan pada suhu 680°C. Sebagai jaringan keras, gigi dapat bertahan dalam suhu tinggi pada saat proses kebakaran dibandingkan jaringan lunak di dalam rongga mulut (Juneja *et al.*, 2016).

Dari data skor *minutae pretest* dan *posttest* hasil penelitian ini, dilakukan uji statistik menggunakan uji T berpasangan. Berdasarkan hasil uji T berpasangan yang sudah dilakukan, didapatkan nilai signifikansi sebesar 0,175 dimana lebih besar dari 0,05 atau dapat disimpulkan bahwa Ho diterima. Didukung oleh penelitian Juneja *et al.* (2016) bahwa adanya tingkat kesaamaan pola *enamel rod* yang tinggi antara gigi sebelum dan sesudah terpapar suhu tinggi, hasil penelitian ini adalah tidak terdapat perbedaan yang siginifikan antara pola *enamel rod* pada gigi sebelum dan sesudah dibakar pada suhu 680°C selama 15 menit.

repository.ub.ac.id

BAB 6
KESIMPULAN DAN SARAN

6.1 Kesimpulan

Berdasarkan hasil penelitian yang telah dilakukan, dapat disimpulkan bahwa tidak ada perbedaan pola *enamel rod* yang signifikan pada gigi antara sebelum dan sesudah dibakar pada suhu 680°C selama 15 menit. Hal ini menunjukkan bahwa odontologi forensik dengan metode sidik gigi dapat digunakan sebagai alternatif identifikasi forensik pada korban kebakaran.

6.2 Saran

1. Perlu adanya penelitian lebih lanjut mengenai perbedaan pola *enamel rod* pada suhu yang berbeda antara kebakaran di ruang terbuka dan ruang tertutup.
2. Perlu adanya penelitian lebih lanjut mengenai perbedaan pola *enamel rod* pada kedalaman yang berbeda dari permukaan gigi akibat durasi aplikasi etsa asam.

DAFTAR PUSTAKA

Aggrawal, A. 2016. *Forensic Medicine and Toxicology For Homeopathy*. New Delhi: Avichal Publishing Company.

Amin, R., Shetty, P., Shetty, V. Reliability of Teeth for Identification after Exposure to varying Degrees of Temperature. *World Journal of Dentistry*, 2017, 8 (2): 96-103.

Auerkari, E. Recent Trends in Dental Forensic. *Indonesian Journal of Legal and Forensic Sciences*, 2008, 1 (1): 5-12.

Awad, A. I. and Baba, K. 2012. *Evaluation of a Fingerprint Identification Algorithm with SIFT Features*. Makalah disajikan dalam 2012 IIAI International Conference on Advanced Applied Informatics, Fukuoka, 2012.

Berkovitz B., Moxham B., Linden R., Sloan A. 2011. *E-book Master Dentistry Volume Three Oral Biology*. United Kingdom: Churcill Livingstone Elsevier.

Bharanidharan, R., Karthik, R., Rameshkumar, A., Rajashree, P., Rajkumar, K. Ameloglyphics: An adjunctive aid in individual identification. *SRM Journal of Research in Dental Sciences*, 2014, 5 (4): 264-268.

Budiarto, E. 2015. *Biostatistika Untuk Kedokteran dan Kesehatan Masyarakat*. Jakarta: EGC.

Budi, A.T. Peran restorasi gigi dalam proses identifikasi korban. *Jurnal PDGI*, 2014, 63 (2): 41-45.

BNPB. 2018. Data Informasi Bencana Indonesia. (Online). (http://dibi.bnpb.go.id/dibi/, diakses 11 Juli 2018).

BNPB. 2018. Data Informasi Bencana Indonesia. (Online). (http://bnpb.cloud/dibi/laporan4, diakses 11 Juli 2018).

Cavard, S., Alvarez, J.C., De Mazancourt, P. Forensic and police identification of "X" bodies. A 6-years French experience. *Forensic Science International*, 2011, 204 (1): 139-143.

Christopher, V., Murthy S., Ashwinirani, S.R., Prasad, K., Girish, S., Vinit, S.P. Can dead man tooth do tell tales? Tooth prints in forensic identificiation. *J Forensic Dent Sci*, 2017, 9 (1): 47.

Cooper, N.P. 2006. Burn Injury in Rutty G.N., (Ed). *Essentials of Autopsy Practice*. United Kingdom: Springer. p. 215-232.

Dahal, S., Boaz, K., Srikant, N., Agrawal, N.K. Ameloglyphics: A Novel Appraisal of the Enamel Structure in Identification of an individual. *Journal of Institute of Medicine*, 2014, 36 (3): 64-67.

Dahlan, M. Sopiyudin. 2008. *Statistik untuk Kedokteran dan Kesehatan; Seri Evidence Based Medicine 1 Edisi 3*. Jakarta: Salemba Medika.

Debnath, N., Gupta, R., Nongthombam, R.S., Chandran, P. Forensic odontology. *Journal of Medical Society*, 2016, 30 (1): 20-23.

Deshmukh, R.A. Need for Newer Techniques for Personal Identification. *J Forensic Res*, 2015, 6 (3): 1000284.

De Kock, A. J. 2016. *The study of similiarity score calculation methods for minutia-based fingerprint.* Tesis. Tidak diterbitkan, Faculty of Science Stellenbosch University: Stellenbosch, South Africa.

Fairgrieve, S.I. 2007. *The cremation process. In: Fairgrieve SI, ed. Forensic Cremation – Recovery and Analysis*. Boca Raton: CRC Press. p.37-60.

Fang G., Srihari S.N., Srinivasan, H., Phatak, P. Use of ridge points in partial fingerprint matching. *Proc. SPIE 6539, Biometric Tehcnology for Human Identification IV,* 2007, doi.org/10.1117/12.718941.

Fredericks, J.D., Bennett, P., Williams, A., Rigers K.D. FTIR spectroscopy: a new diagnostic tool to aid DNA analysis from heated bone. *Forensic Sci Int Genet*, 2012, 6: 375-380.

Gupta, N., Jadhav, K., Mujib, B.R.A., Amberkar, V.S. Is re-creation of human identity possible using tooth prints? An experimental study to aid in identification. *Forensic Science International*, 2009, 192 (1-3): 67-71.

Hand, A.R. and Frank, M.E. 2015. *Fundamentals of Oral Histology and Physiology*. Oxford: John Wiley & Sons, Inc.

Henky, dan Safitry, O. Identifikasi Korban bencana Massal: Praktik DVI Antara Teori dan Kenyataan. *Indonesian Journal of Legal and Forensic Sciences,* 2012, 2(1): 5-7.

Imaizumi, K. Forensic investigation of burnt human remains. *Research and Reports in Forensic Medical Science*, 2015, 5: 67-74.

Indriati, E. Peran Antropologi Forensik Dalam Identifikasi Korban Bencana Ledakan Bom di Dua Hotel di Jakarta. *Journal of Medicine,* 2014, 13(2): 148-157.

Interpol. 2014. *"INTERPOL Disaster Victim Identification Guide"*. DVI Guide: Interpol 2014 (Proposed Amendments: March 2014.

Jeschke, M.G., Kamloz L.P., Sjöberg F., Wolf S.E. 2012. *Handbook of Burns Volume 1: Acute Burns.* Wien: Springer.

Juneja, K., Juneja, S., Rakesh, N., Kantharaj, Y.D.B. Ameloglyphics: A possible forensic tool for person identification following high temperature and acid exposure. *Journal of Forensic Dental Sciences*, 2016, 8 (1): 28-31.

KBBI. *KBBI Daring*. (Online). (https://kbbi.kemdikbud.go.id/entri/kremasi, diakses 11 Februari 2018)

Krishan, K. Kanchan, T., Garg K.A. Dental Evidence in Forensic Identification – An Overvie, Methodology, and Present Status. *The Open Dentistry Journal*, 2015, 9: 250-256.

Larasati, A.W., Irianto, M.G., Bustomi, E.C. Peran Pemeriksaan Odontologi Forensik Dalam Mengidentifikasi Identitas Korban Bencana Masal. *Majority,* 2018, 7(3): 228-233.

Manjunath, K., Saraswathi T.R., Sriram G., Sivapathsundharam, B., Prochelvam S. Reliability of automated biometrics in the analysis of enamel rod end patterns. *Journal of Forensic Dental Sciences*, 2009, 1 (1): 32-36.

Manjunath, K., Sivapathsundharam, B., Saraswathi T.R. Efficacy of various materials in recording enamel rod endings on tooth surface for personal identification. *Journal of Forensic Dental Sciences*, 2011, 3 (2): 71-76.

Manjunath, K., Sivapathsundharam, B., Saraswathi T.R. Analysis of Enamel Rod End Patterns on Tooth Surface for Personal Identification – Ameloglyphics. *J Forensic Sci*, 2012, 57 (3): 789-793.

Manjunath, K. and Sivapathasundharam, B. Analysis of Enamel Rod End Pattern at Different Levels of Enamel and its Significance in Ameloglyphics. *J Forensic Res*, 2014, 5 (4): 1000235.

Monica, G.L., Siwu, J.F., Mallo, J.F. Identifikasi Personal dan Identifikasi Korban Bencana Massal di BLU RSUP Prof Fr. R.D Kandou Manado Periode Januari 2010-Desember 2012. *Jurnal Biomedik (JBM),* 2013, 5 (1): 119-126.

Neel, E.A., Aljabo, A., Strange, A., Ibrahim, S., Coathup, M., Young, A.M., Bozec, L., Mudera, V. Demineralization-remineralization dynamics in teeth and bone. *Int J Nanomedicine,* 2016, 11: 4743-4763.

Nelson, S.J., 2015. *Wheeler's dental anatomy, physiology, and occlusion*. Missouri: Elsevier Saunders.

Neurotechnology. 2004. *Verifinger 4.2 SDK*. Lithuania: Neurotechnology.

Neurotechnology. 2006. *Press Release: Verifinger 5.0 SDK for Biometric Fingerprint Recognition is Now Available, Includes Major Functionality Enhancements and Adds Support for Macintosh*. (Online). (https://192.96.218.119/press_release_verifinger_5_0.html, diakses 27 Januari 2019).

Neurotechnology. 2018. *Verifinger 10.0/Megamatcher 10.0 Algorithm Demo User's guide.* Lithuania: Neurotechnology.

Peranantham, S., Manigandan G., Shanmugam K. Forensic approach to a case of death due to burn injury: a case report. *Int J Res Med Sci,* 2014, 2(3): 1214-1216.

Pertiwi, K.R. 2014. *Penerapan Teknologi DNA dalam Identifikasi Forensik*. (Online). (https://journal.uny.ac.id/index.php/wuny/article/view/3518/pdf, diakses 6 Maret 2018).

Prakash, A.P., Reddy, S.D., Rao, M.T., Ramanand, O.V. Scroching effects of heat on extracted teeth – A forensic view. *J Forensic Dent Sci*, 2014, 6 (3): 186-190.

Prawestiningtyas, E. dan Algozi, A.M. Identifikasi Forensik Berdasarkan Pemeriksaan Primer dan Sekunder Sebagai Penentu Identitas Korban pada Dua Kasus Bencana Massal. *Jurnal Kedokteran Brawijaya*, 2009, 25 (2): 87-94.

Priyanka, S., Prasad, K., Raghavendra, B., Avinash, K., Arati, P. Teeth in Fire – Morphologic and Radiographic Alterations: An In Vitro Study. *J Forensic Res*, 2015, 6 (2): 1000277.

Rahpeyma, A., Khajehahmadi, S., Abdollahpour, S. Mandibular Symphyseal/Parasymphyseal Fracture with Incisor Tooth Loss: Preventing Lower Arch Constriction. *Craniomaxillofacial Trauma and Reconstruction*, 2016, 9 (1): 15-19.

Ramenzoni, L.L, and Line, S.R.P., Automated biometrics-based personal identification of the Hunter-Schreger bands of dental enamel. *Proc Biol Sci*, 2006, 273 (1590): 1155-1158.

Robinson, C., Kirkham, J., Shore, R. 2018. *Dental Enamel: Formation to Destruction*. New York: CRC Press.

Saefuddin, A., Notodiputro, K.A., Alamudi, A., Sadik, K. 2009. *Statistika Dasar*. Jakarta: Grasindo.

Santosa. 2018. *Statistika Hospitalitas: Edisi Revisi.* Yogyakarta: Deepublish.

Schimdt, C.W. and Symes S.A. 2015. *The Analysis of Burned Human Remains*. USA: Elsevier.

Sha, S.K., Rao, B.V., Rao, M.S., Kumari, K.V.H., Chinna, S.K., Sahu, D. Are Tooth Prints a Hard Tissue Equivalence of Finger Print in Mass Disaster: A Rationalized Review. *J Pharm Bioallied Sci*, 2017, 9 (1): 29-33.

Shirish, J.P. and Subrao, B.S. Study of Enamel Rod End Patterns Using Acetate Peel Technique and Automated Biometrics For Personal Identification. *Int J Dent Med Res*, 2014, 1 (4): 47-50.

Smith, L., and Bond, J. 2014. *Criminal Justice and Forensic Science: A Multidisclipinary Introduction.* London: Macmillan International Higher Education.

Specht, P.E. 2016. "The Effects Wild Fires Have On Skeletal Remains". *Graduated Student Theses, Dissertations, & Professional Papers*. 10907.

Sugiyono. 2008. *Metode Penelitian Pendidikan: (pendekatan kuantitatif, kualitatif dan R&D)*. Bandung: Alfabeta.

Tandaju, C.F., Siwu, J., Hutagalung, B.S.P. Gambaran pemeriksaan gigi untuk identifiksi korban meninggal di Bagian Kedokteran Forensik dan Medikolegal RSUP Prof. DR. R. D. Kandou Manado tahun 2010-2015. *Jurnal e-GiGi (eG)*, 2017, 5 (1): 96-99.

Wadhwan, V. 2010. *Practical Manual of Oral Pathology and Microbiology*. New Delhi. Jaypee Brothers Medical Publisher.

Walpole, R. E. 1995. *Pengantar Statistik Edisi ke-3*. Jakarta: PT Gramedia Pustaka Utama.

Wang, H. 2005. *Thermal Conductivity 27: Thermasl Expansion 15: Joint Conferences, October 26-29, 2003, Knoxville, Tennessee, USA*. USA: DEStech Publications Inc.

WHO. *Violence and Injury Prevention – Burns*. (Online). (http://www.who.int/violence_injury_prevention/other_injury/burns/en/, diakses 2 Februari 2018).

Yusuf, A.M. 2014. *Metode Penelitian: Kuantitatif, Kualitatif, dan Penelitian Gabungan*. Jakarta: Kencana.

Zhang, D. D. 2013. *Automated Biometrics: Technologies and Systems*. US: Springer Science & Business Media.