PENGARUH SUPLEMENTASI BAKTERI ASAM LAKTAT TERHADAP EKSPRESI *INTERLEUKIN-1*(IL-1) SERTA HISTOPATOLOGI ILEUM PADA TIKUS (*Rattus norvegicus*) YANG DIINDUKSI AFLATOKSIN B1

SKRIPSI

Oleh:
ADRIAN BAGUS PRAKOSO
125130100111057

PROGRAM STUDI KEDOKTERAN HEWAN
FAKULTAS KEDOKTERAN HEWAN
UNIVERSITAS BRAWIJAYA
MALANG
2019

repository.ub.ac.id
UNIVERSITAS BRAWIJAYA

repository.ub.ac.id

KATA PENGANTAR

Puji dan syukur saya panjatkan kepada Tuhan yang Maha Esa atas berkat dan anugerahNya penulis dapat menyelesaikan penelitian dan menyusun proposal penelitian dengan judul "**Pengaruh Suplementasi Bakteri AsamLaktat Terhadap Ekspresi *Interleukin-1* (IL-1) serta Histopatologi Ileum pada Tikus (*Rattus norvegicus*) yang DiinduksiAflatoksin B1**" sebagai tugas akhir/skripsi sebagai syarat kelulusan menjadi Sarjana Kedokteran Hewan.

Proposal ini disusun berdasarkan diskusi dengan berbagai pihak serta literatur yang penulis baca dari beberapa referensi.Ucapan terima kasih penulissampaikan kepada :

1. Prof. Dr. Ir. Chanif Mahdi, MS dan drh. Dahliatul Qosimah, M.Kes selaku dosen pembimbing yang telah menyisihkan waktunya untuk membimbing penulis pada saat penulisan proposal sampai selesai.
2. drh. Indah Amalia Amri, M.Si dan drh. Ajeng Erika PH, M.Siselaku dosen penguji atas segala ilmu, dukungan, serta saran dan masukan dalam penyempurnaan penulisan tugas akhir ini.
3. Prof. Dr. Aulanni'am, drh., DES selaku Dekan Fakultas Kedokteran Hewan Universitas Brawijaya Malang.
4. Keluarga tercinta yang selalu memberi kasih sayang, dorongan, dukungan dan doa untuk menyesaikan studi penulis serta perhatiannya akan kebutuhan penulis baik secara moril maupun materi.
5. Rekan seperjuangan Christophorus Algriawan Bayu Widjanarko, Maya Innaka Arhayu,Natasha Kartini Puspitasari, Nicho Pradana Putra, Aditya Setiawan,Jodi Satriawan, Sonya Budiarto, Rizqiza Andro Fahrian, Parasmitha Anggrian Siska, Dewi Febriana, Yanuriya Yalauntuk waktu dan inspirasi yang diberikan untuk penulis.

UNIVERSITAS BRAWIJAYA

6. Aan, Fascal, dan Wisnu sebagai teman kontrakan yang selalu memberikan dukungan secara moral dan materi.
7. Lindawati atas segala dukungan dan dorongan secara moril untuk segera menyelesaikan pendidikan ini.
8. Keluarga Tim Kontrol Pembinaan PROBINMABA FKH UB.
9. Keluarga besar Laboratorium Embriologi Veteriner dan Laboratorium Diagnosa Klinik Veteriner FKH UB.
10. Seluruh dosen dan civitas akademika yang telah membimbing, memberikan ilmu, dan mewadahi penulis selama menjalankan studi di Program Studi Kedokteran Hewan Universitas Brawijaya.
11. Seluruh kolegium Kedokteran Hewan Universitas Brawijaya, khususnya kepada teman-teman Cerolas, IMPROVE FKH UB, IMPROVEKertas,dan tim Futsal FKH UB

Penulis sadar bahwa proposal ini masih jauh dari sempurna. Penulis berharap proposal ini dapat bermanfaat khususnya bagi penulis dan umumnya bagi pembaca untuk itu saran yang membangun sangat penulis harapkan.

Penulis

repository.ub.ac.id
UNIVERSITAS BRAWIJAYA

Pengaruh Suplementasi Bakteri AsamLaktat Terhadap Ekspresi *Interleukin-1* (IL-1) serta Histopatologi Ileum pada Tikus (*Rattus norvegicus*) yang Diinduksi Aflatoksin B1

ABSTRAK

Aflatoksin B1 dikenal sebagai *mycotoxin* paling kuat dari berbagai jenis aflatoksin yang ada.Komponen Aflatoksin B1 dapat memicu sitokin pro inflamatori untuk mengaktifkan sel imun sehingga menyebabkan kerusakan organ pencernaan.Bakteri asam laktatmempunyai kemampuan mengikat aflatoksin B1, baik secara *in vitro* maupun *in vivo*. Penelitian ini bertujuan untuk mengetahui efek suplementasi *Lactobacillus bulgaricus* dalam menurunkan level ekspresi IL-1 serta histopatologi ileum tikus yang diinduksi aflatoksin B1. Penelitian ini bersifat eksperimental dengan desain *post test only control group* menggunakan Rancangan Acak Lengkap (RAL).Hewan model menggunakan tikus putih (*Rattus norvegicus*) *strain* Wistar jantan dengan umur 8 – 10 minggu dan berat badan 150 – 250 g yang dibagi dalam lima kelompok perlakuan. Perbedaan antara kelompok negatif dengan positif yaitu diberi 7,5 µg/200 g BB dalam 1 ml PBS secara peroral selama 21 hari, serta perlakuan 1, 2, dan 3 yang disuplementasi BAL dosis 1 ml dengan konsentrasi masing-masing $1x10^5$, $1x10^7$, dan $1x10^9$ CFU/mlsecara peroral selama 21 hari serta induksi AFB1 dengan dosis 7,5 µg/200 g BB dalam 1 ml PBS secara peroral mulai hari ke 8 – 28. Ekspresi IL-1 diukur secara kuantitatif menggunakan imunohistokimia serta dianalisis statistika dengan uji sidik ragam *One-Way ANOVA*, $\alpha = 5\%$. Sementara hasil pengamatan histopatologi ileum berdasarkan gambaran lapisan epitelial pada lamina propia yangdianalisa secara deskriptif. Hasil analisis statistik menunjukkan bahwa pemberian suplementasi bakteri asam laktat pada tikus putih yang diinduksi Aflatoksin B1 dengan konsentrasi $1x10^7$ CFU/ml memberikan pengaruh sangat nyata ($p<0.01$) dalam menghambat peningkatan IL-1 dan dapat menghambat kerusakan jaringan ileum.

Kata kunci: Aflatoksin B1, *Lactobacillus bulgaricus*, *Rattus norvegicus*, IL-1, Histopatologi ileum

repository.ub.ac.id
UNIVERSITAS BRAWIJAYA

Supplementation Effect of Lactic Acid Bacteriato Expression of *Interleukin-1* (IL-1) andIleum Histopathology ofRat (*Rattus norvegicus*) after Aflatoxin B1 Induction

ABSTRACT

Aflatoxin B1 had been known as the strongest mycotoxin within all aflatoxin species. Aflatoxin B1 attacks sitokin pro inflamtory to actived imunity cell could cause damage digestive system. Some researches had been done to prove the ability of *Lactobacillus bulgaricus*on prevent fungi growth and aflatoxin B1 binding on*in vitro*and*in vivo*. The aim of this research is to know the supplementation effect of lactic acid bacteria to reduce the expression of *Interleukin-1*(IL-1 and liver histopathologyof rat after AFB1 induction. This research is experimentaly with post test only control groupdesign use Completely Randomized Design.The research would usemale Winstar rat (*Rattus norvegicus*) with the age between 8 – 10 weeksand 150 – 250 gin weights which divided into five groups. Negative group, positive which would be given 7,5 µg/200 g BW in 1 ml PBS for 21 days, andgroup 1, 2, and 3 which would be given1 ml lactic acid bacteriawith each concentrations are $1x10^5$, $1x10^7$, and $1x10^9$ CFU/mlfor 21 daysand7,5 µg/200 g BB AFB1 induction in 1 ml PBS started from day 8 – 21. Expression of Interleukin-1 decreased would be quantitatively measured by imunohistocyhemical and statistically analized with One-Way ANOVA, $\alpha = 5\%$. The histopathology observation of epithelial damage in the lamina propia on ileum histopathology would be descriptively analized with microscope. The results of the analysis statistics show that the suplementasted lactic acid bacteria on mice white aflatoksin b1 induced by concentration of the 1x107 cfu/ml impact open ($p<0.01$) increase and hinder tissue damage the ileum

Key words: Aflatoxin B1, *Lactobacillus bulgaricus*, *Rattus norvegicus*, IL-1, Histopathology

repository.ub.ac.id
UNIVERSITAS BRAWIJAYA

BAB 1 PENDAHULUAN

1.1 Latar Belakang

Mycotoxin merupakan racun yang dihasilkan oleh jamur, diproduksi pada fase akhir pertumbuhan sel-sel jamur kapang (*mold*). Keberadaan *mycotoxin* dalam pakan yang telah terkontaminasi kapang adalah salah satu ancaman penting bagi kesehatan hewan. Aflatoksin merupakan *mycotoxin* yang diproduksi oleh spesies kapang dari genus *Aspergillus*, yaitu *Aspergillus flavus*, *Aspergillus parasiticus*, dan *Aspergillus nomius*. Jenis *mycotoxin* ini mengakibatkan penyakit aflatoksikosis yang memiliki prevalensi global tinggi, terutama karena aflatoksikosis dapat menyerang semua jenis hewan (Abdolamir *et al*, 2008 ; Boutrif, 2006 ; Cotty *et al*, 2006 ; Radostits, *et al*, 2000).

Aflatoksin B1 (AFB1) dikenal sebagai *mycotoxin* paling kuat dari berbagai jenis aflatoksin yang ada. Komponen AFB1akan dimetabolisme oleh hepar menghasilkan racun-racun turunan yang disebar secara sistemik ke seluruh tubuh, salah satunya menyebabkan inflamasi lamina propia pada organ ileum. Aflatoksin B1juga bereaksi negatif dengan protein sel, sehingga akan menghambat metabolisme lemak dan karbohidrat, serta AFB1 juga mampu menginduksi kerusakan pada DNA, mutasi, kanker, aborsi, cacat lahir, supresi sistem imun, dan reaksi fitotoksik. Aflatoksin tipe M1 dan M2 merupakan hasil metabolisme dari AFB1. Toksin-toksin ini disebut juga sebagai racun susu (*milk toxins*), disekresikan bersama susu hewan yang telah mengonsumsi pakan terkontaminasi AFB1 (Abdolamir *et al.*, 2008 ;Dhanasekaran*et al*, 2011 ; Dutton*et al*, 2012 ; Eaton *et al*, 2004 ; Elzupir, 2012).

Bakteri asam laktat adalah flora normal bagi saluran pencernaan. Sebagai flora normal, bakteri asam laktat mampu memproduksi senyawa antimikroba, sebagai antiinflamasi, meningkatkan fungsi *barrier* usus, immunomodulasi, dan berkompetisi dengan

repository.ub.ac.id
UNIVERSITAS BRAWIJAYA

bakteri patogen dalam hal penempelan pada saluran pencernaan (Bures*et al*, 2011). Beberapa penelitian lain yang pernah dilakukan juga telah membuktikan kemampuan BAL dalam menghambat pertumbuhan jamur serta mengikat Aflatoksin B1, baik secara *in vitro* maupun *in vivo*. Hamidi*et al* (2013), menyebutkan bahwa *Lactobacillus pentosus* dari feses manusia dan *Lactobacillus berevis* dari susu dapat mengikat serta mengeliminasi AFB1 hingga 17,4% dan 34,7%. Menurut Hernandez*et al* (2011), *L. reuteri* dapat berperan sebagai *barrier* intestine dengan mereduksi bioavailabilitas dari AFB1 yang tertelan. Penelitian lainnya oleh Fernandez*et al* (2011), menyebutkan bahwa BAL *Enterococcus faecium* mampu menghambat pertumbuhan jamur dan produksi AFB1.

Kapabilitas dalam menghambat produksi AFB1 memperbesar potensi BAL untuk digunakan sebagai antiracun pada hewan lewat kemampuannya mengikat AFB1. Bakteri asam laktat akan mencegah adsorbsi dan metabolisme AFB1 yang dapat menimbulkan efek hepatotoksik. Selain itu penggunaan BAL sebagai suplemen juga akan meningkatkan ketahanan terhadap penyakit infeksi terutama diare, menurunkan resiko *lactose intolerance*, dan meningkatkan sistem imunitas (Hamidi *et al*., 2013 ;Roberfroid, 2000). Berdasarkan latar belakang yang telah diuraikan, penelitian ini akan membuktikan pengaruh suplementasi BAL terhadap efek hepatotoksik AFB1 pada tikus (*Rattus norvegicus*) dengan melihat ekspresi *Interleukin-1* serta profil histopatologi ileum.

1.2 Rumusan Masalah

1. Apakah suplementasi bakteri asam laktat mempengaruhi ekpresi *Interleukin-1* (IL-1) pada tikus (*Rattus norvegicus*) yang diinduksi aflatoksin B1?
2. Apakah suplementasi bakteri asam laktat dapat mengurangi efek kerusakan pada gambaran histpatologi ileum tikus (*Rattus norvegicus*) yang diinduksi aflatoksin B1?

repository.ub.ac.id
UNIVERSITAS BRAWIJAYA

1.3 Batasan Masalah

Berdasarkan latar belakang yang telah diuraikan, maka penelitian ini dibatasi pada:

1. Hewan model yang digunakan dalam penelitian ini menggunakan tikus putih (*Rattusnorvegicus*) *strain* Wistar jantan dengan umur 8 – 10 minggu dan berat badan 150 – 250 g (Widyaastuti*et al*, 2011), yang diperoleh dari Laboratorium Biosains Universitas Brawijaya Malang. Penggunaan hewan model telah mendapat sertifikasi laik etik dari Komisi Etik Penelitian Universitas Brawijaya.
2. Bakteri asam laktat yang digunakan dalam penelitian ini menggunakan isolat BAL *Lactobacillus bulgaricus* yang diperoleh dari Laboratorium Mikrobiologi Fakultas Kedokteran Universitas Brawijaya. Dosis pemberian sebanyak satu mililiter dengan konsentrasi bertingkat $1x10^5$, $1x10^7$, dan $1x10^9$ CFU/ml, diberikan selama 21 hari berturut-turut secara peroral (Elham *et al*, 2004).
3. Aflatoksin B1 yang digunakan dalam penelitian ini menggunakan sampel sediaan vial berisi lima gram serbuk AFB1 yang didapat dari Cayman Chemical catalogue no. 11293 . Dosis pemberian7,5 µg/200 gberat badan hewan coba yang dilarutkan dalam satu mililiter *phosphat buffered saline* (PBS), diberikan secara peroral (Elham *et al*, 2004).
4. Ekspresi IL-1yang diamati dalam penelitian ini diukur dengan menggunakan pewarnaan imunohistokimia (Ramos-Vara, 2005).
5. Histopatologi ileum yang diamati dengan menggunakan pewarnaan *haematoxylin eosin* (HE),dan diamati dengan mikroskop cahaya.

repository.ub.ac.id
UNIVERSITAS BRAWIJAYA

1.4 Tujuan Penelitian

1. Mengetahui efek suplementasi bakteri asam laktat dalam ekpresi *Interleukin-1 (*IL-1) tikus (*Rattus norvegicus*) yang diinduksi aflatoksin B1.
2. Mengetahui pengaruh suplementasi bakteri asam laktat terhadap profil histopatologi ileum tikus (*Rattus norvegicus*) yang diinduksi aflatoksin B1.

1.5 Manfaat Penelitian

Manfaat yang dapat diperoleh dari penelitian ini adalah menjadi dasar informasi tentang potensi hepatoprotektif bakteri asam laktat terhadap aflatoksikosis serta meningkatkan pengembangan penelitian mengenai pemanfaatan bakteri asam laktat sebagai probiotik untuk pencegahan dan terapi pengobatan aflatoksikosis pada hewan.

repository.ub.ac.id
UNIVERSITAS BRAWIJAYA

repository.ub.ac.id

BAB 2 TINJAUAN PUSTAKA

1.1 Aflatoksin

2.1.1 Deskripsi

Aflatoksin adalah racun yang dihasilkan dari metabolisme jamur kapang, seperti *Aspergillus flavus* dan *Aspergillus parasiticus*.*Aspergillus flavus* hanya memproduksi Aflatoksin B dan terkadang memproduksi *mycotoxin cyclopiazonic acid* (CPA), sedangkan *A. parasiticus* memproduksi Aflatoksin B dan G, tapi tidak memproduksi CPA. Aflatoksin M1 adalah hasil metabolisme Aflatoksin B1 yang ada pada susu dari hewan yang tidak sengaja menelan Aflatoksin B1. Spesies *Aspergillus* lain yang mampu memproduksi Aflatoksin yaitu *A. nomius*, *A. pseudotamarii*, *A. bombycis*, *A. ochraceoroseus*, dan *A. australis*(IARC, 2002).

Terdapat empat jenis Aflatoksin yang paling dikenal dalam ilmu toksikologi, yaitu B1, B2, G1, dan G2. Dua jenis lain, M1 dan M2, merupakan hasil metabolisme dari jenis B1 dan B2 pada susu hewan maupun manusia. Sintesis Aflatoksin dipengaruhi oleh faktor fisik, kimia, dan biologi.Faktor fisik seperti temperatur dan kelembaban, faktor kimia seperti komposisi udara dan substrat alami, serta faktor biologi meliputi semua yang berhubungan dengan inang. Nutrisi seperti mineral (terutama Zinc), vitamin, asam lemak, asam amino, dan energidibutuhkan dalam sintesis Aflatoksin. Temperatur minimum bagi *A. flavus* dan *A. parasiticus* untuk memproduksi Aflatoksin adalah 12 – 41°C, dengan suhu optimum antara 25 – 32°C. Sintesis Aflatoksin pada bahan pakan meningkat pada temperatur di atas 27°C, dengan kelembaban lingkungan di atas 62%, dan kelembaban bahan pakan di atas 14% (Dhanasekaran *et al.*, 2011 ; Royes*et al*, 2002).

UNIVERSITAS BRAWIJAYA

2.1.2 Aflatoksin B1

Aflatoksin B1 (AFB1) adalah jenis *mycotoxin* paling kuat diantara jenis-jenis lainnya.*Mycotoxin* ini terutama diproduksi oleh *Aspergillus flavus* dan *Aspergillus parasiticus*. Aflatoksin B1 memiliki sifat hepatotoksik dan hepatokarsinogenik, dapat menyebabkan penyakit aflatoksikosis pada semua jenis hewan yang terpapar racun ini.Racun AFB1 juga dapat menyebabkan kerusakan pada DNA, mutasi, kanker, aborsi, cacat lahir, supresi sistem imun, dan reaksi fitotoksik. Aflatoksin B1 yang masuk ke dalam tubuh hewan melalui rute per oral akan dimetabolisme di hati. Hasil metabolismenya berupa jenis Aflatoksin lain, yaitu Aflatoksin M1, yang sering disebut dengan racun susu (*milk toxins*) karena disekresikan bersama dengan air susu hewan menyusui. Karakteristik AFB1 terdapat pada pendar warna biru ketika diamati dengan sinar ultraviolet, serta pada struktur kimianya (Gambar 2.1) (Dhanasekaran *et al.*, 2011 ; Dutton *et al.*, 2012 ; Eaton *et al*, 2004 ; Elzupir, 2012 ; Paulin *et al.*, 2011). Berikut ini merupakan struktur kimia dari Aflatoksin B1 (IARC, 2002):

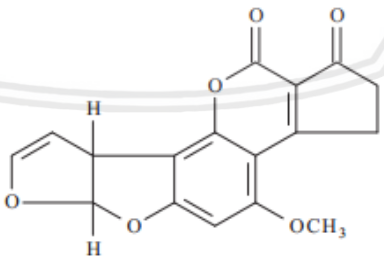

Gambar 2.1 Struktur kimia Aflatoksin B1 terdiri atas cincin bifuran yang tergabung pada inti *coumarin* dengan cincin pentana (IARC, 2002)

repository.ub.ac.id
UNIVERSITAS BRAWIJAYA

2.2 Aflatoksikosis

2.2.1 Deskripsi

Aflatoksikosis adalah penyakit disebabkan oleh konsumsi substansi atau makanan yang terkontaminasi Aflatoksin.Keracunan akibat Aflatoksin memiliki prevalensi yang tinggi terutama karna racun ini bersifat rentan untuk semua jenis hewan, terutama pada ruminansia dan babi. Biasanya hewan muda akan lebih sensitif terhadap Aflatoksin. Aflatoksikosis dapat menyebabkan gangguan akut maupun kronik pada tubuh. Konsumsi Aflatoksin dalam jumlah besar akan menyebabkan penyakit akut hingga kematian, konsumsinya yang rendah namun dilakukan dalam kurun waktu yang lama akan berakibat pada gangguan kesehatan, pertumbuhan, serta toksisitas embrio. Penyakit kronik akibat Aflatoksin juga mengarah pada kanker hati.Efek kronik Aflatoksin berasosiasi dengan supresi sistem imun, menyebabkan penurunan aktivitas sel T dan makrofag, yang dapat menyebabkan banyak terjadinya infeksi sekunder. Contoh lain manifestasi klinis dari Aflatoksin adalah gangguan *clotting* darah, jaundice atau icterus, penurunan jumlah serum protein esensial yang diproduksi oleh hati, gangguan pencernaan, kemandulan, gangguan pertumbuhan, dan anemia (Unneverh *et al*, 2013; Dhanasekaran *et al.*, 2011).

2.2.2 Patofisiologi

Aflatoksin B1 dapat masuk ke tubuh baik secara per oral, inhalasi, atau melalui mukosa atau kulit yang terluka, kemudian didistribusikan lewat aliran darah. Metabolisme dan mekanisme aksi AFB1 yang tertelan dimulai dari absorpsi pada saluran pencernaan. Penyerapannya pada dosis yang rendah saja sudah dapat menyebabkan aflatoksikosis. Setelah absorpsi, racun dimetabolisme di hati dengan enzim mikrosom menghasilkan jenis aflatoksin lain seperti AFM1, AFQ1, atau AFB2a (umum pada burung)(Dhanasekaran *et al.*, 2011).

repository.ub.ac.id
UNIVERSITAS BRAWIJAYA

Hati adalah target organ dari efek toksik dan karsinogenik AFB1. Aflatoksin B1 akan memicu hati melakukan kerja lebih keras untuk mendetoksifikasi racun, mensintesa protein, serta membentuk dan menyalurkan asam empedu sebagai reaksi terhadap racun. Meningkatnya asam empedu secara berlebihan menyebabkan terjadinya stres oksidatif, yaitu suatu keadaan di mana radikal bebas terbentuk secara berlebihan dan enzim antioksidan tubuh tidak bisa mengatasinya (Wresdiyati*et al.*, 2006). Stres oksidatif ini dapat menyebabkan terjadinya reaksi peroksidasi lipid membran dan sitosol yang mengakibatkan terjadinya serangkaian reduksi asam lemak sehingga merusak organisasi membran dan organela sel. Membran sel sangat penting bagi fungsi reseptor, terjadinya peroksidasi lipid membran akan mengakibatkan hilangnya fungsi sel secara total, dan jika ini berlanjut dapat menyebabkan kerusakan dan kematian sel-sel hati (Mahdi *et al.*, 2007). Aflatoksin B1 juga menghambat polimerase RNA dan sintesis protein. Akibat dari hambatan sintesis protein, AFB1 akan mereduksi resistensi hewan terhadap penyakit-penyakit mikrobial, contohnya pada unggas yang menjadi rentan terhadap penyakit infeksius. Efek lainnya adalah antikoagulan darah, karena AFB1 menghambat sintesis prothrombin dan mekanisme *clotting*. Aflatoksin B1 diekskresi melaui urin dan feses, juga melalui susu hewan menyusui, baik dalam bentuk asli atau sudah berubah akibat metabolisme di hati. Hasil metabolisme AFB1 yang paling berbahaya adalah AFM1 atau racun susu (Dhanasekaran *et al.*, 2011).

2.2.3 Respon Tubuh terhadap Toksin

Respon imunitas pada racun bertujuan menetralkan efek toksisitas dari suatu racun dan mengeliminasinya. Respon imun terhadap racun dalam tubuh umumnya diawali dengan rangsangan pada makrofag untuk memproduksi sitokin seperti *Tumor Necrotic*

repository.ub.ac.id
UNIVERSITAS BRAWIJAYA

Factor (TNF), IL-1, IL-6, dan IL-8. Proses ini akan memacu terjadinya reaksi peradangan yang menyebabkan kerusakan sel, hipotensi, aktivasi sistem koagulasi, gagal organ multipel, dan berakhir dengan kematian. Antibodi yang mengandung reseptor sitokin dan antagonisnya, berperan dalam menghilangkan sejumlah sitokin dalam sirkulasi dan mencegah sitokin berikatan pada sel target (Pribadi, 2006).

Antibodi yang beredar dalam sirkulasi akan menetralisasi molekul antifagositik dan toksin lainnya yang masuk, baik akibat bakteri maupun jamur. Mekanisme netralisasi sistem imun terhadap toksin terjadi melalui dua cara. Pertama, melalui kombinasi antibodi di dekat lokasi biologi aktif infeksi yaitu secara langsung menghambat reaksi toksin dengan sel target.Kedua, melalui kombinasi antibodi yang terletak jauh dari lokasi biologi aktif infeksi yaitu dengan mengubah konformasi alosterik toksin agar tidak dapat bereaksi dengan sel target. Dengan ikatan kompleks bersama antibodi, toksin tidak dapat berdifusi sehingga rawan terhadap fagositosis (Pribadi, 2006)

2.2.4 Gejala Klinis

Aflatoksin B1 menjadikan organ hati sebagai organ sasarannya dan memiliki sifathepatokarsinogenik, mutagenik, dan teratogenic. Aflatoksin dapat menyebabkan kanker hati pada manusia, hewan laboratorium, dan hewan ternak. Hewan yang mengalami aflatoksikosis melalui pakannya umumnya akan mengalami anoreksia, ikterus, depresi, keluar cairan dari hidung, gangguan saluran pencernaan, penurunan fungsi organ reproduksi, ascites atau hidrothoraks, penurunan bobot badan, peningkatan bobot organ hati, penurunan produksi, serta gangguan pertumbuhan. Aflatoksin B1 mampu menimbulkan efek imunosupresi dengan menghambat proses fagositosis *in vitro*, pemusnahan intrasel dan menurunkan kemampuan makrofag peritoneal untuk produksi

repository.ub.ac.id
UNIVERSITAS BRAWIJAYA

oksigen radikal pada tikus, selain itu AFB1 juga menghambat sintesis danmenurunkan kemampuan beberapa sitokin *pro-inflammatory*(Pribadi, 2006).

2.2.5 Diagnosa

Sejak struktur kimia dari Aflatoksin diidentifikasi, beberapa penelitian telah dilakukan untuk membuat struktur *biomarker* sebagai aplikasi diagnosa. Diagnosa melalui *biomarker* dapat diperiksa dari sampel urin atau ekskreta lainnya, dari hati, dan serum. Serum yang sering digunakan adalah serum aflatoksin-albumin karena waktu paruh albumin yang lama akan membantu diagnosa kasus aflatoksikosis kronik. Beberapa metode untuk memeriksa keberadaan Aflatoksin adalah prosedurELISA, imunosensor elektrokimia, *chromatography*, dan fluorescence (Calderon *et al.*, 2011 ; Paulin *et al.*, 2011).

Diagnosa dengan ELISA memiliki kekurangan karena biayanya yang mahal dan membutuhkan waktu yang lama. Imunosensor elektrokimia lebih efesien karena lebih mudah dan dapat digunakan walau jumlah substansi yang digunakan sangat sedikit. Teknik *chromatography* dengan bantuan *immunoaffinity column* (IAC), dilakukan menggunakan sampel darah, serum, plasma, urin, air susu, dan cairan eksudat tubuh lainnya. Alternatif lain untuk diagnosa Aflatoksin adalah dengan bantuan sinar ultraviolet dalam metode *fluorenscence*. Teknik ini memiliki sensitifitas yang sangat tinggi, apalagi jika dikombinasikan dengan teknik *High-Performance Liquid Chromatography* (HPLC). Nama jenis-jenis Aflatoksin diberikan sesuai dengan warna yang dipendarkan di bawah sinar ultraviolet. Aflatoksin B1 dan B2 memiliki pendar biru (*blue*) dan Aflatoksin G berpendar kehijauan (*green*) (Calderon *et al.*, 2011 ; Paulin *et al.*, 2011).

repository.ub.ac.id
UNIVERSITAS BRAWIJAYA

2.2.6 Pencegahan Aflatoksikosis

Sebagian besar kasus aflatoksikosis disebabkan oleh konsumsi makanan yang terkontaminasi jamur *Aspergillus* atau aflatoksin.Metode netralisir aflatoksin pada bahan pakan yang umum digunakan adalah metode *thermal*, metode kimia, dan metode mikrobial. Metode *thermal* dapat mengeliminasi keberadaan aflatoksin pada bahan pakan melalui penggunaan temperatur yang tinggi, namun metode ini tidak diaplikasikan karena temperatur tinggi akan menyebabkan perubahan tampilan, rasa, dan kualitas pakan. Metode kimia dilakukan dengan penggunaan komponen kimia seperti derivat *chlorine*, seperti *sodium hypochloride*, atau larutan pemutih.Metode ini tidak dapat digunakan karena meninggalkan residu yang memiliki efek destruktif dan toksik. Metode terbaik untuk mereduksi keberadaan aflatoksin pada pakan hewan adalah dengan menggunakan bakteri nonpatogenik seperti bakteri asam laktat (BAL), contohnya BAL dari genus *Lactobacillus* dan *Enterococcus*(Abdolamir *et al.*, 2008; Boutrif, 2006; Farber *et al.*, 2000; Fernandez *et al.*, 2011).

Metode kontrol aflatoksikosis umumnya bersifar propilaktik.Upaya pencegahan, yaitu dengan mengurangi paparan AFB1 pada bahan pakan. Upaya seperti penanaman tanaman resisten hama juga dilakukan dengan tujuan akan mengurangi tingkat pertumbuhan jamur kapang. Selain itu metode penyimpanan bahan pakan juga diperhatikan. Upaya pencegahan lain dengan cara memodulasi proses detoksifikasi AFB1 yang tertelan sehingga efek dapat ditekan, misalnya dengan penggunaan probiotik (Groopman *et al.*, 2008). Penelitian mengenai pembuatan vaksin AFB1telah dimulai oleh Wilkinson*et al.* (2003). Penelitian yang telah dilakukan tersebut memberikan hasil bahwaIgG serum anti-AFB1 dihasilkan dengan kadar yang signifikan oleh hewan coba

repository.ub.ac.id
UNIVERSITAS BRAWIJAYA

yang divaksin, hanya saja penelitian ini belum memperlihatkan reaksi terhadap uji tantang terhadap AFB1.

2.2.7 Pengobatan Aflatoksikosis

Metode pengobatan terhadap racun secara umum dilakukan dengan pemberian antidot (anti-racun).Antidot bekerja dengan beberapa mekanisme berbeda, tergantung pada jenisnya. Antidot dapat menghentikan patomekanisme racun dengan cara membentuk kompleks inert, percepatan detoksifikasi racun, kompetisi atau blokade reseptor esensial, mempercepat pengeluaran racun, mengabsorpsi racun, menghambat absorpsi racun, merangsang muntah, inaktivasi, serta mengendapkan racun(Bennett *et al.*, 2007). Hingga saat ini, obat untuk aflatoksikosis belum ditemukan secara pasti.Hampir tidak ada penanganan yang tepat bagi aflatoksikosis, kecuali untuk terapi suportif seperti nutrisi dan hidrasi.Beberapa metode manajemen mikotoksikosis telah dideskripsikan, contohnya penelitian bahwa beberapa galur *Lactobacillus* dapat berikatan secara efektif dengan mikotoksin. Penggunaan probiotik juga dapat mengurangi absorpsi AFB1 di saluran pencernaan sehingga dapat menekan efek negatif (Paulin *et al.*, 2011).Sedangkanmenurut Karakilcik *et al.* (2004), pemberian vitamin A, C, E, selenium, gluthation, dan antioksidan dapat mencegah kerusakan yang lebih parah pada organ hati akibat aktivitas AFB1. Pemberian antibiotika dapat digunakan secara tidak langsung bagi ternak yang menderita aflatoksikosis.Antibiotika yang memiliki jangkauan luas dapatdigunakan untuk mencegah infeksi sekunder.

repository.ub.ac.id
UNIVERSITAS BRAWIJAYA

2.3 Bakteri Asam Laktat

2.3.1 Deskripsi

Bakteri asam laktat didefinisikan sebagai kelompok bakteri yang menghasilkan asam laktat, baik sebagai produk utama metabolisme atau hanya produk sampingan.Bakteri asam laktat adalah salah satu jenis bakteri yang memiliki banyak manfaat bagi kehidupan manusia dan hewan.Salah satu kegunaan utamanya adalah menjadi flora normal bagi saluran pencernaan.Sebagai flora normal, bakteri asam laktat mampu memproduksi senyawa antimikroba, sebagai antiinflamasi, meningkatkan fungsi *barrier* usus, immunomodulasi, dan berkompetisi dengan bakteri patogen dalam hal penempelan pada saluran pencernaan (Bures *et al*., 2011).Ciri-ciri BAL adalah bakteri gram positif berbentuk batang atau *coccus*, tidak membentuk spora, dan tidak bersifat patogen (Surono, 2004). Gambaran mikrobiologis bakteri asam laktat ditunjukan pada **Gambar 2.2** (Fugelsang *and* Edwards, 2007):

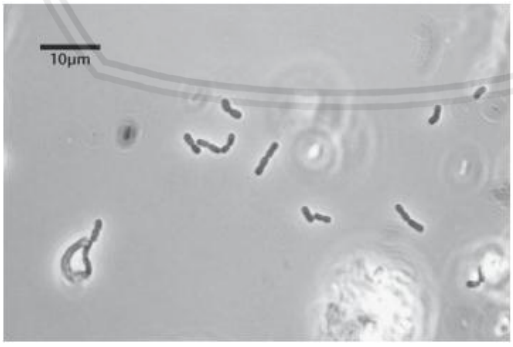

Gambar2.2 Bakteri asam laktat genus *Lactobacillus*(1000x) berbentuk batang (Fugelsang *and* Edwards, 2007)

repository.ub.ac.id
UNIVERSITAS BRAWIJAYA

Bakteri asam laktat banyak ditemukan pada produk pangan olahan seperti daging dan susu yang difermentasi, juga pada pencernaan manusia dan hewan (Pelinescu*et al.*, 2011). Bakteri asam laktat dapat digunakan sebagai probiotik apabila bakteri tersebut merupakan penghuni tetap saluran pencernaan, tahan terhadap asam dan empedu, mampu tumbuh dengan cepat dan memproduksi asam, memproduksi bakteriosin (zat antimikroba), serta mampu menempel pada epitel usus (Harimurti *et al.*, 2005).

2.3.2 Interaksi BAL dengan Aflatoksin B1

Hamidi *et al.* (2011) menjelaskan aktivitas BAL dalam mengikat AFB1 secara *in vitro* dalam penelitiannya menggunakan *L. pentosus* dan *L. berevis*.Pada penelitian itu dijelaskan bahwa BAL tersebut mampu mengikat AFB1 hingga 17.4% dan 34.7%. Pada proses itu, tidak ada produk yang dihasilkan dari pengeliminasian AFB1 sebagaimana dideteksi dengan metode HPLC menggunakan sampel supernatan ataupun ekstrak methanol bakteri. Kedua jenis bakteri yang digunakan memiliki kemampuan berikatan dengan AFB1. Hal ini mengindikasikan bahwa proses eliminasi AFB1 oleh BAL tidak terjadi melalui metabolisme yang dilakukan bakteri tetapi terjadi melalui mekanisme *binding* komponen asam terichoic pada permukaan dinding sel bakteri. Berdasarkan fakta tersebut dapat diketahui bahwa kondisi bakteri yang hidup ataupun mati tidak akan berpengaruh pada proses isolasi AFB1 (Hernandez *et al.*, 2010 ; Hernandez *et al.*, 2009 ; Kankaapaa *et al.*, 2007).

2.4 Tikus (Rattus norvegicus)

Tikus putih (*Rattus norvegicus*) termasuk dalam hewan mamalia yang memiliki ciri-ciri bertubuh panjang, kepala sempit, dan berekor panjang.Telinga tikus ini tebal dan pendek dengan rambut halus dan mata nya berwarna merah (Gambar 2.3). Bobot badan tikus jantan

pada umur 12 minggu mencapai 240 g sedangkan betinanya mencapai 200 g. Tikus memiliki lama hidup berkisar antara 4 – 5 tahun dengan berat badan jantan rata-rata 267 – 500 g dan betina rata-rata 225 – 325 g. Tikus putih memiliki kebutuhan pakan sebesar 10% dari berat badan dan kebutuhan minum sebesar 15 – 30 ml perhari (Sirois, 2005).

Gambar 2.3 Tikus putih (*Rattus* norvegicus) *strain*Wistar(Suckow *et al.*, 2006)

Klasifikasi tikus putih (*Rattus norvegicus*) menurut Suckow*et al*. (2006):

Kingdom	: Animalia
Filum	: Chordata
Kelas	: Mamalia
Ordo	: Rodentia
Subordo	: Sciugrognathi
Famili	: Muridae
Sub-Famili	: Murinae
Genus	: Rattus
Spesies	: *Rattus norvegicus*
Galur/*Strain*	: Wistar, Sprague Dawley

Tikus putih telah banyak digunakan sebagai hewan model aflatoksikosis dan suplementasi BAL, misalnya dalam penelitian yang dilakukan Hernandez *et al.* (2011),

tentang efek suplementasi *L. reuteri* secara oral dalam mereduksi absorpsi Aflatoksin B1 di usus tikus, dan penelitian yang dilakukan oleh Widyaastuti *et al.* (2012) tentang pengaruh suplementasi BAL terhadap tikus yang diinduksi Indometasine.

2.5 Interleukin-1

Sitokin merupakan protein sistem imun yang mengatur komunikasi antar sel sebagai respon terhadap antigen dan berperan dalam mediator inflamasi.Sekresi sitokin terjadi cepat, hanya sebentar dan kerjanya sering pleiotropik (satu sitokin bekerja terhadap berbagai jenis sel yang menimbulkan berbagai efek).Sitokin dapat bersifat autokrin (berefek pada sel yang menghasilkannya) maupun parakrin (bekerja pada sel yang berdekatan).Sitokin aktif dalam kadar rendah (10^{-10}-10^{-15} mol/L). Sitokin tersebut mempengaruhi peradangan dan imunitas melalui pengaturan pertumbuhan, mobilitas dan diferensiasi lekosit dan sel-sel jenis lain. Sitokin bekerja dengan cara berikatan dengan reseptor spesifik pada membran sel, memulai kaskade yang menyebabkan induksi dan peningkatan berbagai respon imun. Sitokin hampir tidak pernah diproduksi atau bekerja sendirian, tetapi selalu dalam suatu jaringan kerja yang kompleks.Sitokin adalah berbagai interleukin (IL-1, IL-2, dan seterusnya), interferon (IFN α, β, dan γ), faktor nekrosis tumor (*tumour necrosis factor*/TNF), faktor perangsang koloni (*colony stimulating factor*, CSF), faktor pertumbuhan (*growth factor*) dan khemokin (sitokin khemotaktik). Hampir semua proses peradangan mengakibatkan aktivasi makrofag jaringan dan infiltrasi monosit darah. Aktivasi menyebabkan banyak perubahan-perubahan dalam sel, di antaranya adalah produksi TNF, IL-1 dan IL-6, serta sitokin-sitokin yang meyebabkan efek multipel pada hospes. Efek-efek ini meliputi (1) induksi demam, (2) respon fase akut, yang disertai lekositosis dan produksi protein fase akut, seperti CSF dan (3) diferensiasi atau aktivasi dari sel T, sel B dan makrofag (Baratawidjaja, 2006).

repository.ub.ac.id
UNIVERSITAS BRAWIJAYA

Interleukin-1 (IL-1) adalah hasil dari gen-gen berbeda yang menyandikan protein-protein nonhomolog dan mengikat reseptor-reseptor berbeda.IL- 1 dapat menginduksi biosintesis mereka sendiri, serta sitokin lainnya seperti TNF dan IL-6, yang bekerja secara sinergistik.Misalnya IL-1 dan IL-6 bersinergi dalam induksi dari aktivasi sel T. Banyak efek dari IL-1, TNF, dan IL-6 yang memungkinkan hospes kebal terhadap suatu patogen. Demam dapat meningkatkan respon imun terhadap suatu patogen, sebab respon tertentu meningkat pada temperatur sekitar 2º C di atas normal, seperti pengaktifan IL-1 dari limfosit dan respon antibodi. Aktivasi dari sel T, sel B, dan makrofag oleh TNF, IL-1 atau IL-6 dapat meningkatkan sel T spesifik dan respon antibodi terhadap patogen dan mempercepat pelenyapan patogen yang dicerna oleh makrofag.

2.6 Histologi Usus Halus (Ileum)

Usus halus merupakan bagian dari saluran pencernaan yang terletak di antara lambung dan usus besar, terbagi menjadi tiga bagian yaitu duodenum, jejunum, dan ileum.Ileum merupakan bagian akhir dari usus halus, bentuk vilinya seperti ibu jaridengan jumlah kelenjar liberkum yang sedikit.Usus halus memiliki struktur utama yang meliputi membran mukosa, subukosa, jaringan limfatik, serosa, dan lapisan muskuler.Ujung batas antara ileum dan jejunum tidak jelas, namun ileum terletak di sebelah kanan bawah berhubungan dengan sekum dengan perantaraan lubang orifisium ileosekalis yang diperkuat sfingter dan katup valvula ceicalis (valvula bauchini) yang berfungsi mencegah cairan dalam kolon agar tidak masuk lagi ke dalam ileum.Pada bagian mukosa usus halus yaitu ileum terbentuk bagian khusus yaitu vili-vili, dan kripta-kripta usus seperti yang terlihat pada **Gambar 2.4**(Guyton, 2006).

repository.ub.ac.id
UNIVERSITAS BRAWIJAYA

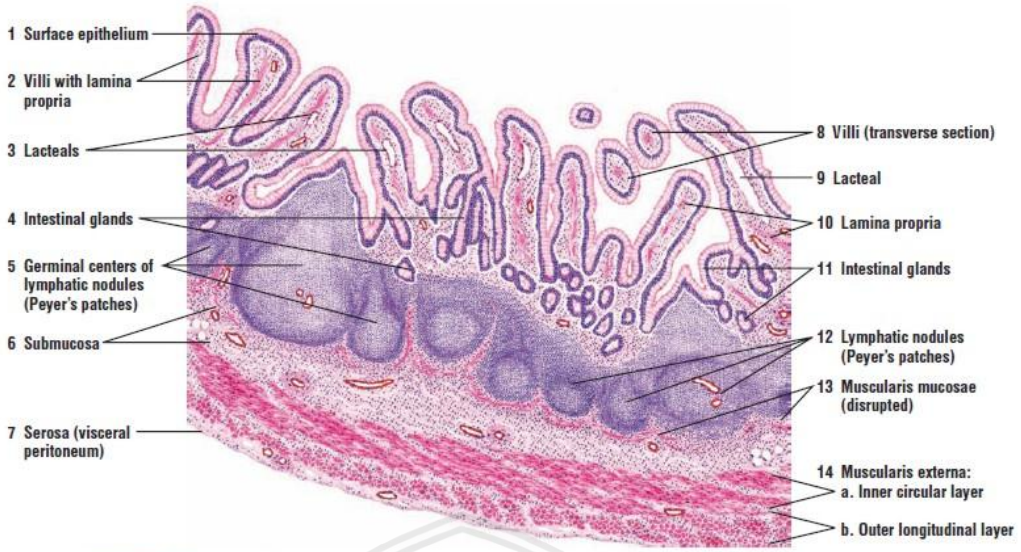

FIGURE 13.6 ■ Small intestine: ileum with lymphatic nodules (Peyer's patches) (transverse section). Stain: hematoxylin and eosin. Low magnification.

Gambar 2.4 Histologi usus halus (Ileum) (Guyton, 2006)

Struktur vili yang berupa tonjolan berbentuk jari digunakan untuk memperluas permukaan.Pada permukaan epitel viliterdapat mikrovili yang dapat meningkatkan efisiensi penyerapan nutrisi.Pada usus halus juga terdapat sel goblet yang menghasilkan mukus sebagai pelindung mukosa usus.Sel goblet adalah kumpulan sel epitel glandular dan kolumnar.Sel-sel ini memiliki struktur retikulum endoplasma yang kasar, mitokondria, inti dan organel sel lainnya ditemukan di bagian sel basal.Fungsi sel-sel ini adalah untuk mengeluarkan musin (Junqueira, 2007).

Membran mukosa adalah lingkungan yang unik dimana banyak spesies mikroorganisme yang berbeda dapat hidup dan berekspresi. Terdapat 10^{14} mikroorganisme dari 200 spesies, 40-50 genus hidup pada permukaan tersebut dan 99% dari populasi mikroorganisme pada membran mukosa terjadi di bagian distal usus halus dan di bagian proksimal kolon. Permukaan mukosa dilindungi oleh banyak mekanisme pertahanan dengan memproduksi imunoglobulin A (IgA), mukus dan kriptoprotektif peptida.Mikroorganisme usus berperan dalam aktivitas metabolik yang mampu menyimpan energi dan nutrisi yang

dibutuhkan oleh epitel usus, serta menjadi kompetitor mikroorganisme yang merugikan.Mikroorganisme normal yang ada di saluran pencernaan dapat mencegah pertumbuhan berlebihan dari mikroorganisme patogen dalam saluran pencernaan.*Lactobacillus* dan *Bifidobacterium* secara umum merupakan mikroorganisme nonpatogen yang secara alami ada di dalam usus (Ahmed *et al.* 2010).

repository.ub.ac.id
UNIVERSITAS BRAWIJAYA

BAB 3 KERANGKA KONSEP DAN HIPOTESIS PENELITIAN

3.1 Kerangka Teori dan Konsep

3.1.1 Kerangka Teori

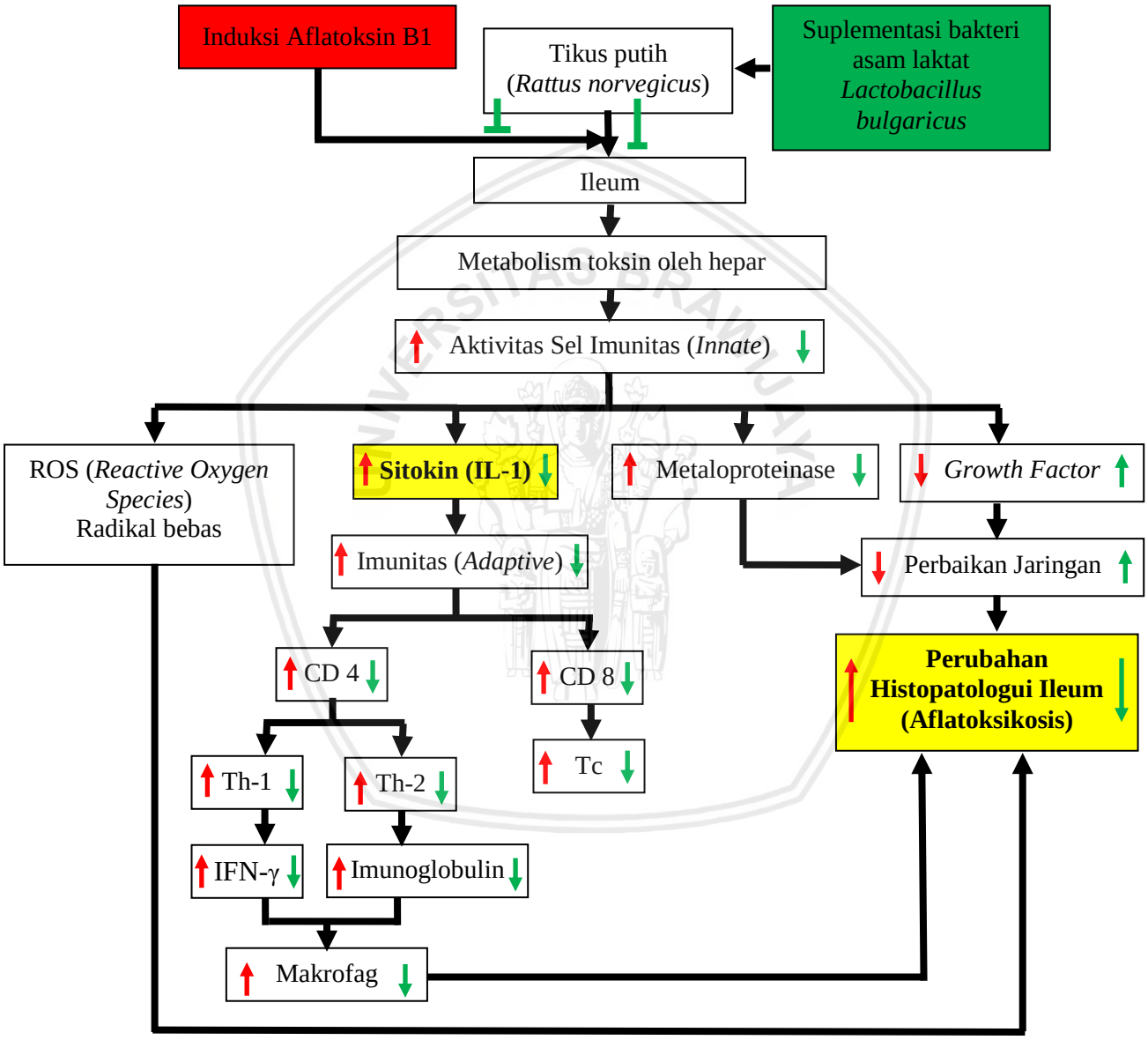

Keterangan:

: Patomekanisme	: Peningkatan	: Variabel terikat
: Menghambat	: Penurunan	: Terapi
: Hewan coba	: Paparan	

repository.ub.ac.id
UNIVERSITAS BRAWIJAYA

3.1.2 Kerangka Konsep

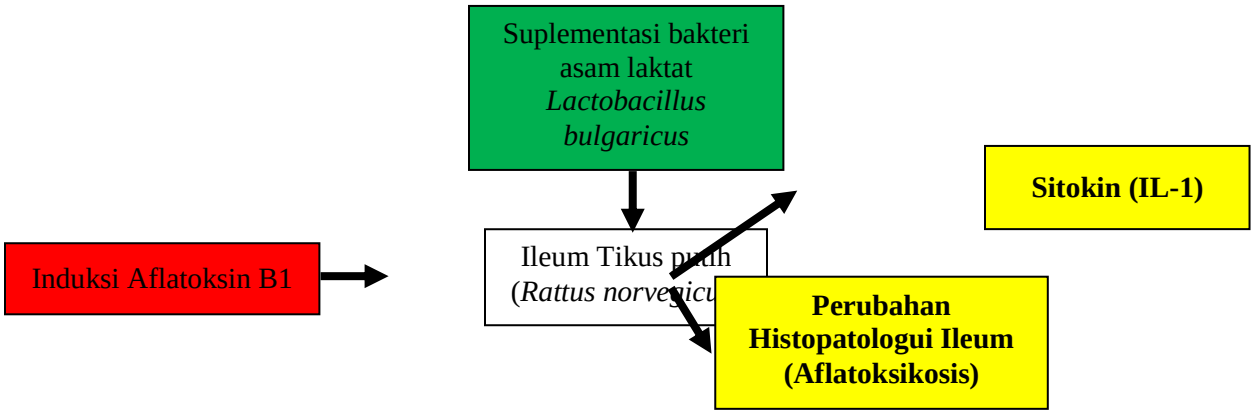

Aflatoksin B1 yang masuk ke dalam tubuh dan diabsorbsi oleh usus halus lalu kemudian dimetabolisme oleh hepar untuk diedarkan ke seluruh tubuh.Masuknya AFB1menstimulasi aktivasi sel imun non spesifik (*innate*), seperti makrofag jaringan untuk memfagosit bakteri hingga lisis. Makrofag kemudian melakukan dua mekanisme fagositosis yaitu proses oksidatif dan proses non oksidatif untuk membunuh antigen. Makrofag kemudian melakukan dua mekanisme fagositosis yaitu proses oksidatif dan proses non oksidatifuntuk membunuh antigen. Proses oksidatif merupakan proses fagositosis yang membutuhan oksigen dan menghasilkan radikal bebasseperti oksigen reaktif species (ROS). Aflatoksin B1yang lisis akan mengeluarkan toksin dan menyebabkan inflamasi. Inflamasi adalah respon perlawanan tubuh terhadap adanya infeksi antigen.

Terjadinya inflamasi selanjutnya direspon oleh sitokin dalam imunitas spesifik (*adaptive*).Sitokin adalah protein sistem imun yang mengatur komunikasi antar sel sebagai respon terhadap antigen, salah satunya yaitu *Interleukin-1* (IL-1). IL-1akan mengaktivasi proliferasi dan diferensiasi sel limfosit T dan sel limfosit B. Hasil fagositosis (peptida) akan dipresentasi oleh MHC-I ke sel T CD8 (HC-II ke sel T CD4. Sel T CD4 memberikan

repository.ub.ac.id
UNIVERSITAS BRAWIJAYA

respon terhadap peptida antigen MHC-II sehingga memediasi sel Th-1 dan sel Th-2. Sel Th-1 berperan dalam produksi *Interferon-γ*(IFN-γ) yang mengaktifkan makrofag untuk menghancurkan antigen, sedangkan sel Th-2 berperan dalam produksi imunoglobulin yang akan membantu opsonisasi antigen dalam proses fagositosis oleh makrofag. Selanjutnya, sel T CD8 bersama molekul MHC-I akan memediasi sel T *cytotoxic* (sel Tc) untuk mengikat sel yang terinfeksi Aflatoksin B1dan menghancurkan sel yang terinfeksi tersebut melalui mekanisme nekrosis pada epitel vili.

Keadaan ini menimbulkan teraktivasi metaloproteinase (MMP) yang berfungsi menghancurkan kolagen jaringandi sekeliling sel yang terinfeksi untuk mencegah penyebaran.Ekspresi MMP berlebih mengakibatkan degradasi abnormal matriks ekstraselular dan penurunan sekresi *growth factor (GF)* untuk memperbaiki jaringan, sehingga sel menjadi melemah dan kerusakan sel semakin parah.Kerusakan sel mengakibatkan pengikisan atau abrasi epitel pada mukosa ileum sehingga terjadi gangguan pencernaan terutama dalam mekanisme sekresi klorin dan natrium.Peningkatan sekresi klorin dan penurunan penyerapan natrium menyebabkan pengeluaran cairan berlebih sehingga terjadipeningkatan volume dan frekuensi defekasi.

Kemampuan bakteri asam laktat dalam mengikat aflatoksin B1 melalui mekanisme *binding* komponen asam terichoic pada permukaan dinding sel bakteri akan menghambat absorpsinya oleh usus halus sehingga racun tidak akan dimetabolisme di hepar. Gagalnya racun untuk dimetabolisme akan menyebabkan tidak teraktivasinya sel imunitas sehingga terjadi penurunan ekspresi IL-1dan kerusakan ileum yang akan terlihat secara histopatologi dapat dihambat.

repository.ub.ac.id
UNIVERSITAS BRAWIJAYA

3.2 Hipotesis Penelitian

Dari rumusan permasalahan yang tertera, maka hipotesis penelitian ini adalah sebagai berikut:

1. Suplementasi bakteri asamlaktat *Lactobacillus bulgaricus*dapat digunakan sebagai terapi alfatoksikosis dengan cara menurunkan ekspresi IL-1 tikus putih (*Rattus norvegicus*).
2. Suplementasi bakteri asam laktat *Lactobacillus bulgaricus* dapat digunakan sebagaiterapialfatoksikosis.Dengan caramencegah kerusakanhistopatologiileum tikus putih (*Rattus norvegicus*).

repository.ub.ac.id
UNIVERSITAS BRAWIJAYA

BAB 4 METODOLOGI PENELITIAN

4.1 Waktu dan Tempat Penelitian

Penelitian ini dilakukan pada bulan April sampai dengan bulan Mei 2016di :

a) Pemeliharaan dan pemberian perlakuan hewan coba di LaboratoriumBiosains Universitas Brawijaya, Malang.
b) Pengukuran ekpresi *Interleukin-1* dilakukan di Laboratorium FAAL Fakultas Kedokteran Universitas Brawijaya, Malang.
c) Pembuatan preparat histopatologi organ ileum dilakukan di Labortorium Patologi Anatomi Fakultas Kedokteran Universitas Brawijaya, Malang.

4.2 Sampel Penelitian

Sampel menggunakan bakteri *Lactobacillus bulgaricus* yang diperoleh dari Laboratorium Mikrobiologi Fakutas Kedokteran Universitas Brawijaya, Aflatoksin B1 sediaan vial dengan kandungan lima gram bubuk AFB1 yang diperoleh dari Cayman Chemical catalogue no. 11293 , hewan coba tikus (*Rattusnorvegicus*) jantan *strain* Wistar berumur 8 – 12 minggu dengan berat badan tikus antara 150 – 250 gram dari Laboratorium Biosains Universitas Brawijaya Malang yang telah mendapat sertifikasi laik etik No 507–KEP-UB dari Komisi Etik Penelitian Universitas Brawijaya. Hewan coba dibagi menjadi lima kelompok perlakuan, yaitu kelompok kontrol negatif, kontrol positif yang diinduksi AFB1, serta kelompok terapi yang dinduksi AFB1 dan disuplementasi BAL dengan dosis bertingkat. Pengulangan sampel sebanyak empat kali dihitung menggunakan rumus Kusriningrum (2008):

repository.ub.ac.id
UNIVERSITAS BRAWIJAYA

p(n – 1)	≥ 15	
5(n – 1)	≥ 15	Keterangan
5n – 5	≥ 15	p : jumlah kelompok perlakuan
5n	≥ 20	n : jumlah ulangan yang diperlukan
n	≥ 4	

4.3 RancanganPenelitian

Penelitian ini bersifat eksperimental dengan desain *post test only control group* menggunakan Rancangan Acak Lengkap (RAL). Hewan coba dibagi menjadi lima kelompok perlakuan, yaitu kelompok kontrol positif, kontrol negatif, serta kelompok terapi. Setiap kelompok perlakuan terdiri atas empat ekortikus. Rancangan penelitian ditunjukan pada **Tabel 4.1**.

repository.ub.ac.id
UNIVERSITAS BRAWIJAYA

Tabel 4.1 Rancangan kelompok penelitian

KelompokTikus	Perlakuan
P1 (Kontrolnegatif)	Kelompoktikus yang diberiransumstandardanminumsecara*ad libitum*,tanpa diinduksi AFB1 dan suplementasi BAL mulai hari ke-7 – 28.
P2 (Kontrol positif) (AFB1)	Kelompoktikus yang diberiransumstandardanminumsecara*ad libitum*, serta diinduksi AFB1 dengandosis 7,5 µg/200 g BB dalam 1 ml PBS secara peroral mulai hari ke-7 hinggaharike-28.
P3 (BAL + AFB1)	Kelompoktikus yang diberi ransum standar danminumsecara*ad libitum*serta disuplementasi BAL mulai hari ke-7 hinggake-28 dosis 1 mldan konsentrasi $1x10^5$ CFU/mlsecara peroral, danditambah induksi AFB1 dengandosis 7,5 µg/200 g BB dalam 1 ml PBS secara peroral mulaihari ke-15 hinggaharike-28.
P4 (BAL + AFB1)	Kelompoktikus yang diberiransum standar danminumsecara*ad libitum*serta disuplementasi BAL mulai hari ke-7 hinggake-28 dosis 1 mldan konsentrasi $1x10^7$ CFU/ml secara peroral, danditambah induksi AFB1 dengandosis 7,5 µg/200 g BB dalam 1 ml PBS secara peroral mulaihari ke-15 hinggaharike-28.
P5 (BAL + AFB1)	Kelompoktikus yang diberi ransum standar danminumsecara*ad libitum*serta disuplementasi BAL mulai hari ke-7 hinggake-28 dosis 1 mldan konsentrasi $1x10^9$ CFU/ml secara peroral, danditambah induksi AFB1 dengandosis 7,5 µg/200 g BB dalam 1 ml PBS secara peroral mulaihari ke-15 hinggaharike-28.

4.4 VariabelPenelitian

Adapun variabel yang di amati pada penelitian ini adalah:

Variabel bebas : dosis pemberian bakteri asam laktat dan aflatoksin B1

Variabel terikat : ekspresi *Interleukin-1*dan histopatologi ileum

Variabel kendali : homogenisitas beratbadantikus, umur tikus, dan jenis kelamin tikus

4.5 Alat dan Bahan

4.5.1 Alat

Alat yang digunakan dalam penelitian ini antara lain: kandang tikus, botol minum tikus, sekam, *box* pakan, alat sonde, *dissecting set*, papan bedah, sarung tangan (*glove*), *masker*, spuit 3 cc, tabung *venoject*, timbangan digital, gelas ukur 10 ml, gelas kimia, gelas erlenmeyer, corong gelas, mortar, penangas air, thermometer, pengaduk kaca,*object glass*, *cover glass*, mikrotom, mikroskop cahaya (Olympus BX51), kamera digital, tabung reaksi,

repository.ub.ac.id
UNIVERSITAS BRAWIJAYA

rak tabung reaksi, penjepit tabung reaksi, cawan petri, *loop*, aluminium foil, tabung erlenmeyer, pipet tetes, tabung polipropilen, *vortex*, *centrifuge* (Thermoscientific Sorvall Biofuge Primo R Centrifuge), *appendorf micropipette* ukuran 10 – 100 µl, spektofotometer UV-VIS, karet *bulb*, pisau, gunting, bunsen, pot organ, kertas saring, *autoclave*, *dispossable syringe*, *timer*, inkubator, dan lemari pendingin.

4.5.2 Bahan

Bahan yang digunakan adalah tikus putih (*Rattus norvegicus*) *strain* Wistar umur 8 – 12 minggu, aflatoksin B1 (AFB1) sediaan vial isi 5 mg serbuk yang diperoleh dari Cayman Chemical catalogue no. 11293, bakteri asam laktat *Lactobacillus bulgaricus*, media MRSA (*de Man Rogosa Sharp Agar*), media MRSB (*de Man Rogosa Sharp Broth*), *Phosphate Buffer Saline* (PBS), aquades, etanol 70%, etanol 80%, etanol 90%, etanol 95%, etanol absolut, NaCl fisiologis, Xylol, *Para Formal Dehyde* (PFA) 4%, parafin blok, pewarna *haematoxylin* dan *eosin*, *Reagen*, 2-Oxoglutarate 85 mmol/L, L-Alanine 700 mmol/L, *Lactate Dehydrogenase* (LDH) > 2.300 U/L, *Niconamide Adenine Dinucleotide* (NADH) 1 mmol/L, dan TRIS HCl pH 7,15 140 mmol/L.

4.6 Prosedur Penelitian

4.6.1 Aklimatisasi Hewan Coba

Hewan coba yang digunakan dalam penelitian ini adalah 20 ekor tikus putih(*Rattus norvegicus*) jantan *strain* Wistar berumur 8 – 12 minggu dengan berat badan tikus antara 150 – 250 gram yang diperoleh dari Laboratorium Biosains Universitas Brawjaya yang telah mendapat sertifikasi laik etik dari Komisi Etik Penelitian Universitas Brawjaya No: 524.Aklimatisasi hewan coba selama satu minggu dengan tujuan mengadaptasikan hewan

repository.ub.ac.id
UNIVERSITAS BRAWIJAYA

coba dengan lingkungannya yang baru.Pada tahap ini dilakukan pengamatan terhadap keadaan umum hewan coba. Pemberian pakan selama masa adaptasi berupa pakan standar sesuai kebutuhan yaitu 20 gram/ekor/hari dalam bentuk pelet (10% dari berat badan) dan air minum diberikan secara *ad libitum*. Komposisi pakan standar berdasarkan *Association of Analytical* Communities (2005) terdiri atas 5% karbohidrat, 10% protein, 3% lemak, dan 13% vitamin dan mineral. Tikus putih harus dikandangkan sesuai kelompok perlakuan dan dipelihara pada ruang bersuhu 26°C – 27°C dengan kelembaban ruang 83% (Saputri *et al.*, 2008).

4.6.2 Induksi Aflatoksin B1

Aflatoksin B1 yang digunakan adalah AFB1 sediaan vial berisi 5 mg serbuk racun. Untuk mendapatkan konsentrasi 7,5 µg/ml maka 7,5 µg serbuk AFB1 ditambahkan dalam satu mililiter *phosphat buffered saline* (PBS) dengan pH 7,2 yang sudah terlebih dahulu disterilisasi dengan *waterbath* pada suhu 80°C. Induksi aflatoksin B1 dilakukan dengan carasonde lambung sehingga AFB1 langsung menuju ke bagian lambung tikus dan langsung diabsorpsi serta dimetabolisme oleh tubuh. Kelompok P2 (kontrol positif) diinduksi AFB1 dosis 7,5µg/200 gram BB/hari selama 21 hari, sedangkan untuk kelompok P3, P4, dan P5 diinduksi dengan dosis yang sama selama 14 hari mulai hari ke-15 hingga hari ke-28.

4.6.3 Induksi Bakteri Asam Laktat

Pada penelitian ini digunakan isolat BAL *Lactobacillus bulgaricus* yang diperoleh dari Laboratorium Mikrobiologi Fakutas Kedokteran Universitas Brawijaya. Bakteri diremajakan pada media MRSA miring steril yang dilakukandengancarainokulasi BAL sebanyak satu ose ke dalam media MRSA, inkubasi pada suhu 37˚C selama 24 jam

(Nuraina, 2015).Metode suspense bakterimenggunakanmetodeNuraina (2015) yaitu isolate remaja BAL *Lactobacillus bulgaricus* 10^{10}disuspensikan pada media MSRB 10 ml. Selanjutnya dipipet 1 ml dan dimasukkan dalam 9 ml PBS steril untuk mendapatkan suspensi 10^9CFU/ml. Dari suspensi 10^9CFU/ml dipipet 1 ml dan dimasukkan dalam 9 ml PBS steril umtuk mendapatkan suspense 10^8CFU/ml. Dari suspense 10^8CFU/ml dipipet 1 ml dan dimasukkan dalam 9 ml PBS steril untuk mendapatkan suspense 10^7CFU/ml. Dari suspense 10^7CFU/ml dipipet 1 ml dan dimasukkan ke dalam 9 ml PBS steril untuk mendapatkan suspense 10^6CFU/ml. Dari suspense 10^6CFU/ml dipipet 1 ml dan dimasukkan ke dalam 9 ml PBS steril untuk mendapatkan suspense 10^5CFU/ml. Isolat BAL diberikan pada tikus dengan dosis P3 sebanyak $1x10^5$ CFU/ml, P4 sebanyak $1x10^7$ CFU/ml, dan P5 sebanyak $1x10^9$ CFU/ml, selama 21 hari dengan cara disonde (Nuraina, 2015).

4.6.4 Pengambilan Organ Ileum

Pengambilan organ ileum pada semua kelompok hewan coba tikus putih (*Rattus novergicus*) dilakukan pada hari ke-29.Prosedur euthanasia dilakukan dengan dislokasi *cervicalis*.Hewan coba diposisikan terlentang, rambut bagian abdomen dicukur, dibersihkan dengan kapas yang dibasahi *iodine* dan dilakukan pembedahan pada bagian abdomen menggunakan gunting bengkok. Organ ileum diambil, diisolasi dan dipotong, kemudian dibilas dengan NaCl fisiologis 0,9% dan direndam dalam larutan fiksasi *Paraformaldehid* (PFA) 10% selama 24 jam untuk selanjutnya diproses(Andiarsa, 2014).

repository.ub.ac.id
UNIVERSITAS BRAWIJAYA

4.6.5 Penentuan *Interleukin-1* dengan Imunohistokimia

Langkah imunohistokimia untuk mengukur ekspresi *Interleukin-1* (IL-1) yaitu preparat yang sudah diblok parafin dideparafinasi dengan xylol sebayak 3 kali masing-masing selama 3 menit. Preparat direhidrasi dengan alkohol bertingkat (100%, 90% dan 70%) masing-masing selama 2 menit dan dengan *aquadest* selama 1 menit, kemudian preparat dicuci dengan PBS pH 7.4 selama 5 menit sebanyak 3 kali, lalu ditetesi *Peroxidase Blocking Solution* (H_2O_2) 3% selama 10 menit. Preparat dicuci kembali dengan PBS pH 7.4 selama 5 menit sebanyak 3 kali dan diblok dengan *Blocking Serum Prediluted* (BSA) 1% dalam PBS pH 7.4 selama 10 menit. Preparat direaksikan dengan antibodi primer *(rabbit anti IL-1)* selama 24 jam dengan suhu 4^oC dan dicuci kembali dengan PBS pH 7.4 selama 5 menit sebanyak 3 kali. Antibodi sekunder *(anti-rabbit Ig G biotin labeled)* selama 1 jam diinkubasi dengan preparat dalam suhu ruang, kemudian dicuci kembali dengan PBS pH 7.4 selama 5 menit sebanyak 3 kali. Preparat ditetesi dengan *Strep Avidin Horse Radish Peroxidase* (SA-HRP) selama 40 menit, kemudian preparat dicuci kembali dengan PBS pH 7.4 selama 5 menit sebanyak 3 kali dan ditetesi *Diamano Benzidine* (DAB) selama 10 menit pada suhu ruang. Preparat dicuci dengan PBS pH 7.4 selama 5 menit sebanyak 3 kali, dilakukan *counterstaning* menggunakan *Mayer Hematoxylen* 5 menit dan dicuci dengan air mengalir dan dikeringkan. Tahapan terakhir diberi *entellan* dan ditutup *cover glass.*Pengamatan ekspresi IL-1 dilakukan di bawah mikroskop untuk mengamati endapan coklat dan diukur dengan aplikasi *imunoratio* sehingga didapatkan presentase area tiap kelompok perlakuan dalam 5 lapang pandang (Ramos-Vara, 2005).

Ekspresi IL-1 pada ileum yang telah diinduksi *L. bulgaricus* dan Aflatoksin B1 ditunjukkan dengan adanya endapan warna coklat spesifik di dalam sitoplasma sel-sel makrofag pada pewarnaan imuhistokimia. Pengamatan terhadap ileum dilakukan secara

repository.ub.ac.id
UNIVERSITAS BRAWIJAYA

mikroskopis dengan lima lapang pandang. Warna coklat pada perbesaran 400x diukur luas area persentasinya dengan aplikasi *immunoratio*(Ramos-Vara, 2005).

4.6.6 Pembuatan Preparat Histopatologi Ileum

Organ ileum diambil dari tikus yang telah di *euthanasia* dengan cara dislokasi leher. Organ ileum yang diperoleh dicuci menggunakan NaCl fisiologis 0,9% untuk menghilangkan darah yang masih tersisa. Proses pembuatan preparat histologi menurut Junquiera dan Carneiro (2007) meliputi prosedur fiksasi, dehidrasi, penjernihan, infiltrasi parafin, *embedding*, *sectioning*, penempelan di *object glass*, dan pewarnaan.

Organ ileum difiksasi menggunakan PFA 4%, kemudian didehidrasi menggunakan alkohol bertingkat dari konsentrasi 70% selama 24 jam, etanol 80% selama 2 jam, etanol 90%, 95%, dan etanol absolut selama 20 menit. Selanjutnya dilakukan penjernihan dengan cara merendam jaringan dalam larutan Xylol I selama 20 menit dan Xylol II selama 30 menit. Infiltrasi dan *embedding* dengan menggunakan parafin cair pada inkubator bersuhu 58°C – 60°C.*Trimming* dilakukan dengan cara menjepit cetakan dalam mikrotom dan jaringan dipotong dengan ketebalan 5 µm. Sediaan disimpan dalam inkubator suhu 38°C – 40°C selama 24 jam untuk selanjutnya diwarnai dengan pewarna *Haematoxylin* dan *Eosin* (Muntiha, 2001)

Pewarnaan HE dilakukan dengan cara meletakan preparat yang akan diwarnai pada rak khusus dan dicelupkan secara berurutan ke dalam larutan, yaitu: xylol (2x3 menit), etanol absolut (2x3 menit), etanol 90% (3 menit), etanol 80% (3 menit), kemudian dibilas dengan aquades. Selanjutnya diteteskan larutan *haematoxylin* selama 6 – 7 menit, lalu dibilas dengan aquades selama satu menit.Kemudian preparat ditetesi dengan larutan pembiru selama satu menit dan dibilaslagi dengan aquades selama satu menit.Prosedur

repository.ub.ac.id
UNIVERSITAS BRAWIJAYA

selanjutnya adalah ditetesi larutan *eosin* selama 1 – 5 menit dan kembali dibilasdengan aquades selama satu menit. Kemudian preparat dicelupkan ke dalam etanol 80% sebanyak 10 kali celupan, ke dalam etanol 90% sebanyak 10 kali celupan, ke dalam etanol absolut sebanyak 10 kali celupan, lalu direndam dalam etanol absolut selama satu menit. Setelah itu preparat direndam dalam xylol sebanyak tiga kali 3 menit.Kemudian preparat diangkat satu persatu dari larutan xylol dalam keadaan basah, diberi satu tetes cairan perekat dan selanjutnya ditutup dengan *cover glass*.Hasil pewarnaan diamati di bawah mikroskop cahaya (Muntiha, 2001).

Prinsip pewarnaan histopatologi jaringan ileum yaitu inti yang bersifat asam akan menarik larutan hematoksilin yang bersifat basa sehingga warna akan menjadi biru, sedangkan sitoplasma yang bersifat basa akan menarik larutan eosin yang bersifat asam sehingga warna menjadi merah. Apabila digunakan secara bersamaan, hematoksilin akan memberi warna nukleus dan ribosom, sedangkan eosin akan memberi warna pada membran sel, sel-sel otot dan serat protein lain (Muntiha, 2001).

4.6.7 Analisa Data

Data penelitian berupa pengukuran ekspresi *Interleukin-1* secara semi kuantitatif menggunakan imunohistokimia. Selanjutnya, dilakukan analisis statistika dengan pola analisis ragam Rancangan Acak Lengkap (RAL) dalam uji sidik ragam *One-Way* ANOVA yang dilanjutkan dengan uji *Tukey*(α = 0,05) melihat pengaruh perlakuan preventif yang memberikan hasil paling optimal. Sementara hasil pengamatan histopatologi berupa kerusakan lamina propia dianalisa secara deskriptif menggunakan mikroskop cahaya.

repository.ub.ac.id
UNIVERSITAS BRAWIJAYA

repository.ub.ac.id

BAB 5 HASIL DAN PEMBAHASAN

5.1 Ekspresi *Interleukin-1* (IL-1) Pada Model Hewan Tikus Putih *(Rattus novergicus)* yang Disuplementasi Bakteri Asam Laktat dan Diinduksi Aflatoksin B1

Ekspresi IL-1 pada ileum yang telah disuplemetasi bakteri asam laktat dan diinduksi Aflatoksin B1 ditunjukkan dengan adanya endapan warna coklat spesifik di dalam sitoplasma sel-sel makrofag pada pewarnaan imuhistokimia. Pengamatan terhadap ileum dilakukan secara mikroskopis dengan lima lapang pandang. Warna coklat pada perbesaran 400xdiukur luas area persentasinya dengan aplikasi *immunoratio.*

Hasil pengamatan ileum dengan perbesaran 400x menunjukkan adanya perbedaan pada kelima kelompok perlakuan (**Gambar 5.1**). Aflatoksin B1 yang diinduksikan secara *per-oral* dengan dosis 7,5µg/200gram BB memiliki efek sitotoksin untuk mempermudah invasi di mukosa ileumyang dapat menyebabkan inflamasi. Epitop pada Aflatoksin B1 dikenali sebagai antigen yang terdapat pada jaringan ileum akan mengikat antibodi primer yang selanjutnya akan berikatan dengan antibodi sekunder (rabbit anti rat) yang telah dilabel dengan enzim SA-HRP *(Strep Avidin Horse Radish Peroxidase).* Enzim tersebut yang kemudian akan memecah substrat berupa kromagen DAB *(Diamino benzidine)* menghasilkan produk berwarna coklat. Sehingga warna coklat yang muncul pada preparat ileummenandakan bahwa jaringan tersebut mengekspresikan antigen IL-1.

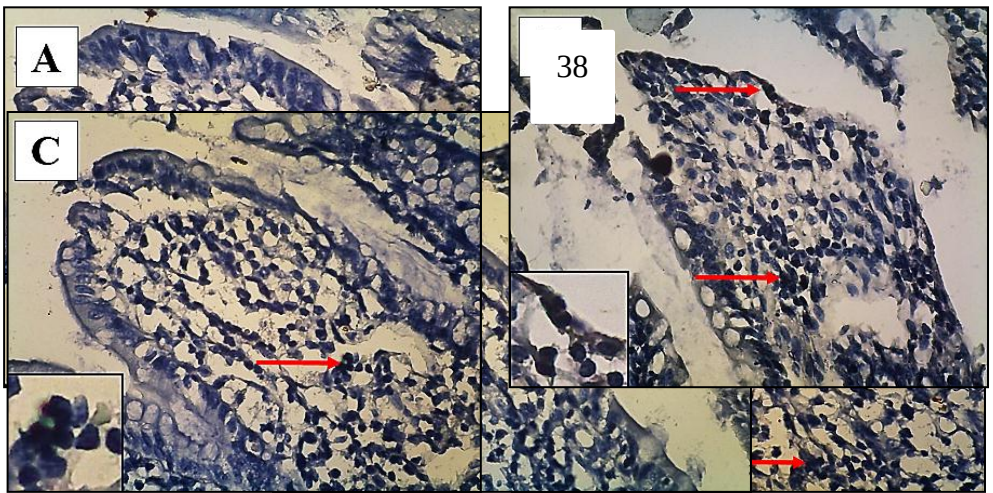

UNIVERSITAS BRAWIJAYA

Gambar 5.1 Ekspresi Interleukin-1 pada ileum tikus putih *(Rattus novergicus)* dengan pewarnaan imunohistokimia perbesaran 400x

Keterangan: A) Kelompok tikus kontrol negatif, B) Kelompok tikus kontrol positif, kelompok tikus yang diberi suplemetasi Bakteri Asam Laktat dengan C) konsentrasi $1x10^5$ CFU/ml, D) konsentrasi $1x10^7$ CFU/ml, E) konsentrasi $1x10^9$ CFU/ml, (→) Ekspresi IL-1

Hasil pengujian normalitas dilakukan menggunakan uji *One-Sample Kolmogorov-Smirnov Test* dengan nilai sebesar 0.686 > 0.05, maka dapat disimpulkan bahwa data yang digunakan terdistribusi normal.Berdasarkan pengujian homogenitas, hasil yang diperoleh probabilitas 0.195 > 0.05 maka dapat disimpulkan bahwa kelima populasi variasi keragamannya tidak jauh berbeda (homogen). Kemudian dari uji normalitas dan homegenitas yang dilakukan, selanjutnya dapat dilakukan uji *one way* ANOVA untuk mengetahui adanya perbedaan ekspresi IL-1 dengan suplemetasi Bakteri Asam Laktat yang berbeda.

Tabel 5.1ANOVA (*Analysis of Variace*) Ekspresi IL-1

S.V	Df	SS	MS	$F_{calculated}$	F5%	F1%
Treatment	4	794.562	198.641	8.109	2.87	4.43
Error	20	489.956	7.752			
Total	24	1284.518				

Data uji One Way ANOVA (Ta**bel 5.1**) disajikan dalam tingkat kepercayaan 95% menunjukan hasil pengaruh yang sangat berbeda nyata karena Fhit (8.109) > F tabel 1% (4.43), maka dapat disimpulkan bahwa diantara perlakuan terdapat perbedaan sangat nyata (P<0.01) terhadap ekspresi IL-1.

repository.ub.ac.id
UNIVERSITAS BRAWIJAYA

Hasil pengukuran ekspresi IL-1 pada ileum dianalisa secara kuantitatif menggunakan uji *one way*ANOVA yang dilanjutkan dengan uji Beda Nyata Jujur (BNJ) atau *Tukey* untuk mengetahui kelompok mana yang berbeda dan yang tidak berbeda setelah pemberian suplemetasi Bakteri Asam Laktat dengan tingkat kepercayaan 95%. Hasil analisa tersebut ditunjukkan pada **Tabel 5.1**.

Tabel 5.2 Ekspresi *Interleukin-1* (IL-1) pada ileum tikus perlakuan

Kelompok Perlakuan	Ekspresi IL-1 (%)		
	Rata-rata ($\bar{x}$± SD)	Peningkatan terhadap K-	Penurunan terhadap K+
Kontrol Negatif (K-)	38.08 ± 4.58[a]	-	-
Kontrol Positif (K+)	55.02 ± 7.02[b]	44.48	-
P1 ($1x10^5$ CFU/ml)	43.16 ± 2.17[a]	-	21.55
P2 ($1x10^7$ CFU/ml)	42.68 ± 2.57[a]	-	22.42
P3 ($1x10^9$ CFU/ml)	43.1 ± 6.38[a]	-	21.66

Keterangan: Notasi berbeda menunjukkan perbedaan yang signifikan (p<0,05)

Analisis uji *one way* ANOVA menunjukkan adanya perbedaan yang signifikan (p<0,05) pada kelompok control negative dan control positif. Aflatoksin B1yang diinduksikan pada kelompok control positif memberikan efek peningkatan ekspresi IL-1 sebesar 44,48%. Kelompok control negative menunjukkan hasil ekspresi IL-1 yang lebih rendah dibandingkan kelompok control positif, dikarenakan dalam keadan sehat IL-1 diekspresikan dalam jumlah sedikit oleh sel endotel. *Interleukin-1* dalam keadaan normal berperan dalam system imunitas melalui pengaturan pertumbuhan, mobilitas dan diferensiasi lekosit dan sel-sel jenis lain, serta mengatur komunikasi antar sel dalam proses inflamasi (Baratawidjaja, 2006).

Ekspresi IL-1 tertinggi terlihat pada kelompok control positif (B) (**Gambar 5.1**)dimana hewan coba diinduksi Aflatoksin B1.Aflatoksin B1 (AFB1) adalah jenis *mycotoxin* paling kuat diantara jenis-jenis lainnya.AFB 1 yang terabsorbsi oleh saluran pencernaan menyebabkan terjadinya inflamasi.Inflamasi merupakan respon fisiologis

repository.ub.ac.id
UNIVERSITAS BRAWIJAYA

terhadap berbagai rangsangan, seperti infeksi dan kerusakan jaringan.Sel-sel epitel yang mengalami inflamasi, menstimulasiaktivitasselimun hospes untuk berada pada daerah inflamasi tersebut (Tang, 2012).

Inflamasi merupakan respons protektif lokal yang ditimbulkan oleh cedera atau kerusakan jaringan, yang berfungsi menghancurkan, mengurangi, atau memblokade (sekuestrasi) baik agen pencedera maupun jaringan yang cedera itu. Tujuan akhir dari respon inflamasi adalah menarik protein plasma dan fagosit ketempat yang mengalami cedera atau terinvasi agar dapat mengisolasi, menghancurkan, atau menginaktifkan agen yang masuk, membersihkan debris dan mempersiapkan jaringan untuk proses penyembuhan (Corwin, 2008).

Respon antiinflamasi meliputi kerusakan mikrovaskular, meningkatnya permeabilitas kapiler dan migrasi leukositk jaringan radang. Respons inflamasi terjadi dalam tiga fase dan diperantarai oleh mekanisme yang berbeda :fase akut, dengan cirri vasodilatasi local dan peningkatan permeabilitas kapiler; reaksi lambat, tahap subakut dengan cirri infiltrasi sel leukosit dan fagosit; fase proliferative kronik, dengan cirri terjadinya degenerasi dan fibrosis (Wilmana, 2007).

Gejala proses inflamasi yang sudah dikenal ialah:

1. Kemerahan(rubor)

   Terjadinya warna kemerahan ini karena arteri yang mengedarkan darah ke daerah tersebut berdilatasi sehingga terjadi peningkatan aliran darah ke tempat cedera(Corwin, 2008).

2. Rasa panas(kalor)

repository.ub.ac.id
UNIVERSITAS BRAWIJAYA

Rasa panas dan warna kemerahan terjadi secara bersamaan. Dimana rasa panas disebabkan karena jumlah darah lebih banyak di tempat radang daripada di daerah lain di sekitar radang. Fenomena panas ini terjadi bila terjadi di permukaan kulit. Sedangkan bila terjadi jauh di dalam tubuh tidak dapat kita lihat dan rasakan (Corwin, 2008).

3. Rasasakit(dolor)

Rasa sakit akibat radang dapat disebabkan beberapa hal: (1) adanya peregangan jaringan akibat adanya edema sehingga terjadi peningkatan tekanan lokal yang dapat menimbulkan rasa nyeri, (2) adanya pengeluaran zat – zat kimia atau mediator nyeri seperti prostaglandin, histamin, bradikinin yang dapat merangsang saraf – saraf perifer di sekitar radang sehingga dirasakan nyeri(Corwin, 2008).

4. Pembengkakan(tumor)

Gejala paling nyata pada peradangan adalah pembengkakan yang disebabkan oleh terjadinya peningkatan permeabilitas kapiler, adanya peningkatan aliran darah dan cairan ke jaringan yang mengalami cedera sehingga protein plasma dapat keluar dari pembuluh darah ke ruang interstitium(Corwin, 2008).

5. Fungsiolaesa

Fungsiolaesa merupakan gangguan fungsi dari jaringan yang terkena inflamasi dan sekitarnya akibat proses inflamasi. (Corwin, 2008).

Kelompok perlakuan yang diberikan disuplemetasi bakteri asam laktat (C, D, dan E) menunjukkan penurunan warna coklat bila dibandingkan kelompok kontrol positif (B). Penurunan terjadi karena suplemetasi bakteri asam laktat meningkatkan fungsi *barrier* usus

repository.ub.ac.id
UNIVERSITAS BRAWIJAYA

serta berkompetisi dengan patogen dalam hal penempelan pada saluran pencernaan (Bures, *et al*.,2011). Bakteri asam laktat dapat digunakan sebagai probiotik apabila bakteri tersebut tahan terhadap asam dan empedu, mampu tumbuh dengan cepat dan memproduksi asam, memproduksi bakteriosin (zat antimikroba), serta mampu menempel pada epitel usus (Harimurti*et al.*, 2005).

Probiotik mampu memberikan efek anti-inflamasi dan antialergi, dengan meningkatkan mekanisme pertahanan dari barrier usus yang pada penderita atopi maupun alergi makanan terlihat terjadi kecacatan/rusak. Hadirnya mikroorganisma probiotik akan memicu aktivasi sel imunokompeten baik makrofag maupun sel dendrite sehingga akan meningkatkan produksi Ig A yang berperan dalam system imunmukosa, yang produksinya tergantung pada sel T dan sitokin yang diproduksi oleh sel limfosit yang teraktivasi (Djunaedi, 2007).

Bakteri asam lakta tmampu mengikat aflatoksin dengan mekanisme teori "chemiosmotic" dan pH homeostasis. Ketika asam laktat yang diproduksi disekresikan ke lingkungan, beberapa molekul terdissosiasi menjadi H^+ dan anion, sementara yang lain tidak terdissosiasi. Salah satu faktor yang berperanan terhadap terdissosiasi atau tidaknya suatu molekul adalah pH lingkungan dan pK (tetapan keseimbangan). Hal ini menyebabkan peningkatan proton trans membran yang pada akhirnya menyebabkan gradient proton. Perbedaan ini menyebabkan proton lebih cepat masuk ke dalam sel sehingga meningkatkan kebutuhan energy untuk mempertahankan pH alkali dalam sel (Ray, 1992).Hasil ditunjukkan pada kelompok D, ditandai dengan semakin berkurangnya warna coklat yang dihasilkan.

Perbedaan ini membuktikan bahwa suplemetasi bakteri asam laktat dapa tmenurunkan ekspresi IL-1 secara signifikan, hal ini ditunjukkan dengan penurunan terhadap

repository.ub.ac.id
UNIVERSITAS BRAWIJAYA

kelompok control positif, yaitu kelompok P1 sebesar 21,55%, kelompok P2 sebesar 22,42% dankelompok P3 sebesar 21.66%. Kelompok P1, P2 dan P3 tidak memberikan perbedaan yang signifikan dengan kelompok control negatif yang ditunjukkan dengan notasi yang sama. Penurunan ekspresi IL-1 pada ileum terjadi pada kelompok P1, P2 dan P3 (**Tabel 5.2**) setelah hewan coba diberi suplemetasi bakteri asam laktat.Bakteri asam laktat (BAL) secara genetic merupakanbakteri yang beranekaragam yang menghasilkan asam laktat sebagai produk utama metabolism tubuhnya.Asam laktat yang dihasilkan bersifat sebagai inhibitor bagi mikroba patogen, sehingga produk fermentasi yang memiliki kadar asam laktat tinggi akan lebih tahan lama.Asam laktat dapat memberikan efek menguntungkan pada sel epitel intestinal melalui cara menghalangi masuknya agen patogen ke dalam sel epitel untuk diserap dengan memberikan pertahanan fisik melalui resistensi kolonisasi dengan mengendalikan pertumbuhan mikroorganisme oportunistik serta menghalangi kemampuan adhesi dan efek toksik dari agen patogen (Harzallah and Belhadj, 2013).

Penelitian Hamidi, et.al., (2013) menunjukkan bahwa dari beberapa strain bakteri asam laktat yang diisolasi, dua strain yaitu Lactobacilus pentosus dan Lactobacillus berevis memiliki kemampuan dalam menyerap dan mengisolasi aflatoksin B1 sebesar 17,4% dan 34,7% dari toksin tersebut. Temuan ini menunjukkan bahwa pemisahan racun aflatoksin melalui proses pengikatan dengan permukaan tubuh bakteri yaitu komponen *asam teichoic*yang ada pada dinding sel.

5.2 Gambaran Histopatologi Ileum Pada Model Hewan Tikus Putih *(Rattus novergicus)* yang Disuplementasi Bakteri Asam Laktat dan Diinduksi Aflatoksin B1

Suplementasi bakteri asam laktat pada tikus putih yang diinduksi Aflatoksin B1memberikan pengaruh ditunjukkan dengan perubahan pada lapisan epithelial dan lamina propia ileum. Parameter histopatologis dilakukan dengan pewarnaan Hematoksilin-Eosin

repository.ub.ac.id
UNIVERSITAS BRAWIJAYA

(HE)dan diamati mikroskopis perbesaran 400x. Hasil pengamatan terhadap histopatologi ileum seluruh kelompok perlakuan dapat dilihat pada **Gambar 5.2** Prinsip pewarnaan histopatologi jaringan ileum yaitu inti yang bersifat asam akan menarik larutan hematoksilin yang bersifat basa sehingga warna akan menjadi biru, sedangkan sitoplasma yang bersifat basa akan menarik larutan eosin yang bersifat asam sehingga warna menjadi merah. Apabila digunakan secara bersamaan, hematoksilin akan memberi warna nukleus dan ribosom, sedangkan eosin akan memberi warna pada membran sel, sel-sel otot dan serat protein lain (Muntiha, 2001).

Histologi ileum dalam keadaan normal ditunjukkan pada kelompok kontrol negatif (**Gambar 5.2**).Bagian mukosa ileum terdiri dari lapisan epitelial dan lamina propia.Pada lapisan epitelial terdapat sel epitel kolumner berderet selapis yang melekat di membran basalis dan sel goblet.Sel goblet menghasilkan glikoprotein asam yang fungsi utamanya melindungi dan melumasi mukosa pembatas usus halus.Pada lamina propia terdapat jaringan ikat, kapiler darah dan kelenjar mukosa berupa unit sekretori (Junqueira, 2007).

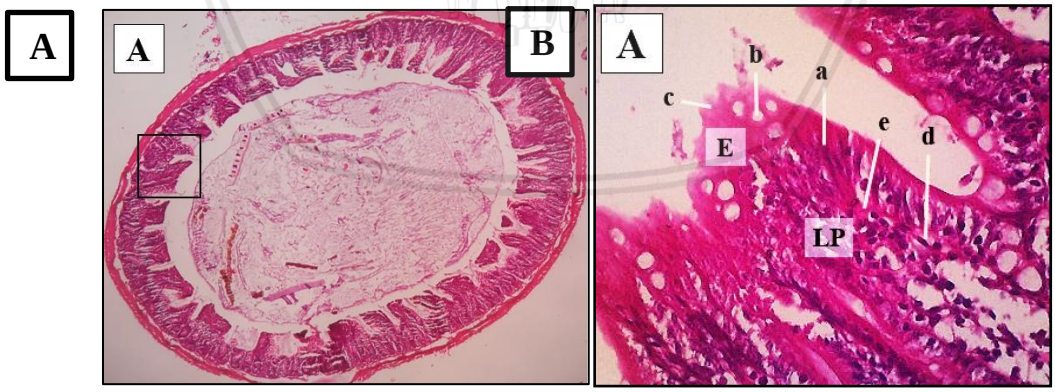

Gambar 5.2 Histopatologi jaringan ileum tikus putih kontrol negatif.
Keterangan: (A) Ileum tikus putih normal dengan perbesaran 40x, (B) Ileum tikus putih normal dengan perbesaran 400x, a) Epitel kolumnar selapis, b) sel goblet, c) *Brush border*, d) jaringan ikat, e) kapiler darah. E (lapisan epitelial): terdiri

repository.ub.ac.id
UNIVERSITAS BRAWIJAYA

dari sel epitel kolumner dan sel goblet. LP (lamina propia): terdapat jaringan ikat, kapiler darah dan kelenjar mukosa berupa unit sekretori.

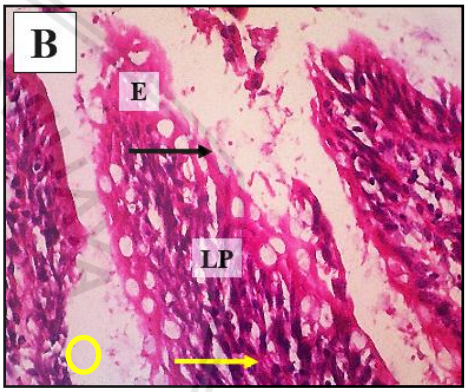

Gambar 5.3 Histopatologi jaringan ileum tikus putih kontrol positif. Keterangan: (A) Ileum tikus putih yang diinduksi aflatooksin B1 dengan perbesaran 40x, (B) Ileum tikus putih yang diinduksi aflatooksin B1 dengan perbesaran 400x,E (lapisan epitelial): terdiri dari sel epitel kolumner dan sel goblet. LP (lamina propia): terdapat jaringan ikat, kapiler darah dan kelenjar mukosa berupa unit sekretori. (→) erosi pada lapisan epitelial (→) edema pada lamina propia.

repository.ub.ac.id
UNIVERSITAS BRAWIJAYA

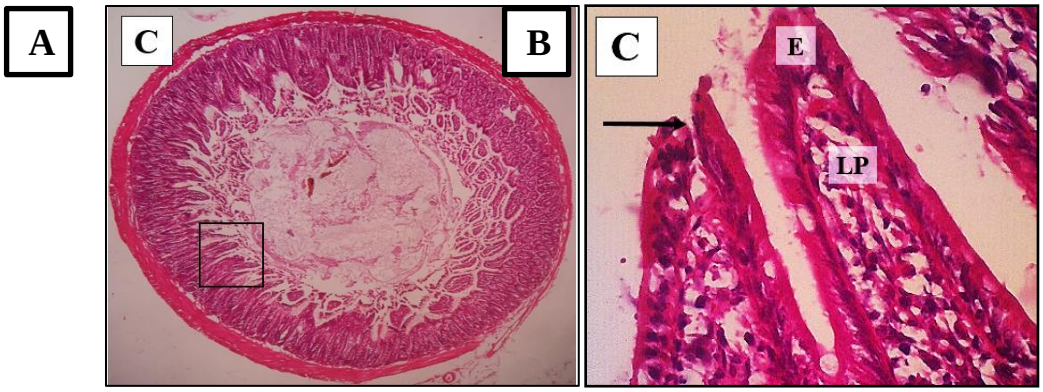

Gambar 5.4 Histopatologi jaringan ileum tikus putih perlakuan 1 (P1)

Keterangan: (A) Ileum tikus yang diberi perlakuan 1 (P1) dengan perbesaran 40x (B)Ileum tikus yang diberi perlakuan 1 (P1) dengan perbesaran 400x. E (lapisan epitelial): terdiri dari sel epitel kolumner dan sel goblet. LP (lamina propia): terdapat jaringan ikat, kapiler darah dan kelenjar mukosa berupa unit sekretori. (→) ditemukan sedikit erosi pada epitel vili bagian tepi atas

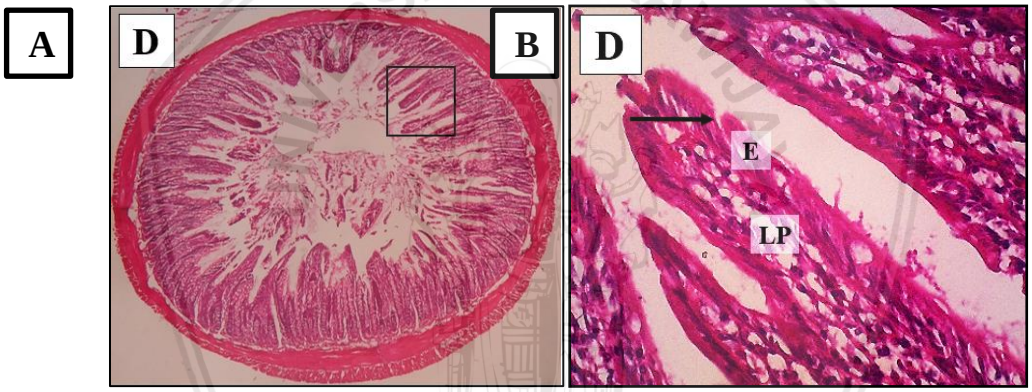

Gambar 5.5 Histopatologi jaringan ileum tikus putih perlakuan 2 (P2)

Keterangan:(A) Ileum tikus yang diberi perlakuan 2 (P2) dengan perbesaran 40x (B) Ileum tikus yang diberi perlakuan 2 (P2) dengan perbesaran 400x. E (lapisan epitelial): terdiri dari sel epitel kolumner dan sel goblet. LP (lamina propia): terdapat jaringan ikat, kapiler darah dan kelenjar mukosa berupa unit sekretori. (→) sel epitel mengalami perbaikan seperti menyerupai normal

repository.ub.ac.id
UNIVERSITAS BRAWIJAYA

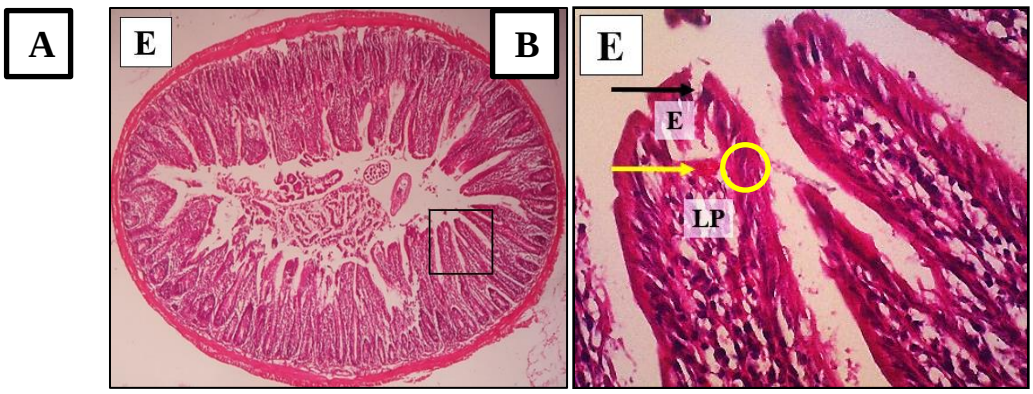

Gambar 5.6 Histopatologi jaringan ileum tikus putih perlakuan 3 (P3)
Keterangan:(A) Ileum tikus yang diberi perlakuan 3 (P3) dengan perbesaran 40x. (B) Ileum tikus yang diberi perlakuan 3 (P3) dengan perbesaran 400x. E (lapisan epitelial): terdiri dari sel epitel kolumner dan sel goblet. LP (lamina propia): terdapat jaringan ikat, kapiler darah dan kelenjar mukosa berupa unit sekretori.(→) erosi pada lapisan epitelial (→) edema pada lamina propia.

Hasil pengamatan histopatologi ileum pada kelompok kontrol positif menunjukkan adanya perbedaan pada struktur mukosa.Sel epitel usus selanjutnya memprosesantigendanmempresentasikannyake sel T dalam lamina propria.Antigen akan memicu sistem imun spesifik dengan cara mengaktivasi sel limfosit T CD4 untuk berdiferensiasi menjadi Th1 dan Th2. Sel T CD4 akan berikatan dengan partikel antigen yang dipresentasikan melalui MHC II pada permukaan makrofag yang terinfeksi bakteri. Sel T helper (Th1) ini akan menghasilkan sitokin IFN-γ yang akan mengaktivasi makrofag dan menghancurkan antigen melalui pembentukan radikal bebas. Adanya radikal bebas menyebabkan terjadinya inflamasi. Keadaan ini menimbulkan teraktivasi kembali makrofag untuk perbaikan jaringan dengan mensekresi *growth factor (GF)* yang dapat meningkatkan angiogenesis.Hal ini terlihat dalam pembentukan granuloma di sekeliling bakteri untuk mencegah penyebaran. Namun, jika pembentukan radikal bebas terlalu berlebihan dapat menyerang jaringan normal, menyebabkan stress oksidatif serta nekrosis jaringan yang luas sehingga terjadi kerusakan sel. Produksi radikal bebas berlebih akan mengakibatkan

peningkatan permeabilitas membran serta diikuti peningkatan enzim protease untuk memecah protein membran sehingga struktur membran sel menjadi rusak (Baratawidjaja, 2006).

Pertahanan mukosa ileum yang pertama adalah dengan memproduksi mukus.Aflatoksin B1 akan diabsorbsi oleh ileum untuk kemudian dimetabolisme oleh hepar sehingga sel T *cyctotoxic* teraktivasi dan memunculkan mekanisme nekrosis pada sel epitel ileum. Erosi yang muncul pada epitel vili akan menyebabkan proliferasi dan hipertrofi sel goblet (Bennett *et.al*., 2007)

Pada keadaan normal lapisan barier setelah mukus selanjutnya adalah sel epitel.Inflamasi yang terjadi pada saluran pencernaan menyebabkan terjadinya kerusakan pada sel epitel ileum. Ketika terjadi inflamasi, sel epitel usus mendapatkan adanya sinyal bahaya dalam lingkungan mikro lumen. Selanjutnya (NF)-kβ tersebut akan mengaktifkan interleukin 8 (IL-8) untuk mengeluarkan neutrofil sebagai respon terhadap bakteri patogen dan terjadilah inflamasi. *Nuclear Factor Kappa Beta*(NF)-kβ merupakan koordinator dalam respon imun terhadap inflamasi yang disebabkan oleh bakteri atau faktor penyebab lainnya (Yoon *and* Sun, 2011). Dalam menghambat terjadinya inflamasi pada saluran pencernaan, BAL mengeluarkan (NF)-kβ inhibitor. (NF)-kβ inhibitor akan bekerja menekan ekskresi interleukin 8 (IL-8). BAL juga memblok seluruh permukaan dari mukosa usus bakteri patogen agar tidak bisa menempel pada mukosa usus serta memicu epitel usus agar lebih rapat dari kondisi normal dan mengeluarkan cairan mukus (Vanderpool *et al.*, 2008).

Reaksi inflamasi yang terjadi menyebabkan pembendungan darah sehingga permeabilitas kapiler meningkat.Adanya peningkatan permeabilitas kapiler akan menyebabkan edema pada mukosa.Edema merupakan pengumpulan cairan abnormal pada kompartemen ekstrasel yang ditandai dengan meningkatnya volume cairan ekstraseluler danekstravaskuler (Brydon, 2005).

repository.ub.ac.id
UNIVERSITAS BRAWIJAYA

Kerusakan membranmengakibatkan hilangnya integritas struktur dan terjadi abrasi sel epitel pada mukosa ileum sehingga mekanisme sekresi klorin dan natrium terganggu.Peningkatan sekresi klorin dan penurunan penyerapan natrium menyebabkan pengeluaran cairan berlebih sehingga terjadi peningkatan volume dan frekuensi defekasi.Gejala ini dikenal sebagai diare.

Gejala klinis yang muncul pada tikus kontrol positif berupa kelemahan, nafsu makan menurun dan diare namun tanpa disertai darah.Perbedaan terlihat pada kelompok perlakuan P1, P2, dan P3 yang mendapat suplementasi bakteri asam laktat *L. bulgaricus*.Pada pengamatan histopatologi ileum kelompok perlakuan yang mendapat suplementasi bakteri asam laktat *L. bulgaricus* (P1, P2 dan P3) menunjukkan adanya perbaikan terhadap mukosa ileum jika dibandingkan dengan kelompok kontrol positif.Mukosa usus memiliki peranan penting dalam mempertahankan fungsi penyerapan nutrisi sertamencegah antigen dan bakteri patogen untuk menempel.Antigen-antigen tersebut dicegah agar tidak menempel mukosa saluran pencernaan dengan pengikatan oleh IgA, barier fisik dan kimiawi dengan enzim-enzim yang ada pada mukosa saluran pencernaan(Van *et al*. 2001).

Imunoglobulin A (IgA) merupakan protein yang dihasilkan oleh sel limfosit B dan merupakan immunoglobulin utama yang ditemukan pada mukosa.Limfosit B merupakan limfosit terbesar di temukan di lamina propria yang fungsi efektor utamanya adalah sekresi antibodi terutama IgA yang berperan mencegah perlekatan mikroba ke sel epitel usus (Wilson, 2005).IgA terdapat di air liur, air mata, sekresi bronkus, mukosa hidung, cairan prostat, sekresi vagina, dan mukus dari usus halus sebagai pertahanan primer tubuh. Sekresi IgA tidak menimbulkan respon inflamasi sehingga sekresi IgA ideal untuk menjaga

repository.ub.ac.id
UNIVERSITAS BRAWIJAYA

permukaan mukosa dari antigen dengan cara mencegah perlekatan antigen pada epitel (Surono, 2004) dan berfungsi melindungi mukosa yang lembut (Yamamato *et al*., 2004).

Mekanisme pertahanan sistem imun adaptif di permukaan mukosa merupakan suatu sistem yang diperantarai antibodi IgA sekretori, kelas imunoglobulin predominan dalam sekresi eksternal manusia.Imunoglobulin ini tahan terhadap protease sehingga cocok berfungsi pada sekresi mukosa.Induksi IgA melawan patogen mukosa dan antigen protein terlarut bergantung pada sel T helper. Perubahan sel B menjadi sel B penghasil IgA dipengaruhi oleh TGF-β dan iterleukin (IL)10 bersama-sama dengan IL-4. Sel T di mukosa menghasilkan TGF-β, IL-10 dan IL-4 dalam jumlah yang banyak dan sel epitelial mukosa menghasilkan TGF-β dan IL-10.Hal tersebut dapat menjadi petunjuk bahwa maturasi sel B penghasil IgA melibatkan lingkungan mikro mukosa yaitu sel epitel dan limfosit T (Johansson and Hansson, 2016).

Berdasarkan gambaran histopatologi kelompok P1 (**Gambar 5.2**) ditemukan sedikit erosi pada epitel vili bagian tepi atas dan tidak ditemukan edema pada lamina propia.Pada kelompok P2 menunjukkan gambaran menyerupai normal (kontrol negatif) dengan sel epitel mengalami perbaikan serta tidak ditemukan edema pada lamina propia.Namun, pada perlakuan 3 masih terdapat erosi pada epitel dan edema pada lamina propia. Hasil terbaik perbaikan histpatologi ileum ditunjukkan pada kelompok P2 dengan dosis suplementasi bakteri asam laktat 1 ml dengan konsentrasi $1x10^7$ CFU/ml. Pemberian bakteri komensalseperti *L. bulgaricus*dapatmemodulasi imunitas mukosa pencernaan. Salah satu mekanisme yang penting dalam homeostasis sistem imun mukosa yang diduga dipengaruhi oleh probiotik adalah keseimbangan dari sitokin yang dihasilkan oleh sel Th1 dan Th2, dimana sitokin ini penting dalam pengaturan imun untuk mencegah inflamasi mukosa yang

berlebihan dan reaksi autoimun (Atthiyah, 2012).Hal ini menandakan bahwa suplementasi bakteri asam laktat pada tikus putih *(Rattus novergicus)* dapat menghambat terjadinya Aflatoksikosis.

repository.ub.ac.id
UNIVERSITAS BRAWIJAYA

BAB 6 KESIMPULAN DAN SARAN

6.1 Kesimpulan

Berdasarkan hasil penelitian dan pembahasan yang telah disampaikan dapat diambil kesimpulan bahwa:

1. Suplementasi bakteri asam laktat pada tikus yang diinduksi Aflatkosin B1mampu mencegah peningkatan ekpresi IL-1 dengan konsentrasi bakteri asam laktat yang paling efektif adalah $1x10^7$ CFU/ml.
2. Suplementasi bakteri asam laktat pada tikus yang diinduksi Aflatkosin B1 mampu mencegah terjadinya kerusakan pada jaringan ileum dengan konsentrasi bakteri asam laktat yang paling efektif adalah $1x10^7$ CFU/ml.

6.2 Saran

Perlu dilakukan penelitian lebih lanjut tentang pemanfaatan bakteri asam laktat dalam mengikat Aflatoksin B1 melalui mekanisme *binding* komponen asam terichoic pada permukaan dinding sel bakteri.

repository.ub.ac.id
UNIVERSITAS BRAWIJAYA