PENGARUH ANTAGONIS GnRH TERHADAP EKSPRESI RESEPTOR ESTROGEN (ERs) DAN GAMBARAN HISTOPATOLOGI TUBA FALLOPI PADA TIKUS PUTIH (*Rattus norvegicus*)

SKRIPSI

Oleh:

DIANA RAHMAYANI PUTRI

155130101111048

PROGRAM STUDI KEDOKTERAN HEWAN
FAKULTAS KEDOKTERAN HEWAN
UNIVERSITAS BRAWIJAYA
MALANG
2019

repository.ub.ac.id
UNIVERSITAS BRAWIJAYA

PENGARUH ANTAGONIS GnRH TERHADAP EKSPRESI RESEPTOR ESTROGEN (ERs) DAN GAMBARAN HISTOPATOLOGI TUBA FALLOPI PADA TIKUS PUTIH (*Rattus norvegicus*)

SKRIPSI

Sebagai salah satu syarat untuk memperoleh gelar

Sarjana Kedokteran Hewan

Oleh:

DIANA RAHMAYANI PUTRI

155130101111048

PROGRAM STUDI KEDOKTERAN HEWAN
FAKULTAS KEDOKTERAN HEWAN
UNIVERSITAS BRAWIJAYA
MALANG
2019

repository.ub.ac.id
UNIVERSITAS BRAWIJAYA

repository.ub.ac.id

LEMBAR PENGESAHAN SKRIPSI

PENGARUH ANTAGONIS GNRH TERHADAP EKSPRESI RESEPTOR ESTROGEN (ERS) DAN GAMBARAN HISTOPATOLOGI TUBA FALLOPI PADA TIKUS PUTIH (*Rattus Norvegicus*)

Oleh:
DIANA RAHMAYANI PUTRI
NIM. 155130101111048

Setelah dipertahankan di depan Majelis Penguji
pada tanggal 13 Juni 2019
dan dinyatakan memenuhi syarat untuk memperoleh gelar
Sarjana Kedokteran Hewan

Pembimbing I	Pembimbing II
Dr. Drs. Agung Pramana W. M., M.Si	**drh. Herlina Pratiwi, M.Si**
NIP. 19650616 199111 1 001	NIP. 1987050 1201504 1 001

Mengetahui,
Dekan Fakultas Kedokteran Hewan
Universitas Brawijaya

Dr. Ir. Sudarminto Setyo Yuwono, M.App.Sc
NIP. 1963216 198803 1 002

UNIVERSITAS BRAWIJAYA

repository.ub.ac.id

LEMBAR PERNYATAAN

Saya yang bertanda tangan di bawah ini:

Nama : Diana Rahmayani Putri

NIM : 155130101111048

Program Studi : Kedokteran Hewan

Penulisan Skripsi berjudul:

Pengaruh Antagonis GnRH terhadap Ekspresi Reseptor Estrogen (ERs) dan Gambaran Histopatologi Tuba Fallopi pada Tikus (*Rattus norvegicus*)

Dengan ini menyatakan bahwa:

1. Isi dari skripsi yang saya buat adalah benar-benar karya saya sendiri dan tidak menjiplak karya orang lain, selain nama-nama yang termaktub di isi dan tertulis di daftar pustaka dalam skripsi ini.
2. Apabila dikemudian hari ternyata skripsi yang saya tulis terbukti hasil jiplakan, maka saya akan bersedia menanggung segala resiko yang akan saya terima.

Demikian pernyataan ini dibuat dengan segala kesadaran.

Malang, 27 Juni 2019

Yang menyatakan,

(Diana Rahmayani Putri)

NIM.155130101111048

UNIVERSITAS BRAWIJAYA

repository.ub.ac.id

KATA PENGANTAR

Puji dan syukur penulis panjatkan kepada Tuhan yang Maha Esa atas berkat dan anugerahNya penulis dapat menyelesaikan penyusunan naskah skripsi dengan judul "Pengaruh Antagonis GnRH terhadap Ekspresi Reseptor Estrogen (ERs) dan Gambaran Histopatologi Tuba Fallopi pada Tikus Putih (*Rattus norvegicus*)" sebagai tugas akhir/skripsi dan syarat kelulusan menjadi Sarjana Kedokteran Hewan.Ucapan terima kasih penulis sampaikan kepada :

1. Dr. Drs. Agung Pramana W.M., M.Si dan drh. Herlina Pratiwi, M.Si selaku dosen pembimbing yang telah menyisihkan waktunya untuk membimbing penulis pada saat penulisan naskah skripsi ini.
2. drh. Aulia Firmawati, M.Vet dan drh. Albiruni Haryo, M.Sc selaku dosen penguji atas segala ilmu, dukungan, serta saran dan masukan dalam penyempurnaan penulisan tugas akhir ini.
3. Dr. Ir. Sudarminto Setyo Yuwono, M.App.Sc selaku Dekan Fakultas Kedokteran Hewan Universitas Brawijaya.
4. drh. Ahmad Fauzi, M.Sc selaku dosen pembimbing akademik atas bimbingannya dalam mengambil keputusan akademik.
5. Keluarga tercinta yaitu Rahmadian Noor (Alm.), Irma Suryani, H. M. Djabir, Hj. Djuraidah dan Yeboy yang selalu memberi kasih sayang, dorongan, dukungan dan doa untuk menyelesaikan studi penulis serta perhatiannya akan kebutuhan penulis.
6. Rekan seperjuangan Anugrah Natalia Putri Talenta dan Mitra Artha Kurnia Hutabarat untuk waktu, dukungan dan kerja sama yang diberikan untuk penulis.

UNIVERSITAS BRAWIJAYA

7. Seluruh dosen dan civitas akademika yang telah membimbing, memberikan ilmu, dan mewadahi penulis selama menjalankan studi di Program Studi Kedokteran Hewan Universitas Brawijaya.
8. Teman-teman Classy Class, IMPROVE KELAWAR, Veterinary English Club, serta para sahabat tercinta untuk waktu dan dukungan yang diberikan.

Penulis sadar bahwa naskah skripsi ini masih jauh dari sempurna. Penulis berharap naskah skrisp ini dapat bermanfaat khususnya bagi penulis dan umumnya bagi pembaca untuk itu saran yang membangun sangat penulis harapkan.

Penulis

repository.ub.ac.id
UNIVERSITAS BRAWIJAYA

DAFTAR ISI

Halaman

HALAMAN JUDUL ..... **ii**
HALAMAN PENGESAHAN ..... **iii**
HALAMAN PERNYATAAN ..... **iv**
ABSTRAK ..... **v**
ABSTRACT ..... **vi**
KATA PENGANTAR ..... **vii**
DAFTAR ISI ..... **ix**
DAFTAR TABEL ..... **xi**
DAFTAR GAMBAR ..... **xii**
DAFTAR LAMPIRAN ..... **xiii**
DAFTAR SINGKATAN DAN LAMBANG ..... **xiv**
BAB 1 PENDAHULUAN **1**
1.1 Latar Belakang 1
1.2 Rumusan Permasalahan Penelitian 4
1.3 Batasan Masalah 4
1.4 Tujuan Penelitian 5
1.5 Manfaat Penelitian 5
BAB 2 TINJAUAN PUSTAKA **6**
2.1 GnRH Antagonis (*Cetrorelix acetate*) 6
2.2 Hewan Model Tikus Putih (*Rattus norvegicus*) 7
2.2.1 Sistem Reproduksi Tikus Betina 9
2.3 Tuba Fallopi 10
2.4 Hormon Reproduksi Betina 13
2.5 Estrogen 15
2.5.1 Reseptor Estrogen 16
BAB 3 KERANGKA KONSEPTUAL DAN HIPOTESIS PENELITIAN **19**
3.1 Kerangka Konseptual 19
3.2 Hipotesis Penelitian 21
BAB 4 METODE PENELITIAN **22**
4.1 Tempat dan Waktu Peneitian 22
4.2 Alat dan Bahan Penelitian 22
4.3 Rancangan Penelitian 23
4.3.1 Sampel Penelitian 24
4.3.2 Variabel Penelitian 24
4.4 Prosedur Kerja 24
4.4.1 Penentuan Dosis *Cetrorelix acetate* 24
4.4.2 Persiapan Hewan Model 25
4.4.3 Pembuatan Preparat Ulas Vagina 25
4.4.4 Pengambilan Organ Tuba Fallopii 26
4.4.5 Pembuatan Preparat Histopatologi Tuba Fallopii 27
4.4.6 Pengukuran Ekspresi Reseptor Estrogen Tuba Fallopii 29
4.5 Analisa Data 31

repository.ub.ac.id
UNIVERSITAS BRAWIJAYA

BAB V HASIL DAN PEMBAHASAN 32
5.1 Pengaruh GnRH Antagonis terhadap Ekspresi Reseptor Estrogen Tuba Fallopi 32
5.2 Pengaruh GnRH Antagonis terhadap Gambaran Histopatologi Tuba Fallopi 38
BAB VI PENUTUP 45
6.1 Kesimpulan 45
6.2 Saran 45
DAFTAR PUSTAKA 46
LAMPIRAN 55

repository.ub.ac.id
UNIVERSITAS BRAWIJAYA

repository.ub.ac.id

DAFTAR TABEL

Tabel **Halaman**

4.1 Pembagian Kelompok Hewan Model 23

5.1 Pengaruh GnRH Antagonis terhadap Ekspresi RE-α..... 33

5.2 Pengaruh GnRH Antagonis terhadap Ekspresi RE-β..... 34

UNIVERSITAS BRAWIJAYA

DAFTAR GAMBAR

Gambar **Halaman**

2.1	Mekanisme Kerja Antagonis GnRH.....	7
2.2	Tikus Putih Strain Wistar (*Rattus norvegicus)*.....	9
2.3	Gambaran Histopatologi Tuba Fallopii.....	12
2.4	Regulasi Hormon Reproduksi…….....	14
2.5	Domain Fungsional Reseptor Estrogen…….	17
3.1	Bagan Kerangka Konseptual.....	20
5.1	Ekspresi RE-α pada Tuba Fallopi.....	33
5.2	Ekspresi RE-β pada Tuba Fallopi.....	34
5.3	Gambaran Histopatologi Tuba Fallopi.....	41

repository.ub.ac.id
UNIVERSITAS BRAWIJAYA

DAFTAR LAMPIRAN

Lampiran		Halaman
1	Laik Etik	56
2	Kerangka Operasional	57
3	Perhitungan Dosis	58
4	Pembuatan Preparat Histologi Tuba Fallopi	59
5	Teknik Imunohistokimia	60
6	Hasil Statistika Ekspresi Reseptor Estrogen Alpha	61
7	Hasil Statistika Ekspresi Reseptor Estrogen Beta	63
8	Dokumentasi Penelitian……	65

repository.ub.ac.id
UNIVERSITAS BRAWIJAYA

DAFTAR ISTILAH DAN LAMBANG

Simbol/Singkatan	Keterangan
%	Persen
ºC	Derajat Celcius
µL	Mikroliter
CL	Corpus Luteum
FSH	*Follicle Stimulating Hormone*
GnRH	*Gonadotropin releasing Hormone*
HE	*Hematoxillin-Eosin*
K-	Kontrol Negatif
LH	*Luteinizing Hormone*
mL	mililiter
NaCl	Natrium Chlorida
P1	Kelompok Perlakuan 1
P2	Kelompok Perlakan 2
P4	Progesteron
PBS	*Phospat Buffered Saline*
PFA	*Paraformaldehide*
PGF2α	Prostaglandin
RE-α	Reseptor Estrogen Alpha
RE-β	Reseptor Estrogen Beta
RE	Reseptor Estrogen
ER	Reseptor Estrogen
mg	Milligram
IVF	*In-Vitro Fertilization*
MAPK	*Mitogen-Activated Protein Kinase*
E2	Estrogen
cAMP	*Cyclic Adenosine Monophosphate*
CBF	*Cilliary Beat Frequency*
NTD	N-*Terminal Domain*
DBD	DNA *Binding Domain*
LBD	*Ligand Binding Domain*
AF1	*Activation Function 1*
AF2	*Activation Function 2*

repository.ub.ac.id
UNIVERSITAS BRAWIJAYA

repository.ub.ac.id

UNIVERSITAS BRAWIJAYA

repository.ub.ac.id

Pengaruh Antagonis GnRH terhadap Ekspresi Reseptor Estrogen (ERs) dan Gambaran Histopatologi Tuba Fallopi pada Tikus Putih (*Rattus norvegicus*)

ABSTRAK

Salah satu penyebab meningkatnya kegiatan impor daging sapi ke Indonesia adalah gangguan reproduksi ternak, salah satunya hipofungsi ovarium. Hipofungsi ovarium merupakan kondisi patologik dimana ovarium tidak dapat menjalankan fungsinya dengan normal. Pengembangan hewan model hipofungsi ovarium dengan pemberian *Cetrorelix acetate*, yang merupakan antagonis dari GnRH, dapat menjadi langkah awal sebelum menentukan terapi dan penanganan yang tepat bagi ternak. Parameter yang digunakan dalam penelitian ini adalah ekspresi reseptor estrogen (ERs) dan perubahan gambaran histopatologi tuba fallopi. Penelitian ini menggunakan tiga kelompok hewan yang terdiri dari 6 ekor tikus putih betina galur *Wistar* yang berusia 8-9 minggu dan berat badan 120-160 gram per kelompok. Perlakuan yang diberikan yaitu kontrol negatif (tanpa pemberian *Cetrorelix acetate*), perlakuan 1 (pemberian *Cetrorelix acetate* 0,009 mg/ekor), dan perlakuan 2 (pemberian *Cetrorelix acetate* 0,0135 mg/ekor). Pengamatan ekspresi reseptor estrogen (ERs) dilakukan dengan metode imunohistokimia (IHK), sedangkan pengamatan perubahan gambaran histopatologi dilakukan dengan pewarnaan Hematoksilin-Eosin (HE). Ekspresi reseptor estrogen (ERs) kemudian dianalisa menggunakan uji ANOVA dan uji lanjutan BNJ dengan taraf kepercayaan 95%, sedangkan perubahan gambaran histopatologi diamati secara kualitatif. Hasil yang didapatkan menunjukkan adanya perbedaan yang signifikan akibat pemberian antagonis GnRH pada ketiga kelompok perlakuan, antara lain penurunan terbesar ekspresi reseptor estrogen tuba fallopi pada RE-α sebesar 61,5% dan RE-β sebesar 59,2%, serta penipisan lapisan dinding penyusun tuba fallopi dan berkurangnya silia. Penurunan terbesar terjadi pada kelompok perlakuan P2 dengan pemberian Cetrorelix acetate 0,0135 mg/ekor. Kesimpulan dari penelitian ini adalah *Cetrorelix acetate* sebagai antagonis GnRH mampu menurunkan ekspresi reseptor estrogen dan mengurangi jumlah silia serta ketabalan lapisan dinding penyusun tuba fallopi.

Kata Kunci: *Hipofungsi ovarium, Tikus putih, Cetrorelix acetate, Tuba Fallopi, Reseptor Estrogen, Silia*

UNIVERSITAS BRAWIJAYA

repository.ub.ac.id

Effects of GnRH-*Antagonist* on the Expression of Rats' (*Rattus norvegicus*) Estrogen Receptors (ERs) and Histopathological Overview of Falopian Tubes

ABSTRACT

One of the reasons behind the increasing import activities of beef in Indonesia is the slow reproduction caused by reproductive disorders in the cattles. One of so many reproductive disorders that is easily found is ovarian hypofunction. Ovarian hypofunction is a pathological condition in the ovary resulting it not functioning normally. The development of ovarian hypofunction animal models with the administration of *Cetrorelix acetate*, known as GnRH antagonist, can be the first step to determine the right therapy and treatment. Parameters used in this study were the expression of estrogen receptors (ERs) and changes in the fallopian tube histopathology. This study used three groups of animals consisting 6 female *Wistar* white rats, aged around 8-9 weeks and body weight of 120-160 grams. The experimental groups used and the treatments given were negative controls (without the administration of *Cetrorelix acetate*), group P1 (administration of *Cetrorelix acetate* at a dose of 0.009 mg) and group P2 (administration of *Cetrorelix acetate* at a dose of 0.0135 mg). Estrogen receptors (ERs) observation was carried out by immunohistochemistry method, while the observation of changes in the fallopian tube histopathology were carried out using Hematoxylin-Eosin (HE) staining. The expression of estrogen receptors (ERs) was analyzed using ANOVA followed by HSD test with a confidence level of 95% and changes in the fallopian tube histopathology were observed qualitatively. The results obtained in this study showed a significant difference due to the administration of GnRH antagonist in all three experimental groups, including the largest decrease in expression of estrogen receptors (RE-α by 61.5% and RE-β by 59.2%), epithelial thinning and inhibiton of ciliary development in the fallopian tube. The largest decrease occurred in the P2 group with the administration of *Cetrorelix acetate* at a dose of 0.0135 mg. The conclusion of this study is *Cetrorelix acetate* as a GnRH antagonist can reduce the expression of estrogen receptors and inhibit ciliary development in the fallopian tubes.

Keywords: *Ovarian Hypofunction, Rat, Cetrorelix acetate, Fallopian Tube, Estrogen Receptors, Cilia*

UNIVERSITAS BRAWIJAYA

BAB 1 PENDAHULUAN

1.1 Latar Belakang Penelitian

Konsumsi protein hewani per kapita di Indonesia dalam satu hari terutama untuk daging mencapai angka 3,35 gram atau 5,91%. Rata-rata konsumsi protein hewani yang berasal dari produk peternakan seperti daging, telur dan susu setiap tahunnya selalu mengalami peningkatan. Konsumsi produk peternakan mengalami peningkatan terbesar tahun 2016 sebesar 32,17% (DitJen PKH, 2017). Meningkatnya angka konsumsi produk peternakan, terutama daging, dapat menyebabkan kegiatan impor semakin meningkat. Salah satu penyebab meningkatnya kegiatan impor daging sapi ke Indonesia adalah lambatnya reproduksi dari sapi betina di Indonesia dan gangguan reproduksi pada ternak sapi.

Gangguan reproduksi tentu saja akan menyebabkan penurunan angka kelahiran dan produktivitas ternak itu sendiri. Kondisi ini akan memberi dampak kerugian ekonomi yang cukup besar berupa adanya biaya tambahan untuk pengobatan, pemeliharaan, program vaksinasi, penggantian ternak, penurunan populasi serta peningkatan jumlah ternak yang diafkir. Kerugian lainnya dapat berupa penurunan berat badan yang kemudian berimbas pada penurunan harga jual (Hermadi, 2015). Salah satu contoh gangguan reproduksi pada sapi betina yang paling sering terjadi adalah hipofungsi ovarium. Menurut Sutiyono *et al*. (2017), hipofungsi ovarium adalah penurunan aktivitas ovarium dalam menghasilkan sel telur atau ovum.

repository.ub.ac.id
UNIVERSITAS BRAWIJAYA

Hipofungsi ovarium merupakan kondisi patologik yang disebabkan oleh gangguan sekresi *Follicle Stimulating Hormone* (FSH) dan *Luteinizing Hormone* (LH) (Hermadi, 2015). Gangguan sekresi FSH dan LH dapat disebabkan oleh penurunan sekresi *Gonadotopine Releasing Hormone* (GnRH) oleh hipotalamus. Menurut Wulandari (2013), GnRH berfungsi untuk merangsang sekresi FSH dan LH. FSH berfungsi untuk merangsang perkembangan folikel dan sekresi estrogen, sedangkan LH berfungsi untuk pematangan folikel de Graaf dan ovulasi. Perkembangan dan fungsi organ reproduksi sangat tergantung dari sekresi FSH dan LH di hipofisa anterior yang dikontrol oleh GnRH di hipotalamus. Rendahnya sekresi GnRH di hipotalamus dan rendahnya sekresi FSH-LH di hipofisa anterior akan menyebabkan hewan tidak menunjukkan gejala estrus (Pemayun, 2010).

Saat akan mengalami ovulasi, produksi hormon estrogen akan terus mengalami peningkatan. Menurut Nelson dan Bulu (2001), estrogen merupakan hormon steroid yang dihasilkan dari aromatisasi androgen, yaitu *androstenedione*. Perkembangan folikel menyebabkan produksi estrogen meningkat. Peningkatan produksi hormon estrogen ini diikuti dengan meningkatnya ekspresi reseptor estrogen pada sistem reproduksi (Trisunuwati, 2016). Reseptor estrogen dibagi menjadi dua bentuk berdasarkan kode genetiknya, yaitu reseptor estrogen alfa dan reseptor estrogen beta (Caldon, 2014). Kerja dari hormon estrogen sangat berikatan dengan reseptor estrogen pada jaringan tersebut.

Gangguan hormon reproduksi dapat disebabkan oleh ketidakseimbangan nutrisi kondisi tubuh yang tidak baik, serta lingkungan yang ekstrim dan stress (Pradhan dan Nakagoshi, 2008; Eversole *et al.*, 2009). Salah satu penyebab

repository.ub.ac.id
UNIVERSITAS BRAWIJAYA

gangguan hormon reproduksi lainnya adalah induksi *Cetrorelix acetate* yang merupakan antagonis GnRH. Antagonis GnRH ini dapat menyebabkan terjadinya penurunan fungsi ovarium dengan cara menekan reseptor *Gonadotopine Releasing Hormone* (GnRH) sehingga menghambat sintesis *Follicle Stimulating Hormone* (FSH) dan *Luteinizing Hormone* (LH) (Wen *et al.*, 2010). Terhambatnya sintesis FSH dan LH menyebabkan terhambatnya folikulogenesis (Syarif *et al.*, 2016). Keterhambatan folikulogenesis dapat menyebabkan terhambatnya sintesis hormon estrogen yang mengakibatkan penurunan ekspresi reseptor estrogen pada jaringan (Caldon, 2014).

Estrogen merupakan hormon steroid yang berfungsi di banyak jaringan dalam tubuh, termasuk tuba fallopi. Fungsi primer dari estrogen adalah untuk proliferasi jaringan dari organ reproduksi dan jaringan lain yang berkaitan dengan sistem reproduksi. Morfologi sel epitel tuba fallopi dipengaruhi oleh hormon ovarium, salah satunya estrogen (E2), selama siklus estrus (Crow *et al.*, 1994). Pemberian antagonis GnRH dapat menyebabkan terhambatnya sintesis estrogen. Penurunan produksi estrogen ini kemudian menyebabkan penurunan ikatan antara hormon dan reseptor sehingga reseptor tidak aktif dan tidak terekspresi. Estrogen ditandai dengan reseptor, yaitu reseptor estrogen α (ERα) dan reseptor estrogen β (ERβ). Menurut Trisunuwati (2016) estrogen membutuhkan reseptor estrogen untuk menjalankan fungsinya. Pada tuba fallopi, aktivitas hormon estrogen membutuhkan ikatan dengan reseptor untuk menstimulasi proliferasi sel epitelium, sehingga tidak adanya reseptor estrogen pada tuba fallopi dapat menyebabkan terhambatnya pembentukan silia pada tuba fallopi.

repository.ub.ac.id
UNIVERSITAS BRAWIJAYA

Berdasarkan latar belakang tersebut, maka penelitian ini dilakukan untuk mengamati pengaruh dari pemberian antagonis GnRH (*Cetrorelix acetate*) terhadap ekspresi reseptor estrogen pada tuba fallopi dan gambaran histopatologi tuba fallopi. Hasil yang diperoleh diharapkan dapat menjadi kajian ilmiah dalam menentukan terapi dan penanganan hipofungsi ovarium yang tepat untuk kemudian diterapkan pada ternak di Indonesia.

1.2 Rumusan Permasalahan Penelitian

Berdasarkan latar belakang di atas, maka rumusan masalah dari penelitian ini antara lain:

1. Bagaimana ekspresi reseptor estrogen tuba falopi pada tikus putih (*Rattus norvegicus*) yang diinduksi antagonis GnRH (*Cetrorelix acetate*)?
2. Bagaimana gambaran histopatologi tuba falopi tikus putih (*Rattus norvegicus*) yang diinduksi antagonis GnRH (*Cetrorelix acetate*)?

1.3 Batasan Masalah

1. Hewan coba yang dijadikan model hipofungsi ovarium adalah tikus (*Rattus norvegicus*) betina strain Wistar berusia 8-9 minggu dengan berat badan 120-160 gram yang diperoleh dari Laboratorium Fisiologi Hewan Universitas Islam Negeri Malang.
2. Pembuatan tikus putih (*Rattus norvegicus*) model hipofungsi ovarium akan meminta persetujuan laik etik dari Komisi Etik Penelitian Universitas Brawijaya.

repository.ub.ac.id
UNIVERSITAS BRAWIJAYA

3. Perlakuan yang diberikan menggunakan antagonis GnRH (*Cetrorelix acetate*) dengan dosis 0,009 mg dan 0,0135 mg per ekor diberikan satu kali sehari melalui subkutan daerah abdominal selama 15 hari.
4. Variabel yang diamati dalam penelitian ini adalah gambaran histopatologi tuba fallopi dengan pewarnaan Hematoxillin-Eosin (HE) dan ekspresi reseptor estrogen dengan metode immunohistokimia (IHK).

1.4 Tujuan Penelitian

1. Mengetahui pengaruh antagonis GnRH (*Cetrorelix acetate*) terhadap ekspresi reseptor estrogen pada tuba fallopi tikus putih (*Rattus norvegicus*).
2. Mengamati perubahan gambaran histopatologi tuba fallopi pada tikus putih (*Rattus norvegicus*) yang diinduksi antagonis GnRH (*Cetrorelix acetate*).

1.5 Manfaat Penelitian

Penelitian ini diharapkan dapat menjadi informasi kajian ilmiah mengenai pengaruh pemberian antagonis GnRH (*Cetrorelix acetate*) terhadap gambaran histopatologi tuba fallopi dan ekspresi reseptor estrogen pada tuba fallopi. Penelitian ini juga diharapkan dapat membantu dalam menentukan terapi dan penanganan hipofungsi ovarium baik pada hewan model maupun ternak di Indonesia.

repository.ub.ac.id
UNIVERSITAS BRAWIJAYA

BAB 2 TINJAUAN PUSTAKA

2.1 Antagonis GnRH (*Cetrorelix acetate*)

Cetrorelix acetate merupakan antagonis *Gonadotopine-Releasing Hormone* (GnRH) yang digunakan dalam penekanan hipofisis. Antagonis GnRH akan menekan produksi LH dengan cara bersaing dengan GnRH dalam tubuh untuk berikatan dengan reseptor GnRH pada hipofisa anterior (Kaspa dan Eczurra, 2009). Penggunaan antagonis GnRH menekan *Follicle Stimulating Hormone* (FSH) dan *Luteinizing Hormone* (LH) secara cepat dan reversibel, namun hipofisis tetap responsif terhadap stimulasi GnRH selama terapi. *Cetrorelix acetate* (Cetrotide) merupakan obat yang bersifat antagonis GnRH yang digunakan untuk menghambat lonjakan dini LH (Kaspa dan Eczurra, 2009). Menurut Rodney (2013), *Cetrorelix acetate* memiliki substitusi asam amino yang sama dengan GnRH pada posisi 1, 2, 3, 6 dan 10.

Untuk dosis tunggal, *Cetrorelix acetate* diadministrasikan melalui subkutan sebanyak 3 mg, sedangkan untuk dosis ganda diberikan sebanyak 0,25 mg setiap harinya. *Cetrorelix acetate* dapat digunakan untuk memblokir efek hormon gonadotropik seperti lonjakan *Luteinizing Hormone* (LH) pada *In-Vitro Fertilization* (IVF), memblokir sekresi hormon seks gonad melalui blokade sekresi gonadotropin pada hipofisa anterior, serta pengobatan kanker (Huirne dan Lambalk, 2001). *Gonadotopine-Releasing Hormone* (GnRH) menstimulasi pelepasan *Follicle Stimulating Hormone* (FSH) dan *Luteinizing Hormone* (LH) dari hipofisa anterior. Akibat umpan balik positif dari estradiol, GnRH meningkat sehingga terjadi lonjakan LH. Lonjakan LH menginduksi ovulasi dari folikel

repository.ub.ac.id
UNIVERSITAS BRAWIJAYA

dominan, dimulainya kembali pembelahan oocyte serta luteinisasi akibat peningkatan kadar progesterone (Pinksi *et al.*, 1996).

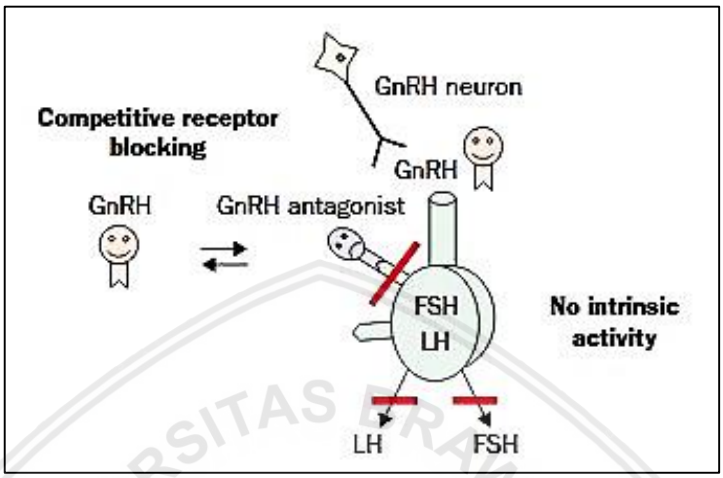

Gambar 2.1 Mekanisme Kerja Antagonis GnRH (Huirne dan Lambalk, 2001)

Mekanisme kerja *Cetrorelix acetate* adalah dengan mengikat reseptor membran pada sel pituitari yang akhirnya mengontrol pelepasan *Follicle Stimulating Hormone* (FSH) dan *Luteinizing Hormone* (LH). *Cetrorelix acetate* dapat mengganggu transduksi sinyal reseptor *growth factor* dan menggagalkan aktivasi *Mitogen Activated Protein Kinase* (MAPK) yang diketahui berfungsi untuk mengatur pertumbuhan sel (Kang *et al.*, 2000; Kang *et al.*, 2001; Kaiser *et al.*, 1997). Pemberian *Cetrorelix acetate* secara terus-menerus akan menimbulkan efek menunda lonjakan LH dan ovulasi, namun efeknya bersifat *reversible* (Pinksi *et al.*, 1996).

2.2 Hewan Model Tikus Putih (*Rattus norvegicus*)

Tikus putih sudah lama digunakan sebagai hewan laboratorium. Biasanya hewan ini digunakan sebagai hewan coba dalam melakukan penelitian. Galur tikus putih yang dapat digunakan untuk percobaan laboratorium antara lain *Sprague*

repository.ub.ac.id
UNIVERSITAS BRAWIJAYA

Dawley, Long Evans dan *Wistar* (Akbar, 2013). Tikus putih digunakan sebagai hewan coba karena perkembangbiakannya yang cepat, ukurannya yang lebih besar dari mencit dan pemeliharaannya yang mudah. Ciri-ciri dari tikus putih adalah albino dengan kepala kecil dan ekor yang lebih panjang dibandingkan badannya. Selain itu, temperamennya baik, kemampuan laktasi tinggi dan memiliki daya adaptasi yang baik (Akbar, 2013).

Akbar (2013) juga menyatakan bahwa tikus putih (*Rattus norvegicus*) betina merupakan mamalia golongan ovulator spontan. Ovulasi yang dipengaruhi oleh lonjakan LH (*Luteinizing hormone*) terjadi pada pertengahan siklus estrus. Tikus putih termasuk hewan yang bersifat poliestrus dan memiliki siklus reproduksi yang sangat pendek. Setiap siklus lamanya hanya berkisar antara 4 hingga 5 hari. Ovulasi terjadi 8 hingga 11 jam setelah tahap estrus mulai (Akbar, 2013). Secara garis besar, taksonomi tikus menurut (Akbar, 2013) adalah sebagai berikut:

Kingdom	: Animalia
Filum	: Chordata
Kelas	: Mamalia
Ordo	: Rodentia
Sub Ordo	: Myomorpha
Familia	: Muridae
Genus	: Rattus
Spesies	: *Rattus norvegicus*

repository.ub.ac.id
UNIVERSITAS BRAWIJAYA

Gambar 2.2 Tikus Putih strain Wistar *(Rattus norvegicus)* (Hedrich, 2006)

2.2.1 Sistem Reproduksi Tikus Betina

Sama seperti sistem reproduksi mamalia pada umumnya, sistem reproduksi tikus betina secara garis besar dibagi menjadi ovarium, tuba fallopi (tuba fallopi), uterus, vagina dan vulva (Soenardirahardjo *et al.*, 2011). Tipe uterus tikus betina adalah duplex dengan ciri memiliki satu serviks, dua cornua uteri yang panjang, dan tidak memiliki corpus uteri (Soenardirahardjo *et al*., 2011). Sistem tersebut akan menerima ovum yang diovulasikan, menerima sperma dan membawa sperma ke tuba fallopi sebagai tempat fertilisasi, serta mentransportasikan ovum yang telah terfertilisasi ke uterus sebagai tempat implantasi. Pertumbuhan serta fungsi otot dan epitel saluran betina dipengaruhi dan dikontrol oleh sekresi hormon ovarium, yaitu estrogen dan progesteron (Akbar, 2013).

Tikus putih (*Rattus norvegicus*) termasuk hewan poliestrus, yang berarti siklus reproduksi yang berulang-ulang. Siklus estrus kedua jenis hewan ini dibedakan menjadi 4 fase yaitu proestrus, estrus, metestrus dan diestrus. Siklus estrus tikus berlangsung antara 4 hingga 5 hari dan dapat dipengaruhi oleh faktor-faktor eksternal seperti cahaya, suhu, status nutrisi

repository.ub.ac.id
UNIVERSITAS BRAWIJAYA

dan stress. Setiap fase dari siklus estrus dapat dikenali melalui pemeriksaan apus vagina. Berbagai tingkat diferensiasi sel epitel vagina secara tidak langsung mencerminkan perubahan fungsional organ reproduksi yang dapat diamati dengan *swab* vagina (Akbar, 2013).

2.3 Tuba Fallopi

Tuba Fallopi atau *oviduct* merupakan suatu saluran reproduksi yang menghubungkan ovarium dengan uterus dan terdiri dari infundibulum, ampulla, isthmus (Narulita dan Prihatin, 2017). Pada umumnya, saluran ini kecil, berliku-liku dan terasa keras pada pangkalnya. Tuba fallopi memiliki tiga bagian, yaitu infundibulum, ampulla dan isthmus. Bagian dari tuba fallopi yang letaknya paling dekat dengan ovarium adalah infundibulum. Pada saat ovulasi, ovum akan disapu ke dalam bagian oviduct yang berfimbrae (Narulita dan Prihatin, 2017). Infundibulum merupakan bagian tuba fallopi yang berbentuk seperti corong dengan rumbai penangkap ovum yang disebut fimbrae. Fimbrae memiliki sifat ovotoxis, yaitu bergerak ke arah ovum.

Fimbrae akan bergabung menjadi stuktur tubular tunggal pada bagian akhir distal infundibulum, sebelum akhirnya menyatu menjadi ampulla (Samuelson, 2007). Ampulla merupakan daerah tempat berlangsungnya fertilisasi, dimana sel spermatozoa akan menunggu ovum di ampulla. Pada bagian ampulla terdapat banyak lipatan mukosa dan kemudian menjadi isthmus yang memiliki lapisan muskular yang lebih tipis. Panjang ampulla dapat mencapai setengah panjang oviduct dan menyambung dengan bagian oviduct terakhir, yaitu isthmus. Bagian yang membatasi ampula dengan isthmus disebut *ampulary-ismich*

repository.ub.ac.id
UNIVERSITAS BRAWIJAYA

junction, sedangkan isthmus terhubung langsung dengan cornua uteri dan batasnya disebut *utero-tubal junction* (Kusumawati dan Leondro, 2014; Croxatto, 2002). Selain itu, bagian isthmus memiliki percabangan yang lebih pendek pada lipatan mukosanya, serta memiliki rongga sempit dan berkelok-kelok yang sangat panjang.

Dinding oviduct terdiri atas 3 lapisan, yaitu membran serosa, membran muscularis, dan membran mucosa. Membran serosa terdiri dari jaringan ikat dan merupakan lapisan terbesar (Kemdikbud, 2013). Membran muscularis berisi lapisan otot, sedangkan membran mucosa merupakan lapisan yang membatasi lumen. Menurut Hafez (2000), secara histologis, membran mukosa tuba fallopi membentuk lipatan yang semakin dekat dengan infundibulum, maka lipatannya akan semakin kompleks. Epitel yang menutupi mukosa tuba falopi adalah epitel silindris (Samuelson, 2007).

Tuba fallopi memiliki beberapa fungsi, antara lain menangkap ovum, kapasitasi sperma dan fertilisasi. Kerja silia dan kontraksi muskuler dalam pengangkutan sperma ke tempat fertilisasi serta pengangkutan ovum ke uterus diatur oleh estrogen dan progesteron. Sel-sel yang bersilia terdapat pada bagian infundibulum dan berfungsi untuk membantu pergerakan ovum menuju uterus. Sedangkan sel epitel yang tidak bersilia pada bagian mukosa tuba falopi berfungsi untuk mensekresikan dan menyediakan nutrisi pendukung untuk perpindahan gamet. Sekresi tersebut juga membantu proses kapasitasi spermatozoa selama melewatinya (Samuelson, 2007).

repository.ub.ac.id
UNIVERSITAS BRAWIJAYA

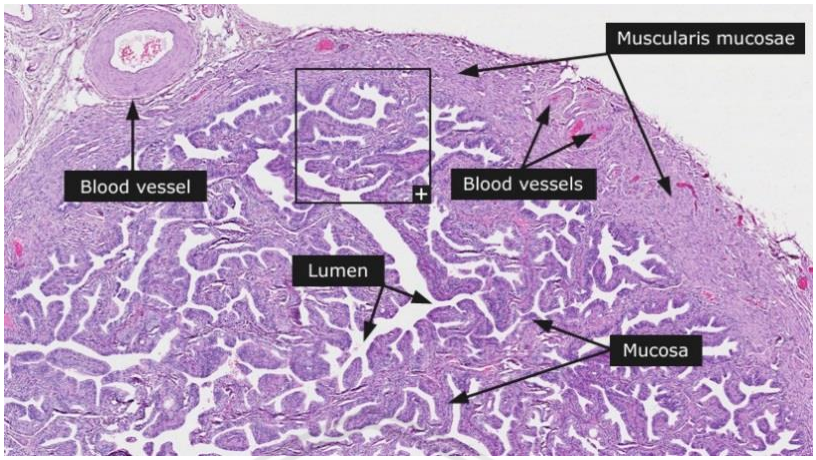

Gambar 2.3 Gambaran Histologi Tuba Fallopi Normal dengan Pewarnaan HE dan Perbesaran 40x (Riddle, 2013)

Ada dua macam sel epitel pada tuba fallopi, yaitu epitel bersilia dan sel epitel non-silia (*secretory cells*). Epitel bersilia berfungsi untuk menggerakan ovum ke ampulla untuk fertilisasi. Kerja silia dan kontraksi muskuler dalam pengangkutan sperma ke tempat fertilisasi serta pengangkutan ovum ke uterus diatur oleh estrogen dan progesteron. Sel-sel yang bersilia terdapat pada bagian infundibulum dan berfungsi untuk membantu pergerakan ovum menuju uterus. Sedangkan sel epitel yang tidak bersilia pada bagian mukosa tuba falopi berfungsi untuk mensekresikan dan menyediakan nutrisi pendukung untuk perpindahan gamet. Sekresi tersebut juga membantu proses kapasitasi spermatozoa selama melewatinya (Samuelson, 2007).

Morfologi sel epitel dan peningkatan jumlah sel epitel bersilia pada tuba fallopi dipengaruhi oleh estrogen (Crow *et al.*, 1994; Okada *et al.*, 2004). Selama siklus reproduksi, sel epitel non-silia mengalami perubahan struktural. Pada fase proestrus, tuba fallopi didominasi oleh sel sekretori. Dalam persiapan menuju fase estrus, granul sekretori akan terbentuk dan peningkatan jumlah sel dengan

ciliogenesis dapat diamati. Pada fase estrus, sejalan dengan meningkatnya hormon estrogen, tuba fallopi didominasi oleh sel epitel bersilia. Jika diamati, pada bagian bawah sel epitel bersilia dapat ditemui beberapa sel sekretori. Hal ini menunjukkan perubahan sebelumnya dari sel epitel non-silia (*secretori cells*) ke tipe sel bersilia. Berkurangnya jumlah sel epitel dapat menyebabkan kasus infertilitas (Umami, 2014). Sel silia yang berada di sekitar fimbriae berfungsi untuk mengayunkan oosit agar masuk tuba, sedangkan sel silia yang berada dekat muaranya ke uterus berfungsi untuk mengayunkan spermatozoa agar bergerak ke infundibulum. Sedangkan getahan perlu sebagai media bagi oosit (Yatim, 1996). Sekresi tuba fallopi sangat berguna untuk perkembangan embrio (Umami, 2014).

2.4 Hormon Reproduksi Betina

Ada beberapa hormon yang mengendalikan siklus estrus, antara lain *Gonadotropin-Releasing Hormone* (GnRH), *Follicle Stimulating Hormone* (FSH), *Luteinizing Hormone* (LH), prostaglandin (PGF2α), progesteron (P4), estrogen (E2), dan testosteron (Ismudiono *et al*., 2010). Hormon-hormon tersebut berperan dalam aktivitas organ reproduksi. Hormon *Gonadotropin Releasing Hormone* (GnRH) disintesis dan dilepaskan oleh sel neuron dalam kelenjar hipotalamus yang terdapat pada otak dan merangsang kelenjar di hipofise anterior untuk sekresi hormon gonadotropin yang memiliki peran penting dalam aktivitas ovarium. Pematangan folikel sangat dipengaruhi oleh hormon-hormon gonadotropin (Pradhan dan Nakagoshi, 2008). Menurut Kiptiyah (2002), pertumbuhan folikel dipengaruhi oleh kadar *Follicle Stimulating Hormone* (FSH) yang ada di dalam ovarium, sehingga folikel-folikel primer dan sekunder dapat

repository.ub.ac.id
UNIVERSITAS BRAWIJAYA

berkembang dengan baik. Hal ini dapat dipahami karena pada saat awal perkembangan folikel diperlukan FSH dalam jumlah yang cukup utuk mendorong perkembangan folikel menuju fase selanjutnya.

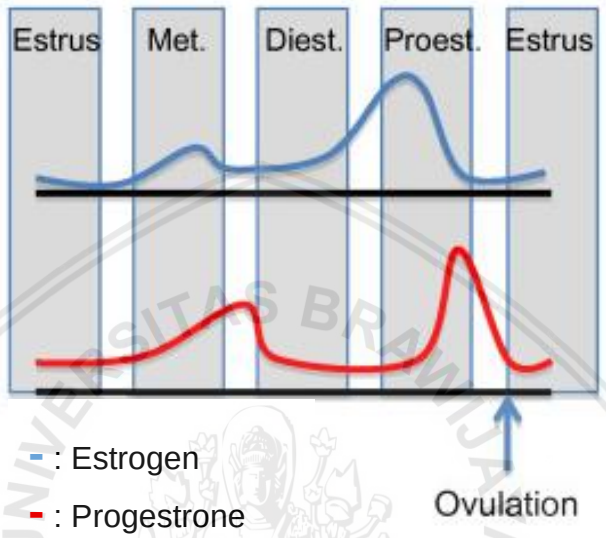

Gambar 2.4 Regulasi Hormon Reproduksi (Lebron-Milad, 2012)

Menurut Akbar (2013), estrogen berperan untuk merangsang pertumbuhan epitel dan folikel ovarium sehingga menjadi matang dan siap untuk ovulasi. Folikel yang matang akan terus memproduksi estrogen, akibatnya estrogen dalam darah menjadi tinggi. Kadar estrogen yang tinggi dalam darah menandakan fase estrus. Pada tahap berikutnya akan terjadi lonjakan *Luteinizing Hormone* (LH) dan terjadi ovulasi. Folikel kemudian berubah menjadi korpus luteum yang mampu menghasilkan progesteron. Progesteron menyebabkan penebalan lapisan endometrium untuk persiapan implantasi. Fase ini disebut fase metestrus (Akbar, 2013). Hormon prostaglandin memiliki fungsi sebagai inisiator terjadinya regresi korpus luteum yang mengakibatkan estrus. Prostaglandin (PGF2α) akan melisiskan korpus luteum yang mempengaruhi hipofisa anterior,

menstimulasi luteolisis melalui kontraksi uterus dan melepaskan endogen luteolisis dengan mempengaruhi aliran darah ke ovarium (Ismudiono *et al.*, 2010).

2.5 Estrogen

Estrogen adalah hormon yang dihasilkan oleh sel granulosa dan sel teka folikel *de Graaf* pada ovarium dan merupakan hormon golongan steroid (Hardjopranjoto, 1995). Fungsi primer dari estrogen adalah untuk proliferasi sel serta pertumbuhan jaringan dari organ reproduksi dan jaringan lainnya yang berkaitan dengan sistem reproduksi. Estrogen terdiri dari estron (E1), estradiol (E2), dan estriol (E3). Estrogen paling banyak diproduksi oleh folikel selama proses ovulasi dan korpus luteum selama kebuntingan (Gronowski dan Landau-Levine, 1999). Hormon estrogen juga bertanggung jawab terhadap munculnya gejala estrus.

Menurut Siregar (2006), sel teka akan mengikat *Luteinizing Hormone* (LH) dan menghasilkan androgen yang dikonversi menjadi estrogen oleh sel granulosa yang distimulasi oleh *Follicle Stimulating Hormone* (FSH). Pada awal siklus ovulasi, produksi estrogen akan menurun dan kemudian meningkat akibat pengaruh FSH sejalan dengan pematangan ovum (Aaron dan Findling, 1997). Diameter folikel *de Graaf* membesar seiring tingginya produksi estrogen. Jumlah estrogen yang meningkat akan menyebabkan reaksi *positive feedback* dan menstimulasi pelepasan LH sehingga terjadi ovulasi (Siregar, 2006). Setelah ovulasi terjadi, kadar *Luteinizing Hormone* (LH) akan menurun dengan cepat, tetapi cukup untuk merangsang sel teka interna untuk membentuk corpus luteum.

repository.ub.ac.id
UNIVERSITAS BRAWIJAYA

Korpus (corpus) luteum kemudian memproduksi hormon progesteron yang dapat meredakan aktivitas estrogen (Shaw *et al*., 2010). Pada tuba fallopi, salah satu pengaruh estrogen dalam sistem reproduksi adalah memacu proliferasi sel. Kenaikan kadar estrogen menyebabkan lapisan epitel tuba aktif bermitosis serta bertambahnya jumlah sel silia dan sel sekretori. Sekret atau lendir yang dihasilkan semakin banyak dan berfungsi untuk kapasitasi spermatozoa serta viabilitas spermatozoa (Yatim, 1996). Selain itu, estrogen pada tuba fallopi diperlukan untuk mempercepat transportasi ovum dan menginduksi produksi *Cyclic Adenosine Monophosphate* (cAMP) yang kemudian mengaktivasi adrenomedulin pada sel sekretori (Orihuela *et al*., 2001; Liao *et al*., 2013). Estrogen juga berperan dalam meningkatkan *Ciliary Beat Frequency* (CBF) melalui reseptornya pada tuba fallopi. Fungsi CBF adalah untuk pergerakan *tubal fluid* yang dapat mendorong pergerakan embrio (Li *et al*., 2017).

2.5.1 Reseptor Estrogen

Sama seperti hormon-hormon lainnya, estrogen bekerja melalui ikatan dengan reseptornya pada organ target. Reseptor estrogen (RE) merupakan faktor transkripsi intraseluler yang memediasi sebagian besar efek biologis estrogen pada tingkat regulasi gen (Kumar dan Thompson, 1999). Reseptor estrogen adalah salah satu anggota dari *Nuclear Hormone Receptors* (Aagaard *et al*., 2011). Estrogen berperan penting dalam perkembangan jaringan serta fungsi jaringan. Secara umum, hormon steroid akan berikatan dengan molekul reseptor untuk menjalankan fungsinya.

repository.ub.ac.id
UNIVERSITAS BRAWIJAYA

Setelah hormon steroid disekresikan, 95-98% dari hormon tersebut bersirkulasi dalam aliran darah dan terikat dengan protein transpor spesifik. Setelah berada di dalam sel, steroid hanya bisa menghasilkan respon dalam sel yang memiliki reseptor intraseluler spesifik untuk hormon tersebut. Pengikatan reseptor spesifik merupakan kunci untuk kerja steroid pada jaringan targetnya. Oleh karena itu, reseptor estrogen ditemukan di otak dan sel target yang spesifik lainnya, seperti saluran reproduksi (Heffner dan Schust, 2006).

Pembentukan reseptor estrogen (RE) terjadi di sitoplasma dan kemudian ditranslokasikan ke nukleus. Interaksi RE dalam nukleus dianggap penting dalam stimulasi sintesis RNA yang akhirnya menghasilkan respons yang diinduksi estrogen (Malley dan Anthony, 1978). Menurut Smith dan O'Malley (2004), reseptor estrogen pada nukleus dapat meningkatkan atau menurunkan ekspresi gen target dengan berinteraksi melalui DNA spesifik. Ikatan RE dengan sekuens DNA spesifik sebagai homodimer disebut *Estrogen Response Elements* (EREs). Reseptor estrogen terdiri dari beberapa domain fungsional, yaitu *N-Terminal Domain* (NTD), DNA *Binding Domain* (DBD), serta *Ligan Binding Domain* (LBD) (Beato, 1989).

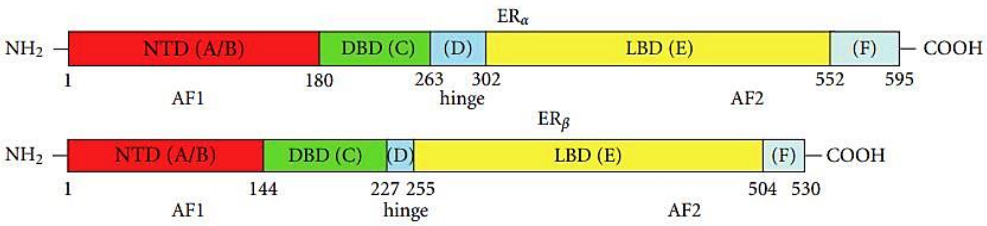

Gambar 2.5 Domain Fungsional Reseptor Estrogen (Kumar *et. al*, 2011)

Domain “D” yang berada di sebelah DBD disebut *hinge region* yang berfungsi sebagai penghubung DBD dan LBD, sedangkan domain “F” berfungsi sebagai modulator transkripsi gen. Aktivitas transkripsi ER diatur oleh dua domain yang terletak dalam NTD dan LBD, yaitu AF1 dan AF2. AF1 berfungsi sebagai hormon independen, sedangkan AF2 membutuhkan hormon untuk berfungsi. Reseptor estrogen terdiri dari 2 subunit, yaitu subunit *Estrogen Receptor α* (ER-α) dan *Estrogen Receptor β* (ER-β). Jaringan yang mengekspresikan ER-α secara dominan meliputi uterus, hipofisa anterior, hepar, hipotalamus, tulang, kelenjar mammae, serviks dan vagina. Sedangkan ER-β terekspresi lebih sedikit, tetapi dominan pada ovarium, paru-paru dan prostat (Couse *et al.*, 1997).

Menurut Cretoiu *et al.* (2012), reseptor estrogen pada tuba fallopi terdapat pada lapisan muskularisnya. Kontraksi otot halus tuba fallopi diregulasi oleh hormon prostaglandin melalui reseptor yang dimodulasi oleh hormon estrogen (Huang *et al*., 2015). Fungsi dari kontraksi otot pada tuba fallopi adalah untuk transport sperma. Menurun atau hilangnya reseptor estrogen dalam sel epitel tuba fallopi pada tikus betina akan menghasilkan aktivitas protease berlebih. Perubahan ini dapat menyebabkan terganggunya proses fertilisasi hingga kematian embrionik (Winuthayanon *et al*., 2015).

repository.ub.ac.id
UNIVERSITAS BRAWIJAYA

BAB 3 KERANGKA KONSEPTUAL DAN HIPOTESIS PENELITIAN

3.1 Kerangka Konseptual

Hewan coba tikus putih dengan galur *Wistar* diberikan paparan *Cetrorelix acetate* yang merupakan antagonis dari *Gonadotopine-Releasing Hormone* (GnRH) agar didapati hasil penurunan produksi GnRH sehingga mengganggu stimulus pelepasan hormon *Follicle Stimulating Hormone* (FSH) dan *Luteinizing Hormone* (LH) yang mengakibatkan terhambatnya folikulogenesis dan kegagalan ovulasi. Menurut Rodney (2013), mekanisme kerja *Cetrorelix acetate* adalah dengan cara mengikat reseptor membran pada sel pituitari yang akhirnya mengontrol pelepasan LH dan FSH. *Cetrorelix acetate* menunda terjadinya lonjakan LH dan ovulasi. *Cetrorelix acetate* juga dapat menghentikan produksi GnRH dari hipotalamus dengan cara mengurangi sel gonadotrope yang kemudian mempengaruhi reseptor GnRH karena reseptor ini berkorelasi dengan respon sekretorik gonadotropin (Pinski *et al.*, 1996).

Pemberian antagonis GnRH (*Cetrorelix acetate*) secara terus-menerus dapat mengurangi reseptor GnRH dan mengganggu regulasi hormon. Folikulogenesis yang terhambat akan menghambat sekresi hormon estrogen sehingga mempengaruhi ekspresi reseptor estrogen serta perubahan gambaran histopatologi pada beberapa jaringan targetnya, salah satunya tuba fallopi (**Gambar 3.1**).

repository.ub.ac.id
UNIVERSITAS BRAWIJAYA

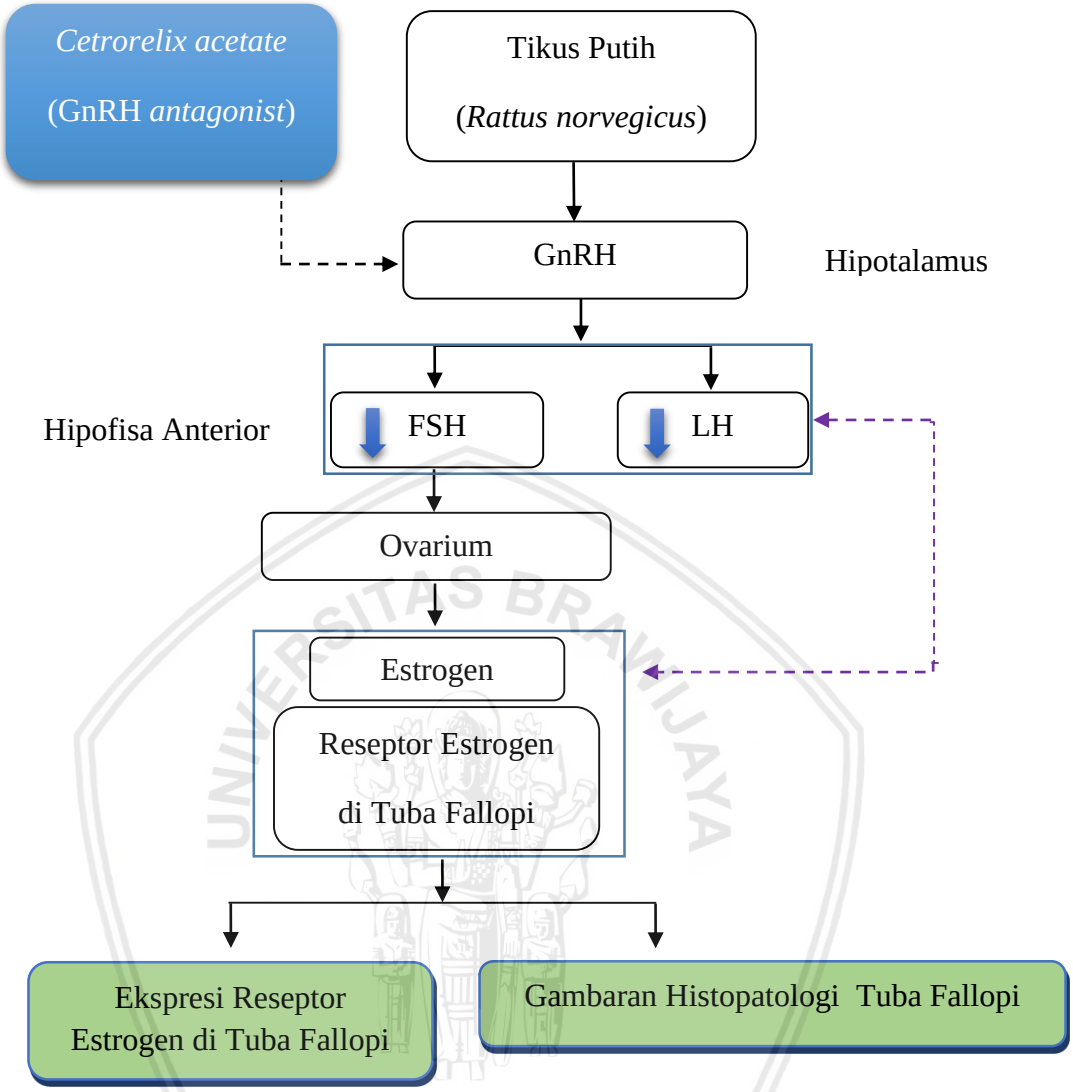

Keterangan:

: Pemberian GnRH antagonis

: Pengaruh pemberian GnRH antagonis

: Variabel tergantung

: Tidak ada *feedback* positif

: Menghambat

Gambar 3.1. Bagan Kerangka Konseptual

repository.ub.ac.id
UNIVERSITAS BRAWIJAYA

3.2 Hipotesis Penelitian

Hipotesis penelitian ini adalah sebagai berikut.

1. Pemberian antagonis GnRH (*Cetrorelix acetate*) mampu menurunkan ekspresi reseptor estrogen tuba fallopi pada tikus putih (*Rattus norvegicus*).
2. Pemberian antagonis GnRH (*Cetrorelix acetate*) mampu menyebabkan terjadinya pengurangan silia pada gambaran histopatologi tuba fallopi pada tikus putih (*Rattus norvegicus*).

repository.ub.ac.id
UNIVERSITAS BRAWIJAYA

BAB 4 METODE PENELITIAN

4.1 Tempat dan Waktu Penelitian

Penelitian dilakukan pada bulan Desember 2018 hingga Februari 2019 yang bertempatkan di Laboratorium Kandang Hewan Coba dan Laboratorium Fisiologi Hewan, Fakultas Sains dan Teknologi, Universitas Islam Negeri Malang untuk pemeliharaan dan pelaksanaan penelitian. Pembuatan preparat histopatologi dan pengamatan ekspresi reseptor estrogen dilakukan di Laboratorium Patologi dan Laboratorium Biokimia, Fakultas Kedokteran, Universitas Brawijaya. Pengamatan preparat histopatologi dilakukan di Laboratorium Histologi, Fakultas Kedokteran Hewan, Universitas Brawijaya, Malang.

4.2 Alat dan Bahan Penelitian

Alat-alat yang digunakan dalam penelitian ini antara lain 1) alat untuk pemeliharaan tikus, yang meliputi kandang, tempat pakan, dan tempat minum; 2) alat untuk pengambilan organ, seperti *blade*, gunting bedah, pinset, cawan petri, dan jarum pentul; 3) alat untuk pembuatan histopatologi tuba fallopi yang meliputi mikrotom, inkubator, dan mikroskop; serta 4) alat untuk mengukur ekspresi reseptor estrogen dan pengamatan gambaran preparat histopatologi, yaitu mikroskop *optilab*.

Bahan yang digunakan dalam penelitian ini antara lain 1) bahan untuk pemeliharaan tikus yang meliputi pellet kelinci (SP®), sekam, dan air secukupnya; 2) bahan untuk pengambilan organ, seperti PBS dan fomalin; 3) bahan untuk pembuatan histopatologi tuba fallopi, yang meliputi alkohol,

repository.ub.ac.id
UNIVERSITAS BRAWIJAYA

formalin, xylol, NaCl fisiologis 0.9%, paraffin, pewarna *Hematoxillin-Eosin*, dan entellan; serta 4) bahan untuk mengukur ekspresi reseptor estrogen, yaitu PBS, antibodi primer (*Mouse Monoclonal Anti-Human-Antibody* dan *Rabbit Polyclonal Anti-Rat-Antibody*), antibodi sekunder, *Horseradish Peroxidase* (HRP) dan kromogen DAB (3,3-*diaminobenzidine tetrahydrochloride*).

4.3 Rancangan Penelitian

Penelitian ini akan menggunakan metode rancangan penelitian yaitu Rancangan Acak Lengkap dan bersifat eksperimental. Hewan Coba dibagi dalam 3 kelompok, yaitu kelompok kontrol negatif, kelompok perlakuan 1 dengan pemberian GnRH-*Antagonist* dosis 0,009 mg/ ekor dan kelompok perlakuan 2 dengan dosis 0,0135 mg/ekor (**Tabel 4.1**).

Tabel 4.1 Pembagian Kelompok Hewan Model

No.	Kelompok	Perlakuan
1	KN	Kontrol Negatif
2	P1	Paparan *Cetrorelix acetate* 0,009 mg/ ekor
3	P2	Paparan *Cetrorelix acetate* 0,0135 mg/ekor

4.3.1 Sampel Penelitian

Pada penelitian ini, hewan coba yang digunakan adalah tikus putih (*Rattus norvegicus*) betina galur *Wistar*, berumur kurang lebih 8-9 minggu dengan kisaran berat badan antara 120-160 gram. Hewan coba diaklimatisasi selama 7 hari untuk beradaptasi dengan kondisi laboratorium.

repository.ub.ac.id
UNIVERSITAS BRAWIJAYA

Jumlah sampel yang digunakan dihitung berdasarkan rumus:

t(n-1)	≥ 15
3(n-1)	≥ 15
3n-3	≥ 15
3n	≥ 18
n	≥ 6

Keterangan:

t = jumlah kelompok hewan coba

n = jumlah ulangan yang diperlukan

Berdasarkan perhitungan di atas, maka dalam tiga kelompok hewan coba diperlukan jumlah ulangan paling sedikit 6 kali dalam masing-masing kelompok, sehingga digunakan 18 ekor hewan coba. Penggunaan hewan coba dalam penelitian harus disetujui oleh Komisi Etik Penelitian Universitas Brawijaya (**Lampiran 1**).

4.3.2 Variabel Penelitian

Variabel yang digunakan dalam penelitian ini antara lain:

1. Variabel bebas : Pemberian *Cetrorelix acetate*
2. Variabel tergantung : Ekspresi reseptor estrogen dan gambaran histopatologi tuba falopi.
3. Variabel kontrol : Tikus putih (*Rattus norvegicus*) betina strain *Wistar*, umur 8-9 minggu, berat badan 120-160 gram, pakan, dan minum.

4.4 Prosedur Kerja

4.4.1 Penentuan Dosis *Cetrorelix acetate*

Berdasarkan dosis manusia yang tertera pada etiket, yaitu 0,25 mg/mL, dosis *Cetrorelix acetate* yang diberikan dalam penelitian ini

repository.ub.ac.id
UNIVERSITAS BRAWIJAYA

dikonversikan untuk tikus menjadi 0,018 mg/ekor tikus (**Lampiran 3**). Dosis yang diberikan pada perlakuan ditingkatkan menjadi 0,009 mg dan 0,0135 mg dari pengenceran 1 mL. Perlakuan diberikan kepada kelompok P1 dan P2. Tikus diambil dari kandang dan posisi tikus bagian ventral mengarah ke laboran. Daerah yang akan diinjeksi dibersihkan dengan kapas yang sudah dibasahi dengan alkohol 70% dan injeksi diberikan melalui subkutan daerah abdomen 1x sehari selama 15 hari.

4.4.2 Persiapan Hewan Model

Hewan coba diaklimatisasi selama 7 hari agar mampu beradaptasi di lingkungan yang baru, serta diberikan pakan berupa pellet kelinci (SP®) dan air minum secara *adlibitum*. Kelompok hewan coba dibagi menjadi 3 perlakuan dalam 3 kandang yang berbeda dengan suhu optimum ruangan tikus 22-24°C dan kelembaban 50-60%, serta kandang yang berisi 6 ekor tikus per kandang. Kandang tikus diberikan alas berupa sekam yang diganti setiap 3 hari sekali. Pembagian kelompok hewan coba antara lain 1) kelompok pertama sebagai kelompok kontrol negatif (KN) tanpa pemberian *Cetrorelix acetate*; 2) kelompok kedua sebagai kelompok perlakuan pertama dengan pemberian 0,009 mg *Cetrorelix acetate* (P2); dan 3) kelompok ketiga sebagai kelompok perlakuan kedua dengan pemberian 0,0135 mg *Cetrorelix acetate* (P2).

4.4.3 Pembuatan Preparat Ulas Vagina

Siklus reproduksi tikus betina memiliki empat fase, yaitu proestrus, estrus, metestrus dan diesterus. Dalam studi mengenai sistem

repository.ub.ac.id
UNIVERSITAS BRAWIJAYA

reproduksi maupun pengaruh terhadap siklus estrus, digunakan teknik ulas vagina atau *vagina smear*. Metode ulas vagina digunakan untuk menentukan fase siklus. Salah satu faktor yang dapat menyebabkan perubahan pada sel epitel vagina adalah perubahan kadar estrogen (Sitasiwi, 2008). Estrogen menyebabkan proliferasi sel epitel dan proses pertandukan pada sel-sel epitel permukaan (Astirin dan Mutmainah, 2002).

Tahapan pembuatan preparat ulas vagina dimulai dengan merendam *cotton bud* dalam akuades. *Handling* tikus dengan posisi rebah dorsal, kemudian dilakukan swab vagina menggunakan *cotton bud* dengan cara memutar 360°. *Cotton bud* kemudian diapus pada gelas objek dan dibiarkan mengering lalu difiksasi menggunakan alkohol. Preparat yang sudah mengering kemudian diwarnai dengan *Giemsa* selama 15 menit, lalu dibilas dengan air mengalir. Hasil ulas vagina diamati di bawah mikroskop dengan perbesaran 10x. Dalam penelitian ini, ulas vagina dilakukan untuk menyamakan siklus estrus tikus sebelum mengawali perlakuan, dan untuk mengetahui fase estrus tikus yang sedang berlangsung di akhir perlakuan sebelum dinekropsi.

4.4.4 Pengambilan Organ Tuba Fallopi

Hewan coba tikus dieutanasi dengan metode dislokasi leher. Menurut Komisi Etik dan Kesejahteraan Hewan Universitas Melbourne (2016), dislokasi leher merupakan *humane killing* yang cepat menghilangkan kesadaran dengan rasa sakit dan kesulitan yang minim. Dislokasi leher dilakukan dengan posisi rebah ventral, tengkuk ditahan

repository.ub.ac.id
UNIVERSITAS BRAWIJAYA

dengan pinset, kemudian ditarik pangkal ekor hingga beberapa vertebrae patah dan tikus mati. Tikus yang telah mati kemudian dinekropsi secara vertikal dari area abdomen posterior menuju anterior, lalu dibuka rongga abdomen dan dada. Kemudian organ tuba falopi diambil, dicuci dengan NaCL fisiologis dan dikoleksi di dalam pot organ berisi Formalin 10%.

4.4.5 Pembuatan Preparat Histopatologi Tuba Fallopi

Proses pembuatan preparat histologi terdiri dari fiksasi dehidrasi, penjernihan, infiltrasi parafin, *embedding, sectioning,* penempelan di *object glass* serta pewarnaan. Fiksasi dilakukan untuk inaktivasi enzim degradasi dan mencegah kerusakan jaringan serta menjaga kontinuitas jaringan. Tahapan fiksasi yaitu dengan memasukkan jaringan ke dalam larutan PFA 10%, kemudian direndam dalam etanol 70% minimal 24 jam. Proses selanjutnya adalah dehidrasi yang bertujuan untuk menghilangkan sisa air yang ada di dalam jaringan. Proses ini diawali dengan merendam jaringan dalam larutan etanol dengan konsentrasi bertingkat mulai dari 70% selama 1 jam, kemudian etanol 80% selama 1 jam dan dilanjutkan dengan etanol 90% 30 menit.

Setelah dehidrasi, dilakukan *clearing,* untuk menghilangkan sisa etanol. *Clearing* dilakukan dengan cara memindahkan sampel dari alkohol absolut ke dalam xylol I (30 menit) dan xylol II (40 menit). Setelah proses *clearing* selesai, dilanjutkan dengan infiltrasi yang dilakukan dalam parafin cair yang ditempatkan dalam inkubator bersuhu 58-60°C dan membiarkan parafin memasuki sela-sela jaringan. Lalu, proses *embedding*

repository.ub.ac.id
UNIVERSITAS BRAWIJAYA

dilakukan dengan menuangkan paraffin cair ke dalam cetakan dengan sampel yang sudah diletakkan di cetakan. Setelah paraffin memadat, dilanjutkan dengan proses *sectioning*.

Sectioning diawali dengan mengatur ketebalan irisan mikrotom dengan ukuran ±4-5µm. Hasil irisan dipindahkan dengan kuas ke dalam air hangat 38-40°C untuk membuka lipatan dan meluruskan kerutan halus yang ada. Irisan yang terpilih diambil dengan gelas objek, dikeringkan dan diletakkan di atas *hot plate* 38-40°C sampai kering. Selanjutnya preparat disimpan dalam inkubator pada suhu 38-40°C. Setelah disimpan dalam incubator, preparat kemudian diwarnai dengan pewarnaan Hematoxillin-Eosin (HE).

Proses pewarnaan preparat dengan pewarna HE diawali dengan proses deparafinasi menggunakan xylol. Kemudian dilanjutkan dengan proses rehidrasi dengan memasukkan preparat ke dalam alkohol bertingkat (95%, 90%, 80%, dan 70%) secara berurutan masing-masing selama tiga menit. Proses selanjutnya yaitu preparat dicuci dengan air mengalir dan dilanjutkan dengan merendam kedalam air akuades selama 5 menit. Preparat kemudian diwarnai dengan pewarna Hemaktosilin selama 1 menit, dicuci dengan air mengalir selama 10 menit, lalu kemudian dicuci dengan akuades selama 5 menit. Pewarnaan menggunakan eosin selama 5 menit dan dicuci kembali dengan air mengalir selama 10 menit dan akuades selama 5 menit.

repository.ub.ac.id
UNIVERSITAS BRAWIJAYA

Proses dehidrasi kembali dilakukan dengan alkohol bertingkat (70%, 80%, 90%, dan 95%) masing-masing selama beberapa detik dan dilanjutkan dengan alkohol absolut I, II, dan III masing-masing 2 menit. Proses *clearing* dengan xylol I, II, dan III dilakukan masing-masing selama 3 menit. Setelah proses pewarnaan dan *clearing* selesai, dilanjutkan dengan proses *mounting* yang merupakan proses perekatan dengan menggunakan entellan serta ditutup menggunakan *coverglass* untuk selanjutnya diamati menggunakan mikroskop cahaya dengan perbesaran 40x dan 100x.

4.4.6 Pengukuran Ekspresi Reseptor Estrogen Tuba Falopi

Pengukuran ekspresi reseptor estrogen pada tuba fallopi dimulai dengan inkubasi preparat histopatologi tuba fallopi selama 24 jam. Selanjutnya dilakukan proses deparafinisasi dengan merendam preparat dalam xylol sebanyak 3 kali. Preparat kemudian direndam alkohol bertingkat secara berurutan (95%, 90%, 80%, 70%) untuk proses rehidrasi atau yaitu memasukkan kembali cairan ke dalam jaringan untuk memudahkan pewarnaan. Preparat kemudian disimpan di dalam lemari es dengan suhu 3° C selama > 24 jam. Setelah diinkubasi di dalam lemari es selama 24 jam, preparat kemudian dicuci di dalam akuades sebanyak 3 kali, masing-masing selama 3 menit.

Kemudian preparat direndam dalam 3% hidrogen peroksida yang dicampur dengan metanol dalam *humidity chamber* suhu ruang selama 40 menit, lalu dicuci dalam PBS dengan selama 3 x 3 menit. Preparat

repository.ub.ac.id
UNIVERSITAS BRAWIJAYA

diinkubasi dengan *normalhorse serum* 2,5% sebanyak 50 µL selama satu malam di dalam *humidity chamber* suhu 3°C dan dibilas kembali dengan PBS selama 3 x 3 menit. Selanjutnya preparat ditambahkan antibodi primer (*Mouse Monoclonal Anti-Human-Antibody* untuk reseptor estrogen alfa dan *Rabbit Polyclonal Anti-Rat-Antibody* untuk reseptor estrogen beta) sebanyak 40 µL dan diinkubasi selama satu malam pada suhu 3°C. Kemudian preparat dibilas kembali dengan PBS sebanyak 3 x 5 menit dan ditambahkan dengan antibodi sekunder (anti antibody primer atau anti anti-reseptor estrogen) sebanyak 40 µL selama 60 menit pada suhu ruang. Kemudian preparat dicuci dengan PBS selama 3 x 3 menit dan ditetesi *peroxidase* satu tetes, dibiarkan selama 40 menit, kemudian dicuci kembali dengan PBS selama 3 x 3 menit. Preparat kemudian dibilas kembali dengan akuades hingga bersih.

Setelah bersih, preparat ditambahkan kromogen DAB (3,3-*diaminobenzidine tetrahydrochloride*) sebanyak 40 µL selama 20 menit pada suhu ruang, kemudian dicuci dalam akuades sebanyak 3 x 5 menit dan dilakukan *counterstain* dengan *hematoksilin* selama 1 menit pada suhu ruang. Preparat dicuci kembali dalam air dengan pH 8 sebanyak 3 x 1 menit dan biarkan mengering. Setelah preparat mengering, dilakukan *mounting* dengan menggunakan entelan dan diamati dengan mikroskop *optilab*. Pengamatan ekspresi reseptor estrogen tuba fallopi dilakukan dengan perbesaran 40x dan 5 lapang pandang. Reseptor estrogen pada tuba fallopi dapat diamati pada seluruh lapisan sel. Ekspresi reseptor estrogen

repository.ub.ac.id
UNIVERSITAS BRAWIJAYA

pada tuba fallopi diamati dengan menghitung rata-rata jumlah sel yang mengekspresikan reseptor estrogen menggunakan aplikasi ImmunoRatio.

4.5 Analisa Data

Variabel tergantung yang diamati pada penelitian ini berupa gambaran histopatologi tuba fallopi dan ekspresi reseptor estrogen pada tuba fallopi. Gambaran histopatologi tuba fallopi diamati secara kualitatif dengan pewarnaan *Hematoxylin-Eosin* (HE), sedangkan ekspresi reseptor estrogen tuba fallopi diamati secara kuantitatif dengan menggunakan metode imunohistokimia (IHK) dan ImmunoRatio untuk rata-rata ekspresi reseptor estrogen. Data yang diperoleh dari hasil pengamatan dianalisa dengan One-Way ANOVA dan probabilitas 5%. Apabila terdapat perbedaan antara perlakuan maka akan dilanjutkan dengan Uji Beda Nyata Jujur (BNJ).

repository.ub.ac.id
UNIVERSITAS BRAWIJAYA

BAB 5 HASIL DAN PEMBAHASAN

5.1 Pengaruh GnRH Antagonis terhadap Ekspresi Reseptor Estrogen pada Tuba Fallopi

Estrogen merupakan hormon steroid yang berfungsi di banyak jaringan dalam tubuh, termasuk epitel tuba fallopi. Menurut Menezo (1997), peran estrogen dalam tuba fallopi adalah untuk memfasilitasi pergerakan sel telur, sperma dan embrio yang dibuahi antara ovarium dan uterus. Estrogen ditandai dengan reseptor, yaitu reseptor estrogen α (ERα) dan reseptor estrogen β (ERβ). Ekspresi reseptor estrogen pada tuba fallopi dapat diamati dengan metode imunohistokimia (IHK). Metode ini akan mewarnai sel target menjadi kecokelatan. Ekspresi reseptor estrogen diamati secara visual pada daerah imunoreaktif menggunakan mikroskop cahaya binokuler dengan perbesaran 400 kali (Le, 2005). Menurut Okada *et al*. (2004), reseptor estrogen dapat diamati di seluruh lapisan sel tuba fallopi.

Shao *et al*. (2007) menyatakan bahwa reseptor estrogen terekspresi di seluruh lapisan sel tuba fallopi. Ekspresi reseptor ini bervariasi sesuai dengan tahap siklus ovarium dan memuncak di pertengahan siklus (Amso *et al.*, 1994; Pollow *et al.*, 1981). Hormon estrogen pada tuba fallopi terlibat dalam pengaturan fungsi tuba fallopi itu sendiri, seperti pembentukan *tubal fluid* dan transportasi gamet (McDonald *et al.*, 1969). Secara fungsional, ER-α berfungsi dalam pertumbuhan tuba dan regulasi kadar protein serta ekspresi *growth factors.* Sedangkan ER-β berfungsi dalam proses transportasi gamet.

repository.ub.ac.id
UNIVERSITAS BRAWIJAYA

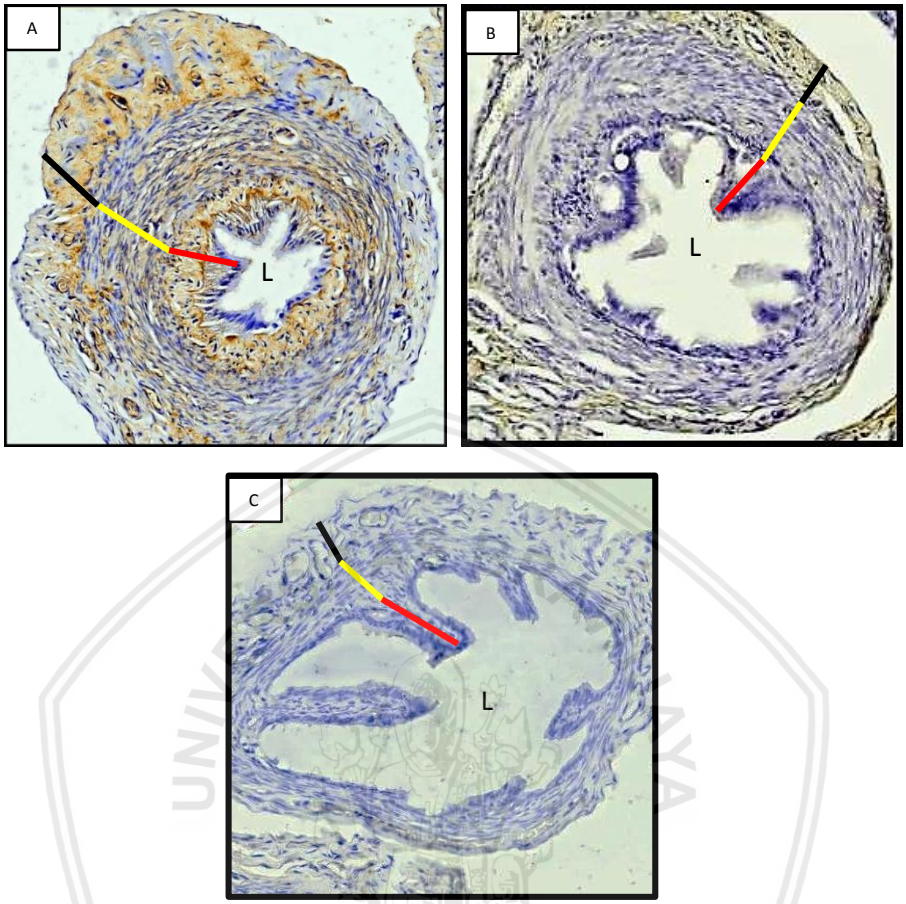

Gambar 5.1 Ekspresi RE-α pada Tuba Fallopi dengan metode IHK (Perbesaran 40x); ▬: Tunika Adventitia (Serosa); ▭ :Tunika Media (Muskularis); ▬ : Tunika Intima (Mukosa); ■ (Warna Cokelat) Ekspresi Reseptor Estrogen; (L) Lumen

Keterangan: (A) Kontrol negatif
(B) Kelompok P1 (*Cetrorelix acetate* 0,009 mg)
(C) Kelompok P2 (*Cetrorelix acetate* 0,0135 mg)

Tabel 5.1 Pengaruh GnRH Antagonis terhadap Ekspresi RE-α pada Tikus Putih

Kelompok	Rata-rata ekspresi (RE-α ± SD)
K- (Kontrol negatif)	56,77 ± 10,1[c]
P1 (*Cetrorelix acetate* 0,009 mg/ekor)	34,63 ± 4,1[b]
P2 (*Cetrorelix acetate* 0,0135 mg/ekor)	21,83 ± 4,9[a]

Keterangan: Notasi a, b, c menunjukkan adanya perbedaan signifikan antara satu perlakuan dengan perlakuan lainnya

repository.ub.ac.id
UNIVERSITAS BRAWIJAYA

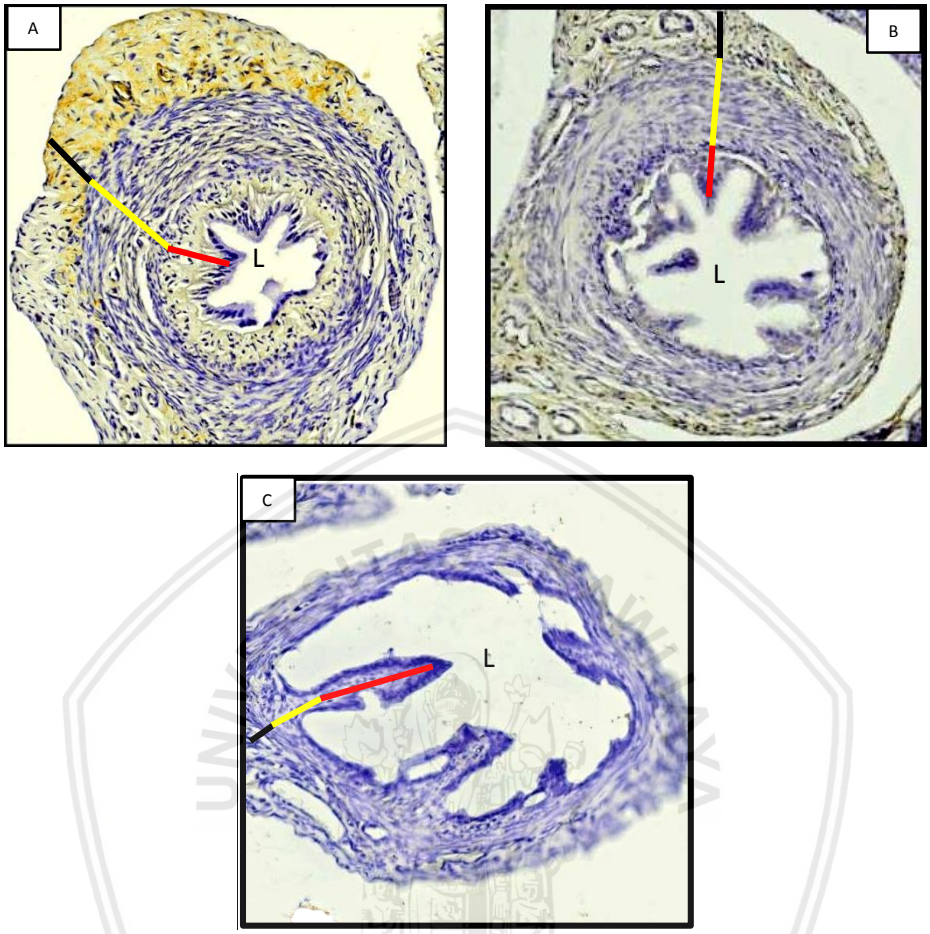

Gambar 5.2 Ekspresi RE-β pada Tuba Fallopi dengan metode IHK (Perbesaran 40x); ▬: Tunika Adventitia (Serosa); ▭ :Tunika Media (Muskularis); ▬ : Tunika Intima (Mukosa); ■ (Warna Cokelat) Ekspresi Reseptor Estrogen; (L) Lumen

Keterangan: (A) Kontrol negatif
(B) Kelompok P1 (*Cetrorelix acetate* 0,009 mg)
(C) Kelompok P2 (*Cetrorelix acetate* 0,0135 mg)

Tabel 5.2 Pengaruh GnRH Antagonis terhadap Ekspresi RE-β pada Tikus Putih

Kelompok	Rata-rata ekspresi (RE-β ± SD)
K- (Kontrol negatif)	54,01 ± 6,7c
P1 (Cetrorelix acetate 0,009 mg/ekor)	32,36 ± 5,8b
P2 (Cetrorelix acetate 0,0135 mg/ekor)	22,03 ± 3,3a

Keterangan: Notasi a, b, c menunjukkan adanya perbedaan signifikan antara satu perlakuan dengan perlakuan lainnya

repository.ub.ac.id
UNIVERSITAS BRAWIJAYA

Kelompok kontrol negatif (**Gambar 5.1A dan 5.2A**) pada penelitian ini menunjukkan rata-rata ekspresi RE-α sebesar 56,77 ± 10,1 dan rata-rata ekspresi RE-β sebesar 54,01 ± 6,7. Hasil rata-rata pada kelompok kontrol negatif menunjukkan bahwa ekspresi RE-α lebih banyak daripada ekspresi RE-β. Data yang diperoleh menunjukkan ekspresi reseptor estrogen kelompok kontrol negatif lebih besar jika dibandingkan dengan kelompok perlakuan P1 dan kelompok perlakuan P2. Hal ini sesuai dengan hasil penelitian Shao *et al*. (2007) yang menyatakan bahwa RE-α lebih banyak terekspresi pada tuba fallopi dibandingkan dengan RE-β.

Rata-rata ekspresi RE-α yang diperoleh pada kelompok kontrol negatif (tanpa pemberian *Cetrorelix acetate*) adalah 56,77 ± 10,1, kelompok perlakuan P1 (pemberian *Cetrorelix acetate* 0,009 mg) adalah 34,62 ± 4,1, dan kelompok perlakuan P2 (pemberian *Cetrorelix acetate* 0,0135 mg) adalah 21,83 ± 4,9. Ekspresi RE-α pada kelompok kontrol negatif terdapat pada seluruh lapisan penyusun tuba fallopi. Sedangkan pada perlakuan P1, ekspresi RE-α hanya terdapat pada tunika serosa dan pada perlakuan P2, terjadi penurunan drastis terhadap ekspresi RE-α (**Gambar 5.1** dan **Tabel 5.1**).

Rata-rata ekspresi RE-β yang diperoleh pada kelompok kontrol negatif (tanpa pemberian *Cetrorelix acetate*) adalah 54,01 ± 6,7, kelompok perlakuan P1 (pemberian *Cetrorelix acetate* 0,009 mg) adalah 32,36 ± 5,8, dan kelompok perlakuan P2 (pemberian *Cetrorelix acetate* 0,0135 mg) adalah 22,03 ± 3,3. Ekspresi RE-β pada kelompok perlakuan P1 dan perlakuan P2 mengalami penurunan dibandingkan dengan kelompok kontrol negatif (**Gambar 5.2** dan

repository.ub.ac.id
UNIVERSITAS BRAWIJAYA

Tabel 5.2). Hal ini menunjukkan bahwa semakin tinggi dosis antagonis GnRH (*Cetrorelix acetate*) akan semakin rendah ekspresi RE-β pada tikus putih.

Ekspresi ERα maupun ERβ mengalami penurunan pada kelompok perlakuan P1 pemberian *Cetrorelix acetate* 0,009 mg/ekor dan P2 pemberian *Cetrorelix acetate* 0,0135 mg/ekor. Nilai rata-rata ekspresi ER-α kelompok perlakuan P1 mengalami penurunan sebesar 38,9% dan kelompok perlakuan P2 terjadi penurunan sebesar 61,5%. Sedangkan ekspresi ERβ pada kelompok perlakuan P1 mengalami penurunan sebesar 40% dan kelompok perlakuan P2 terjadi penurunan sebesar 59,2%. Terjadinya penurunan ekspresi reseptor estrogen α dan β disebabkan oleh pemberian *Cetrorelix acetate* sebagai antagonis *Gonadotopine-Releasing Hormone* (GnRH).

Cetrorelix acetate bersaing dengan GnRH dalam tubuh untuk mengikat reseptor membran pada sel pituitari dan mengontrol pelepasan *Follicle Stimulating Hormone* (FSH) dan *Luteinizing Hormone* (LH), sehingga menunda terjadinya lonjakan LH dan ovulasi (Rodney, 2013). Antagonis GnRH juga akan mengambat stimulasi FSH yang kemudian mengganggu perkembangan folikel (Rabinovici *et al*., 1992). Menurut Hutabarat (2019), pemberian *Cetrorelix acetate* dengan dosis 0,009 mg/ekor dan 0,0135 mg/ekor dapat menyebabkan peningkatan jumlah folikel primer dan sekunder, penurunan folikel tersier, serta peningkatan folikel atresia pada folikel antral. Peningkatan folikel atresia akibat pemberian *Cetrorelix acetate* menandakan terjadinya penurunan stimulasi *Follicle Stimulating Hormone* (FSH).

repository.ub.ac.id
UNIVERSITAS BRAWIJAYA

Terjadinya penurunan stimulasi FSH menghambat pertumbuhan dan perkembangan folikel menjadi folikel *de Graaf* untuk mensekresikan hormon estrogen. Pemberian *Cetrorelix acetate* yang merupakan antagonis GnRH menyebabkan terhambatnya sintesis estrogen yang terjadi selama proses folikulogenesis. Penurunan produksi estrogen ini kemudian menyebabkan penurunan ikatan hormon-reseptor sehingga reseptor tidak aktif dan tidak terekspresi. Dilihat dari hasil tersebut maka dapat dinyatakan bahwa pemberian *Cetrorelix acetate* mempengaruhi terjadinya penurunan ekspresi reseptor estrogen pada tuba fallopi.

Hewitt dan Korach (2002) menyatakan bahwa respon seluler estrogen dimediasi oleh reseptor estrogen. Estrogen akan menembus permukaan sel target dan masuk ke dalam sitoplasma lalu berikatan dengan reseptor estrogen yang berada di sitoplasma. Secara umum, ikatan antara ligan dan reseptor estrogen (RE) akan menghasilkan *heat shock proteins* sehingga memungkingkan reseptor untuk mengikat sekuens nukleotida spesifik di daerah yang diregulasi reseptor estrogen (Nilsson *et al.,* 2001). Estrogen harus menembus inti sel target melalui jalur non-transkripsi untuk berikatan dengan reseptor estrogen sehingga mengaktifkan reseptor estrogen (McDonell *et al*., 2002). Reseptor estrogen berada dalam keadaan inaktif apabila tidak ada hormon estrogen yang diproduksi. Reseptor estrogen yang inaktif terdapat pada inti sel dan berikatan dengan *heat shock protein*.

Fungsi estrogen hanya akan terjadi apabila berikatan dengan reseptor estrogen. Pemberian antagonis *Gonadotropine Releasing Hormone* (GnRH)

repository.ub.ac.id
UNIVERSITAS BRAWIJAYA

berupa *Cetrorelix acetate* pada kelompok perlakuan P1 dan P2 menyebabkan penurunan ekspresi reseptor estrogen. Penurunan ekspresi reseptor estrogen dapat mempengaruhi perkembangan organ reproduksi, termasuk tuba fallopi, karena ikatan hormon-reseptor yang terbentuk sedikit sehingga mengganggu proliferasi sel pada sel target. Hal ini sesuai dengan penyataan Crow *et al*. (1994) mengenai morfologi sel epitel tuba fallopi yang dipengaruhi oleh hormon reproduksi, terutama estrogen, yang bertindak melalui reseptornya.

5.2 Pengaruh Antagonis GnRH terhadap Gambaran Histopatologi Tuba Fallopi

Tuba Fallopi atau *oviduct* merupakan suatu saluran reproduksi yang menghubungkan ovarium dengan uterus dan terdiri dari infundibulum, ampulla, isthmus (Narulita dan Prihatin, 2017). Pada umumnya, saluran ini kecil, berliku-liku dan terasa keras pada pangkalnya. Tuba fallopi memiliki tiga bagian, yaitu infundibulum, ampulla dan isthmus. Tuba fallopi memiliki beberapa fungsi, antara lain menangkap ovum, kapasitasi sperma dan fertilisasi. Tuba fallopi berfungsi untuk membawa sperma dan ovum ke tempat terjadinya fertilisasi di ampulla dan mengembalikan zigot yang telah dibuahi ke dalam rongga uterus untuk proses implantasi (Heffner dan Schust, 2006). Menurut Daftary dan Chakravarti (2011), susunan tuba falopi dari luar ke dalam adalah serosa, subserosa, lamina propria dan mukosa. Serosa merupakan lapisan terluar yang berasal dari peritoneum visceral. Lapisan subserosa tersusun atas jaringan adventif longgar, pembuluh darah, limfatik, dan otot polos. Lamina propria tersusun atas jaringan ikat vaskuler, sedangkan mukosa tersusun atas selapis epitel kolumner simpleks bersilia.

repository.ub.ac.id
UNIVERSITAS BRAWIJAYA

Ada dua macam sel epitel pada tuba fallopi, yaitu epitel bersilia dan sel epitel non-silia (*secretory cells*). Epitel bersilia berfungsi untuk menggerakan ovum ke ampulla untuk fertilisasi. Kerja silia dan kontraksi muskuler dalam pengangkutan sperma ke tempat fertilisasi serta pengangkutan ovum ke uterus diatur oleh estrogen dan progesteron. Fungsi sebagai pembawa sperma dan ovum dipengaruhi oleh otot polos, jumlah epitel bersilia dan epitel sekretorik (Lyons *et. al*, 2006). Otot polos, jumlah epitel bersilia dan epitel sekretorik dianggap sebagai efektor mekanik transportasi tuba fallopi, karena pada otot terdapat reseptor estradiol dan progesteron yang berfungsi untuk kontraksi dan relaksasi otot polos. Otot polos tuba berada dibawah kendali sistem saraf simpatis. Otot tuba merespon estrogen untuk menstimulasi kontraksi otot dan progesteron untuk relaksasi (Croxato, 2002).

Sel-sel yang bersilia terdapat pada bagian infundibulum dan berfungsi untuk membantu pergerakan ovum menuju uterus. Sedangkan sel epitel yang tidak bersilia pada bagian mukosa tuba falopi berfungsi untuk mensekresikan dan menyediakan nutrisi pendukung untuk perpindahan gamet. Sekresi tersebut juga membantu proses kapasitasi spermatozoa selama melewatinya (Samuelson, 2007). Morfologi sel epitel dan peningkatan jumlah sel epitel bersilia pada tuba fallopi dipengaruhi oleh estrogen (Crow *et al.*, 1994; Okada *et al*., 2004).

Selama siklus reproduksi, sel epitel non-silia mengalami perubahan struktural. Pada fase proestrus, tuba fallopi didominasi oleh sel sekretori. Dalam persiapan menuju fase estrus, granul sekretori akan terbentuk dan peningkatan jumlah sel dengan *ciliogenesis* dapat diamati (Kress dan Morson, 2007). Pada fase

repository.ub.ac.id
UNIVERSITAS BRAWIJAYA

estrus, sejalan dengan meningkatnya hormon estrogen, tuba fallopi didominasi oleh sel epitel bersilia. Jika diamati, pada bagian bawah sel epitel bersilia dapat ditemui beberapa sel sekretori. Hal ini menunjukkan perubahan sebelumnya dari sel epitel non-silia (*secretory cells*) ke tipe sel bersilia (Kress dan Morson, 2007). Jumlah sel epitel bergantung pada kadar estrogen dan akan meningkat sejalan dengan proses ovulasi. Berkurangnya jumlah sel epitel tuba fallopi dapat menyebabkan kasus infertilitas (Umami, 2014).

Berdasarkan hasil ulas vagina (**Lampiran 8**) yang dilakukan sebelum euthanasia, menunjukkan bahwa hewan coba berada pada fase metestrus. Fase metestrus pada tuba fallopi ditandai dengan adanya penebalan dinding tuba fallopi serta pembentukan silia (Restall, 1966). Peningkatan jumlah sel bersilia dan tebal lapisan mukosa tuba fallopi terjadi pada fase estrus dan metestrus. Peningkatan tebal lapisan dinding tuba fallopi disebabkan oleh pertambahan jumlah sel bersilia dan sel sekretori (Liputo, 2006). Pada akhir fase metestrus, sel epitel non-silia dan sel epitel bersilia akan mengalami apoptosis, namun sebagian besar granula sekretori masih tertinggal dalam sel sekretori yang kemudian akan kembali mengalami perubahan struktural dan memulai proses *ciliogenesis* pada fase selanjutnya (Kress dan Morson, 2007).

Kelompok kontrol negatif menunjukkan lapisan dinding yang tebal dan adanya silia (**Gambar 5.3A**). Sedangkan kelompok perlakuan 1 dan kelompok perlakuan 2 menunjukkan berkurangnya ketebalan dinding penyusun tuba fallopi dan jumlah silia pada tuba fallopi (**Gambar 5.3B dan 5.3C**). Berkurangnya jumlah silia dan tebal lapisan dinding penyusun tuba fallopi disebabkan oleh

repository.ub.ac.id
UNIVERSITAS BRAWIJAYA

pemberian *Cetrorelix acetate*. *Cetrorelix acetate* bersaing dengan *Gonadotropine Releasing Hormone* (GnRH) dalam tubuh sehingga mampu menekan sekresi *Follicle Stimulating Hormone* (FSH), *Luteinizing Hormone* (LH) dan estrogen (Griesinger *et al*., 2005). Penurunan kadar FSH dan LH dapat menghambat folikulogenesis dan ovulasi (Cooke *et al*., 1998; Hafizuddin *et al*., 2012).

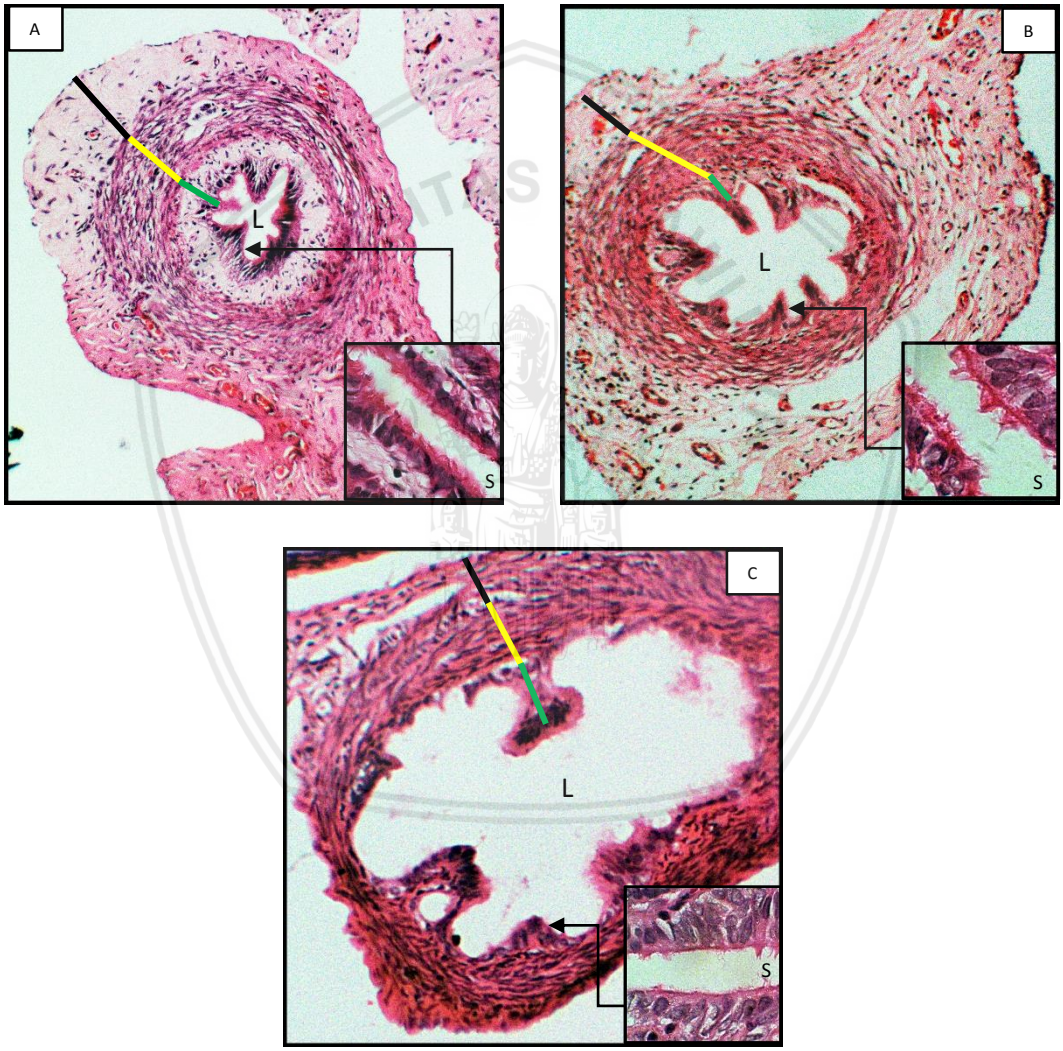

Gambar 5.3 Gambaran Histopatologi Tuba Fallopi (HE, 40x); ▬ : Tunika Adventitia (Serosa); ▭ :Tunika Media (Muskularis); ▬ : Tunika Intima (Mukosa); (L) Lumen; (S) Silia (HE, 100x)

Keterangan: (A) Kontrol negatif
(B) Kelompok P1 (*Cetrorelix acetate* 0,009 mg)
(C) Kelompok P2 (*Cetrorelix acetate* 0,0135 mg)

repository.ub.ac.id
UNIVERSITAS BRAWIJAYA

Pada ovarium hewan coba kelompok perlakuan P1 dengan dosis 0,009 mg/ekor dan P2 0,0135 mg/ekor didapati perubahan berupa peningkatan folikel atresia dan nekrosis pada folikel antral. Folikel atresia menandai terjadinya penurunan sekresi FSH sehingga ovulasi tidak terjadi. Nekrosis pada folikel ovarium merupakan salah satu ciri dari hipofungsi ovarium yang disebabkan oleh malnutrisi. Menurut Hutabarat (2019), degenerasi dan nekrosis folikel ovarium menandakan folikulogenesis tidak terjadi. Folikulogenesis yang terhambat dapat menyebabkan gangguan sintesis hormon estrogen. Gangguan sintesis hormon estrogen dapat mempengaruhi perkembangan organ reproduksi termasuk tuba fallopi.

Estrogen berfungsi untuk proliferasi sel epitel, sekresi, dan siliogenesis (Verhage *et al.*, 1979; Donnez *et al.*, 1985). Aktivitas siliogenik dan sekresi disebabkan oleh estrogen yang bertindak melalui melalui reseptor estrogen pada sel epitel tuba fallopi (Lauschová, 1999; Daftary dan Chakravarti, 2011). Aktivitas sekresi oleh *peg cells* memproduksi *tubal fluid* yang mengandung nutrisi untuk spermatozoa, oosit dan zigot, serta kapasitasi sperma. Estrogen pada tuba fallopi menginduksi produksi *Cyclic Adenosine Monophosphate* (cAMP) untuk aktivasi adrenomedulin pada sel sekretori (Orihuela *et al.*, 2001; Liao *et al.*, 2013). Adrenomedulin meningkatkan *Ciliary Beat Frequency* (CBF) melalui reseptor pada tuba fallopi yang berfungsi dalam pergerakan *tubal fluid* untuk mendorong pergerakan embrio (Li *et al.*, 2017).

Penurunan kadar estrogen akibat pemberian antagonis *Gonadotropine Releasing Hormone* (GnRH) berupa *Cetrorelix acetate* pada kelompok perlakuan

repository.ub.ac.id
UNIVERSITAS BRAWIJAYA

P1 dan P2 menyebabkan penurunan ekspresi reseptor estrogen, sehingga ikatan hormon-reseptor yang terbentuk sedikit dan mengganggu proliferasi sel pada sel target. Penurunan ekspresi reseptor estrogen dapat mempengaruhi gambaran histopatologi tuba fallopi, karena untuk menjalankan fungsinya estrogen membutuhkan ikatan dengan reseptor guna menstimulasi proliferasi sel epitelium. Hal ini sesuai dengan penyataan Crow *et al*. (1994) dan Guyton (1995) mengenai morfologi sel epitel tuba fallopi yang dipengaruhi oleh estrogen, yang bertindak melalui reseptornya, dimana hormon estrogen menyebabkan jaringan kelenjar lapisan mukosa berproliferasi dan meningkatkan jumlah sel epitel bersilia.

Mekanisme hormon estrogen yang dapat mempengaruhi ketebalan tuba fallopi dapat dijelaskan melalui aktivitas estrogen pada sel-sel penyusun tuba fallopi. Aktifitas estrogen di dalam sel dimulai setelah terjadi ikatan estrogen di dalam sitosol. Kompleks estrogen dan reseptor selanjutnya berdifusi ke dalam inti sel dan melekat pada DNA. Ikatan kompleks estrogen-reseptor dengan DNA menginduksi sintesis dan eskpresi mRNA berupa sintesis protein sehingga meningkatkan aktifitas sel target, yang ditunjukkan dengan terjadinya proliferasi sel (Johnson dan Everitt, 1984).

Peningkatan tebal lapisan mukosa tuba fallopi disebabkan peningkatan jumlah sel-sel penyusun jaringan tuba fallopi. Peningkatan jumlah sel baik itu sel epitel sekretorik maupun epitel silia dapat menyebabkan lapisan mukosa tuba fallopi semakin tebal. Tebal lapisan mukosa tuba fallopi mempengaruhi fertilitas individu (Umami, 2014). Estrogen yang bekerja melalui reseptornya berfungsi untuk meningkatkan jumlah silia dan ketebalan dinding penyusun pada tuba

repository.ub.ac.id
UNIVERSITAS BRAWIJAYA

fallopi untuk proses fertilisasi dan transportasi embrio, sehingga tidak adanya reseptor estrogen pada tuba fallopi dapat menyebabkan berkurangnya jumlah silia dan menipisnya dinding penyusun tuba fallopi (Daftary dan Chakravarti, 2011; Okada *et al.*, 2004). Gerakan peristaltik yang dihasilkan oleh kontraksi otot polos membantu perpindahan ovum menuju uterus, sehingga terjadinya penipisan lapisan muskularis pada tuba fallopi dapat menyebabkan gangguan transportasi ovum dan tidak terjadinya fertilisasi. Hal ini membuktikan bahwa pemberian *Cetrorelix acetate* sebagai antagonis dari *Gonadotropine Releasing Hormone* (GnRH) terbukti mampu menekan sekresi *Follicle Stimulating Hormone* (FSH), *Luteinizing Hormone* (LH) dan estrogen sehingga dapat mempengaruhi ekspresi reseptor estrogen yang kemudian mempengaruhi gambaran histopatologi tuba fallopi serta fungsi dari tuba fallopi.

repository.ub.ac.id
UNIVERSITAS BRAWIJAYA

BAB 6 KESIMPULAN DAN SARAN

6.1 Kesimpulan

Berdasarkan hasil penelitian dan pembahasan yang telah disampaikan dapat diambil kesimpulan bahwa:

1. Pemberian *Cetrorelix acetate* sebagai antagonis GnRH mampu menurunkan ekspresi reseptor estrogen pada tuba fallopi dengan RE-α dan menurunkan ekspresi RE-β pada tikus putih kelompok perlakuan P2 dosis 0,0135 mg/ekor.
2. Pemberian *Cetrorelix acetate* sebagai antagonis GnRH mampu mengurangi pembentukan silia pada gambaran histopatologi tuba fallopi yang terjadi pada tikus putih pada kelompok perlakuan P1 dan P2.

6.2 Saran

Perlu dilakukan penelitian lebih lanjut untuk menentukan pengaruh signifikan dari pemberian *Cetrorelix acetate* sebagai GnRH antagonis terhadap pembentukan silia pada tuba fallopi, serta pengembangan hewan model hipofungsi ovarium dengan perlakuan yang berbeda.

repository.ub.ac.id
UNIVERSITAS BRAWIJAYA

repository.ub.ac.id

DAFTAR PUSTAKA

Aagaard, M. M., Siersbaek, R., and Mandrup, S. 2011. *Molecular Basis for Gene-Specific Transactivation by Nuclear Receptors*. Biochimica et Biophysica Acta.

Akbar, B. 2013. *Tumbuhan dengan Kandungan Senyawa Aktif yang Berpotensi sebagai Bahan Antifertilitas*. Jakarta: Adabia Press.

Amso N. N., Crow J., and Shaw R. W. 1994. *Comparative Immunohistochemical Study of Oestrogen and Progesteron Receptors in the Fallopian Tube and Uterus at Different Stages of the Menstrual Cycle and the Menopause*. Human Reproduction Vol. 9 No. 6: 1027-1037. Oxford University Press.

Animal Welfare and Ethics Committee. 2016. *Humane Killing of Mice and Rats*. University of Melbourne.

Aron, D. C. and Findling, J.W. 1997. *Hipothalannus & Pituitary*. Basic and Clinical Endocrinology 5th ed. London Prentice-Hall International Inc.

Astirin, O. P. and Mutmainah. 2002. *Struktur Histologi Ovarium Tikus (Rattus novergicus) Gravid setelah Pemberian Ekstrak Momordica charantina L.Pharmacon*. Jurnal Pharmacon Vol. 1 No. 2: 26-31.

Beato, M. 1989. *Gene Regulation by Steroid Hormones*. Cell Vol. 56 No. 3: 335-344.

Beshay V. E. and Bruce R. 2013. *Hypothalamic-Pituitary-Ovarian Axis and Control of the Menstrual Cycle.In: Falcone CT, Hurd WW (eds.). Clinical Reproductive Medicine and Surgery: A Practical Guide*. New York: Springer Science.

Caldon, C. E. 2014. *Estrogen Signaling and the DNA Damage Response in Hormone Dependent Breast Cancers*. Front Oncol, 4106-114.

Cooke P. S., Buchanan D. L., Lubahn D. B., and Cunha G. R. 1998. *Mechanism of Estrogen Action: Lessons from the Estrogen Receptor Alpha Knockout Mouse*. Biology of Reproduction Vol. 59 Issue 3: 470-475.

Couse, J. F., Lindzey, J., Grandien, K., Gustafsson, J. A., and Korach, K. S. 1997. *Tissue Distribution and Quantitative Analysis of Estrogen Receptor-*

UNIVERSITAS BRAWIJAYA

Alpha (ER-alpha) and Estrogen Receptor-Beta (ER-beta) Messenger Ribonucleic Acid in the Wild-Type and ER-alpha-Knockout Mouse. Endocrinology: 4613–4621.

Cretoiu S. M, Cretoiu D., Simionescu A., and Popescu L.M. 2012. *Telocytes in Human Fallopian Tube and Uterus Express Estrogen and Progesterone Receptors*. *Sex Steroids*. InTech Open.

Crow J., Nazar N. A., Lewin J., and Shaw Robert W. 1994. *Morphology and Infrastructure of Fallopian Tube Epithelium at Different Stages of the Menstrual Cycle and Menopause*. Human Reproduction Vol. 9 No. 12: 2224-2233. Oxford University Press.

Croxatto, Horacio. 2002. *Physiology of Gamete and Embryo Transport through the Fallopian Tube*. Reproductive BioMedicine Vol. 4 No. 2: 160-169.

Daftary, Shirish and Chakravarti, Sudip. 2011. *Manual of Obstetrics* 3rd Edition. Elsevier India.

Direktorat Jenderal Peternakan dan Kesehatan Hewan. 2017. *Statistik Peternakan dan Kesehatan Hewan*. Kementerian Pertanian Republik Indonesia.

Direktorat Pembinaan Sekolah Menengah Kejuruan. 2013. *Dasar-Dasar Pembibitan Ternak*. Buku Teks Bahan Ajar Siswa. Kementrian Pendidikan dan Kebudayaan.

Donnez J., Casanas-Roux F., Caprasse J., Ferin J., and Thomas K. 1985. *Cyclic Changes in Ciliation, Cell Height and Mitotic Activity in Human Tubal Epithelium during Reproductive Life*. Fertility and Sterility Vol. 43 No. 4. The American Fertility Society.

Eversole D. E. , Browne M. F., Hall J., and Dietz R. E. 2009. *Body Condition Scoring Beef Cows*. Virginia Tech Public 400-791.

Griesinger G., Diedrich K., Devroey P., and Kolibianakis E. M. 2005. *GnRH Agonist for Triggering Final Oocyte Maturation in the GnRH Antagonist Ovarian Hyperstimulation Protocol: A Systematic Review and Meta-Analysis*. Human Reproduction Update Vol. 12 No. 2: 159-168. Oxford University Press.

repository.ub.ac.id
UNIVERSITAS BRAWIJAYA

Gronowski, A. M. dan Landau-Levine, M. 1999. *Reproductive Endocrine Fuction*. Textbook of Clinical Chemistry. 3rd ed. Philadelphia: W. B. Saunders Company.

Hafez, E. S. E. 2000. *Anatomy of Male Reproduction*. A Wolter Kluwer Company.

Hafizuddin, Siregar T. N., and Akmal M. 2012. *Hormon dan Perannya dalam Dinamika Folikuler pada Hewan Domestik*. Jurnal Edukasi dan Sains Biologi Vol. 1 No. 1. Al-Muslim University.

Hardjopranjoto, S. H. 1995. *Ilmu Kemajiran pada Ternak*. Airlangga University Press. Surabaya

Hedrich, H. J. 2006. *Taxonomy and Stocks and Strains*. London: Elsevier Academic Press.

Heffner, Linda J and Schust, Danny J. 2006. *At A Glance: Sistem Reproduksi*. Edisi Kedua. Jakarta: Erlangga.

Hermadi, Herry Agoes. 2015. *Pemberantasan Kasus Kemajiran pada Ternak Menuju Kemandirian di Bidang Kesehatan Reproduksi Hewan dan Ketahanan Pangan di Indonesia*. Universitas Airlangga Press.

Hewitt, Sylvia C. and Korach, Kenneth S. 2002. *Estrogen Receptors: Structure, Mechanisms and Function. Reviews in Endocrine & Metabolic Disorders*. Netherlands: Kluwer Academic Publishers.

Huang N, Liu B, Dong Z, Mao W, Zhang N, Li C., and Cao J. 2015. *Prostanoid Receptors EP2, EP4, and FP are regulated by Estradiol in Bovine Oviductal Smooth Muscle*. Prostaglandins & Other Lipid Mediators: 170–175.

Hutabarat, Mitra Artha Kurnia. 2019. *Pengaruh GnRH Antagonis terhadap Ekspresi Reseptor Estrogen (ERs) dan Perubahan Histopatologi Ovarium pada Tikus Putih (Rattus norvegicus)*. Skripsi. Universitas Brawijaya. Malang.

Ismudiono, Pudji S., Husni A., Sri P. M., Abdul S., and Erma S. 2010. *Fisiologi Reproduksi Ternak*. Surabaya: Universitas Airlangga Press.

repository.ub.ac.id
UNIVERSITAS BRAWIJAYA

Johnson, M. H. and Everitt, B. J. 1984. *Essential Reproduction*. Edisi ke-2. London: Blackwell Scientific Publications.

Kaiser U. B., Conn P. M. and Chin W. W. 1997. *Studies of Gonadotropin-Releasing Hormone (GnRH) Action Using GnRH Receptor-Expressing Pituitary Cell Lines*. Endocrinology: 46–70.

Kang S. K., Choi K. C., Cheng K. W., Nathwani P. S., Auersperg N. and Leung P. C. 2000. *Role of Gonadotropin-Releasing Hormone as an Autocrine Growth Factor in Human Ovarian Surface Epithelium*. Endocrinology: 72–80.

Kang S. K., Tai C. J., Nathwani P. S., Choi K. C., and Leung P. C. 2001. *Stimulation of Mitogen-Activated Protein Kinase by Gonadotropin-Releasing Hormone in Human Granulosa-Luteal Cells*. Endocrinology: 671–679.

Kaspa, Ilan T. and Ezcurra, Diego. *GnRH Antagonist, Cetrorelix, for Pituitary Suppression in Modern, Patient-Friendly Assisted Reproductive Technology*. Expert Opinion Drug Metabolism Toxicology Vol. 5 No. 10: 1323-1336. Informa UK Ltd.

Kiptiyah. 2002. *Efek Teratogenik Vitamin A pada mencit (Mus musculus) Betina*. Penelitian Eksperimental Laboratories.

Kress, Annetrudi and Morson, Gianni. 2007. *Changes in the Ovidcuctal Epithelium during the Estrous Cycle in the Marsupial Monodelphis domestica*. Journal Anatomical Society of Great Britain and Ireland.

Kumar, R. and Thompson, E. B. 1999. *The Structure of the Nuclear Hormone Receptors*. Steroids Vol. 64 No. 5: 310–319.

Kumar, Raj, Zakharov M. N., Khan S. H., Miki R., Jang H., Toraldo G., Singh R., Bhasin S., and Jasuja R. 2011. *The Dynamic Structure of the Estrogen Receptor*. *Journal* of Amino Acids.

Kusumawati, Enike D. dan Leondro, Henny. 2014. *Inseminasi Buatan*. Malang: Universitas Kanjuruhan.

Lauschová, I. 1999. *Influence of Estrogen and Progesteron on Ultrastructural Indices of Oviductal Epithelieum in Sexually Immature Mice*. Acta Vet.

repository.ub.ac.id
UNIVERSITAS BRAWIJAYA

Brno 68: 13-21. Department of Histology and Embryology, Masaryk University, Czech Republic.

Lebron-Milad K. 2012. *Sex Differences, Gonadal Hormomes and the Fear Extinction Network: Implications for Anxiety Disorders.* Biology of Mood Anxiety Disorders Vol. 2 No. 1.

Le Loıc Marchand, Timothy Donlon, Laurence N. Kolonel, Brian E. Henderson, and Lynne R. Wilkens. 2005. *Estrogen Metabolism–Related Genes and Breast Cancer Risk: The Multiethnic Cohort Study*. Cancer Epidemiology Biomarkers Previews Vol. 14 No. 8.

Li, S., O'Neill, S. R. S., Zhang, Y., Holtzman, M. J., Takemaru, K.-I., Korach, K. S., and Winuthayanon, W. 2017. *Estrogen Receptor α is required for Oviductal Transport of Embryos*. The FASEB Journal Vol. 31 No. 4: 1595–1607.

Liao S. B., Cheung K. H., Cheung M. P. L., To Y. T., O W. S., Tang F. 2013. *Adrenomedullin Increased the Short-Circuit Current in the Pig Oviduct through Chloride Channels via the CGRP Receptor: Mediation by cAMP and Calcium Ions but Not by Nitric Oxide*. Biology of Reproduction Vol. 89 Issue 4: 1-6.

Liputo, Khaeruni Putriani. 2006. *Studi Histopatologi Pengaruh Pajanan Asap Rokok Kretek terhadap Organ Reproduksi Betina Tikus Putih (Rattus norvegicus)*. Institut Pertanian Bogor: Fakultas Kedokteran Hewan.

Lyons AR, Saridogan E, and Djahanbakhch O. 2006. *The Reproductive Significance of Human Fallopian Tube Cilia*. Human Reproduction Updates Vol. 12 No. 4: 363-372.

Malley, Bert W. and Means. Anthony R. 1978. *Receptors and Hormone Action* Vol. II. New York: Academic Press Inc.

McDonell, Donald P. and Norris, John D. 2002. *Connections and Regulation of the Human Estrogen Receptor*. Science Vol. 296. Department of Pharmacology and Cancer Biology, Duke University Medical Center.

Mead R. A, Erochenko V. P, and Highfill D. R. 1981. *Effects of Progesterone and Estrogen on the Histology of the Oviduct of the Garter Snake*. General

repository.ub.ac.id
UNIVERSITAS BRAWIJAYA

and Comparative Endrocrinology Vo. 45: 345-354. Department of Biological Sciences, University of Idaho. Academic Press Inc.

Menezo Y. and Guerin P. 1997. *The Mammalian Oviduct: Biochemistry and Physiology*. European Journal of Obstetrics & Gynecology and Reproductive Biology 73 (1997) 99-104.

Narulita, Eka dan Prihatin, Jekti. 2017. *Kontrasepsi Hormonal: Jenis, Fisiologi dan Pengaruhnya bagi Rahim*. Jember: UPT Penerbitan Universitas Jember.

Nelson, L. R and Bulun, S. E. 2001. *Estrogen Production and Action*. Journal of the American Academy of Dermatology Vol. 45 No. 3.

Nilsson S., Makela S., Treuter E., Tujague M., Thomsen J., Andersson G., Enmark E., Petterson K., Warner M., and Gustafsson J. 2001. *Mechanisms of Estrogen Action*. Physiological Reviews Vol. 81 No. 4. American Physiological Society.

Okada A., Ohta Y., Brody S. L., Watanabe H., Krust A., Chambon P., and Iguchi T. 2004. *Role of foxj1 and Estrogen Receptor Alpha in Ciliated Epithelial Cell Differentiation of The Neonatal Oviduct*. Journal of Molecular Endocrinology Vol. 32: 615-625. Society of Endocrinology.

Orihuela, Pedro A. and Croxatto, Horacio B. 2001. *Acceleration of Oviductal Transport of Oocytes Induced by Estradiol in Cycling Rats Is Mediated by Nongenomic Stimulation of Protein Phosphorylation in the Oviduct*. Biology of Reproduction Vol. 65 Issue 4: 1238-1245.

Pemayun, Tjok Gde Oka. 2010. *Kadar Progesteron Akibat Pemberian PMSG dan GnRH pada Sapi Perah yang Mengalami Anestrus Postpartum*. Buletin Veteriner Udayana Vol. 2 No. 2: 85-91. ISSN: 2085-2495.

Pinski, J., Najib L., Gabor H., Kate G., Andreas J., Manuel V., Sham S. K., and Andrew V. S. 1996. *Chronic Administration of the Luteinizing Hormone-Releasing Hormone (LHRH) Antagonist Cetrorelix Decreases Gonadotrope Responsiveness and Pituitary LHRH Receptor Messenger Ribonucleic Acid Levels in Rats*. Endrocinology Vol. 137 (8) : 3430-3436.

repository.ub.ac.id
UNIVERSITAS BRAWIJAYA

Pollow K., Inthraphuvasak J., Manz B., Grill H., and Pollow B. 1981. *A Comparison of Cytoplasmic and Nuclear Estradiol and Progesterone Receptors in Human Fallopian Tube and Endometrial Tissue*. Fertility and Sterility Vol. 36 No. 5. The American Fertility Society.

Pradhan R and Nakagoshi N. 2008. *Reproductive Disorders in Cattle Due to Nutritional Status*. J of Inter Dev and Coop 14: 45-66.

Rabinovici J., Rothman P., Monroe S. E., Nerenberg C. and Jaffe R. B. 1992. *Endocrine Effects and Pharmacokinetic Characteristics of a Potent New Gonadotropin-Releasing Hormone Antagonist (Ganirelix) with Minimal Histamine-Releasing Properties: Studies in Postmenopausal Women*. Journal of Clinical Endocrinology Metabolisms.

Restall, B. J. 1966. *Histological Observations on the Reproductive Tract of the Ewe*. Australian Journal of Biological Sciences Vol 19: 673-686.

Rodney, J. Y. 2013. *Biotechnology and Biopharmaceuticals: Transforming Proteins and Genes into Drugs*, Second Edition. John Wiley & Sons, Inc.

Samuelson, D. A. 2007. *Textbook of Veterinary Histology*. Philadelphia: Saunders Elsevier.

Shao R., Weijdegård B., Fernandez-Rodriguez J., Egecioglu E., Zhu C., Andersson N., Thurin-Kjellberg A., Bergh C., and Billig H. 2007. *Ciliated Epithelial-Specific and Regional-Specific Expression and Regulation of The Estrogen Receptor-Beta2 in The Fallopian Tubes of Immature Rats: A Possible Mechanism for Estrogen-Mediated Transport Process In-Vivo*. Am J Physiol Endocrinol Metab. Jul; 293(1):E147-58.

Shaw N., Histed S., Srouji S., Yang J., Lee H., and Hall J.E. 2010. *Estrogen Negative Feedback on Gonadotropin Secretion: Evidence for a Direct Pituitary Effect in Women*. Journal of Clinical Endocrinology Metabolism Vol. 95 No. 4: 1955-1961. The Endocrine Society.

Siregar, T.N., M.G. Eldora, J. Melia, B. Panjaitan, Yusmadi, and R.A. Barus. 2012. *Kehadiran Folikel Dominan pada Saat Inisiasi Superovulasi Menurunkan Respons Superovulasi Sapi Aceh*. Jurnal Kedokteran Hewan Vol. 6 No. 2: 62-71.

repository.ub.ac.id
UNIVERSITAS BRAWIJAYA

Sitasitiwi, Agung Janika. 2008. *Hubungan Kadar Hormon Estradiol 17-β dan Tebal EndometriumUterus Mencit (Mus musculus l.) selama Satu Siklus Estrus*. Laboratorium Biologi Struktur dan Fungsi Hewan. Semarang: Universitas Diponegoro.

Smith C. L. and O'Malley B. W. 2004. *Coregulator Function: A Key to Understanding Tissue Specificity of Selective Receptor Modulators*. Endocrine Reviews Vol. 25 No. 1: 45–71.

Soenardirahardjo B. P, Widjiati, Maslichah M., and Muhammad L. 2011. *Buku Ajar Embriologi*. Surabaya: Airlangga University Press.

Sutiyono, Daud Samsudewa, and Alam Suryawijaya. 2017. *Identifikasi Gangguan Reproduksi Sapi Betina di Peternakan Rakyat*. Jurnal Veteriner Vol. 18, No. 4.

Syarif Rul A., Soejono Sri K., Meiyanto E., and Wahyuningsih M. S. H. 2016. *Efek Kurkumin terhadap Sekresi Estrogen dan Ekspresi Reseptor Estrogen β Kultus Sel Granulosa Babi Folikel Sedang*. Jurnal Kedokteran Brawijaya Vol. 29 No.1. Yogyakarta: Universitas Gadjah Mada.

Trisunuwati, Pratiwi. 2016V. *The Role of Leaf Water Clover (Marsilia crenata) Squeeze towards Estrogen Blood Level and Uterine Histology in Rats (Rattus norvegicus)*. Jurnal Ternak Tropika Vol. 17 No. 2: 1-7. Malang: Universitas Brawijaya.

Umami, Riza, D Pande Made., Winarsih Sri., 2014. *Pengaruh Vitamin C dan E terhadap Histologi Oviduk pada Tikus yang dipapar MSG*. Jurnal Kedokteran Brawijaya. Vol. 28. No. 2.

Verhage H. G., Bareither M. L., Jaffe R. C., and Akbar M. 1979. *Cyclic Changes in Ciliation, Secretion and Cell Height of the Oviductal Epithelium in Women*. Journal of Anatomy Vol. 156 No. 4: 505-521.

Wen J., Feng Y., Bjorklund C. C., Wang M., Orlowski R. Z., Shi Z., Liao B., O'Hare J., Schally A. V., and Chang C. 2010. *Luteinizing Hormone-Releasing Hormone (LHRH)-I Antagonist Cetrorelix Inhibits Myeloma Cell Growth In vitro and In Vivo*. Molecular Cancel Therapeutics Vol. 10 No. 1. American Association for Cancer Research.

repository.ub.ac.id
UNIVERSITAS BRAWIJAYA

Winuthayanon W., Bernhardt M. L., Padilla-Banks E., Myers P. H., Edin M. L., Hewitt S. C., Korach K. S. and Williams C. J. 2015. *Oviductal Estrogen Receptor Alpha Signaling Prevents Protease-Mediated Embryo Death*.

Wulandari, E. and Hapsari Ayu, F. R. 2013. *Buku Peran Hormon Sebagai Regulator Fungsi Organ*. Fakultas Kedokteran dan Ilmu Kesehatan. Jakarta: UIN Jakarta Press.

Yatim, Wildan. 1996. *Biologi Modern: Biologi Sel.* Bandung: Tarsito.

repository.ub.ac.id
UNIVERSITAS BRAWIJAYA