STUDI MOLEKULER TOKSISITAS DIAZINON MELALUI EKSPRESI *INDUCIBLE NITRIC OXIDE SYNTHASE* (iNOS) PADA HEPAR DAN HISTOPATOLOGI GINJAL TIKUS PUTIH (*Rattus norvegicus*)

SKRIPSI

Oleh:

Herry Wildan Fawzi
135130107111018

PROGRAM STUDI KEDOKTERAN HEWAN
FAKULTAS KEDOKTERAN HEWAN
UNIVERSITAS BRAWIJAYA
MALANG
2019

repository.ub.ac.id
UNIVERSITAS BRAWIJAYA

STUDI MOLEKULER TOKSISITAS DIAZINON MELALUI EKSPRESI *INDUCIBLE NITRIC OXIDE SYNTHASE* (iNOS) PADA HEPAR DAN HISTOPATOLOGI GINJAL TIKUS PUTIH (*Rattus norvegicus*)

SKRIPSI

Sebagai salah satu syarat untuk memperoleh gelar Sarjana Kedokteran Hewan

Oleh

Herry Wildan Fawzi
135130107111018

PROGRAM STUDI KEDOKTERAN HEWAN
FAKULTAS KEDOKTERAN HEWAN
UNIVERSITAS BRAWIJAYA
MALANG
2019

repository.ub.ac.id

LEMBAR PENGESAHAN SKRIPSI

STUDI MOLEKULER TOKSISITAS DIAZINON MELALUI EKSPRESI *INDUCIBLE NITRIC OXIDE SYNTHASE* (iNOS) PADA HEPAR DAN HISTOPATOLOGI GINJAL TIKUS PUTIH (*Rattus norvegicus*)

Oleh :

HERRY WILDAN FAWZI
135130107111018

Setelah dipertahankan di depan Majelis Penguji
Pada tanggal 23 Juli 2019
dan dinyatakan memenuhi syarat untuk memperoleh gelar
Sarjana Kedokteran Hewan

Pembimbing I	Pembimbing II
Edwin Widodo, Ssi., MSc., PhD.	**drh. Dyah Ayu Oktavianie A.P.,M.Biotech**
NIP. 19810504 200501 1001	NIP. 19841026 200812 2 004

Mengetahui,
Dekan Fakultas Kedokteran Hewan
Universitas Brawijaya

Dr. Ir. Sudarminto Setyo Yuwono, M.App.Sc
NIP. 19631216 198803 1 002

UNIVERSITAS BRAWIJAYA

repository.ub.ac.id

LEMBAR PERNYATAAN

Saya yang bertanda tangan di bawah ini:

Nama : Herry Wildan Fawzi
NIM : 135130107111018
Program Studi : Pendidikan Dokter Hewan
Penulis Skripsi berjudul : "Studi molekuler toksisitas diazinon melalui ekspresi *inducible Nitric Oxide Synthase* (iNOS) pada hepar dan histopatologi ginjal tikus putih (*Rattus norvegicus*)"

Dengan ini menyatakan bahwa:

1. Isi dari skripsi yang saya buat adalah benar-benar karya saya sendiri dan tidak menjiplak karya orang lain, selain nama-nama yang termaktub di isi dan tertulis di daftar pustaka dalam skripsi ini.
2. Apabila dikemudian hari ternyata skripsi yang saya tulis terbukti hasil jiplakan, maka saya akan bersedia menanggung segala resiko yang akan saya terima.

Demikian pernyataan ini dibuat dengan segala kesadaran.

Malang, 24 Juli 2019
Yang menyatakan,

(HERRY WILDAN FAWZI)
NIM. 135130107111018

UNIVERSITAS BRAWIJAYA

STUDI MOLEKULER TOKSISITAS DIAZINON MELALUI EKSPRESI INDUCIBLE NITRIC OXIDE SYNTHASE (iNOS) PADA HEPAR DAN HISTOPATOLOGI GINJALTIKUS PUTIH (*Rattus norvegicus*)

ABSTRAK

Diazinon merupakan insektisida golongan organofosfat yang umum digunakan di bidang pertanian. Diazinon yang tidak sengaja terkonsumsi secara oral berdampak pada meningkatnya produksi *Reactive Oxygen Species* (ROS) pada tubuh. *Reactive Oxygen Species* (ROS) akan mengaktifkan sitokin proinflamasi dimana pengaktifan sitokin akan menginduksi ekspresi *Inducible Nitric Oxide Synthase* (iNOS) dimana iNOS akan menghasilkan *Nitric Oxide* (NO) berlebih yang akan berperan sebagai radikal bebas. Tingginya ROS dapat mengakibatkan kerusakan sel. Tujuan penelitian ini yaitu untuk mengetahui pengaruh toksisitas organofosfat (diazinon) terhadap ekspresi iNOS pada hepar dan gambaran histopatologi ginjal pada tikus putih (*Rattus norvegicus*). Tikus dibagi dalam 4 kelompok perlakuan yaitu kelompok kontrol negatif (K-) yaitu tikus sehat, kelompok perlakuan 1 (P1) dengan diberikan diazinon secara peroral dosis 20 mg/kg BB, kelompok perlakuan 2 (P2) dosis 40 mg/kg BB, dan kelompok perlakuan 3 (P3) dosis 60 mg/kg BB. Pengukuran ekspresi iNOS hepar diamati dengan pewarnaan Imunohistokimia (IHK) menggunakan *software immunoratio* dan dianalisis secara statistik dengan *one-way* ANOVA dan uji lanjutan uji *Tukey* dengan $\alpha = 0{,}05$. Perubahan histopatologi ginjal diamati dengan pewarnaan Hematoxylin-eosin (HE) dan dianalisis secara kualitatif deskriptif. Hasil menunjukkan pemberian diazinon secara peroral meningkatkan ekspresi iNOS di hepar secara signifikan ($p<0{,}001$) dan menyebabkan kerusakan pada korteks ginjal seperti nekrosis sel tubulus ginjal, infiltrasi sel radang, dan hemoragi di *inter-tubular space*.

Kata Kunci: Diazinon, Organofosfat, ekspresi iNOS, histopatologi ginjal.

repository.ub.ac.id

MOLECULAR STUDY OF DIAZINON TOXICITY BASED ON INDUCIBLE NITRIC OXIDE SYNTHASE (iNOS) EXPRESSION IN HEPATOCYTES AND KIDNEY HISTOPATHOLOGY OF RATS (*Rattus norvegicus*)

ABSTRACT

Diazinon is an organophosphate insecticide that commonly used in agriculture. Diazinon that accidentally consumed orally has its impact in increasing reactive oxygen species (ROS) in the body. Reactive oxygen species (ROS) will activate proinflammatory cytokine which will induce the inducible Nitric Oxide Synthase (iNOS) at which iNOS will produce Nitric Oxide (NO) as free radical. High level of ROS condition will cause damage to cells. The purpose of this study is to determine the toxicity effect of diazinon toward iNOS expression in liver and kidney histopathology of rats (*Rattus norvegicus*). Rats are divided into 4 groups, the negative control group (K-) which is healthy rats, the group 1 (P1) given diazinon per orally with dose of 20 mg/kg BW, the group 2 (P2) with dose of 40 mg/kg BW, and group 3 (P3) with dose of 60 mg/kg BW. Immunohistochemical staining for iNOS expression in liver analyzed using one way ANOVA and the advanced test by Tukey test with α=0,05. As for histopathological changes in kidney observed using Hematoxylin-eosin staining and analyzed qualitative descriptively. The results showed that administration of diazinon orally increased iNOS expression significantly ($p<0,001$) in liver and caused damage to kidney's cortex such as inflammatory cell infiltration, necrotic kidney tubule cells, and hemorrhage in inter-tubular space.

Key Word: Diazinon, Organophosphate, iNOS expression, kidney histopathology

UNIVERSITAS BRAWIJAYA

repository.ub.ac.id

KATA PENGANTAR

Puji dan syukur penulis panjatkan kepada Allah Subhanahu wa Ta'ala yang telah memberikan nikmat, limpahan rahmat, serta hidayah-Nya sehingga penulis mampu menyelesaikan penulisan skripsi yang berjudul "**Studi Molekuler Toksisitas Diazinon Melalui Ekspresi *Inducible Nitric Oxide Synthase* (iNOS) Pada Hepar dan Histopatologi Ginjal Tikus Putih (*Rattus Norvegicus*)**". Penelitian ini merupakan salah satu syarat untuk memperoleh gelar Sarjana Kedokteran Hewan pada Fakultas Kedokteran Hewan, Program Studi Kedokteran Hewan, Universitas Brawijaya

Penuh rasa hormat dan ketulusan hati, penulis mengucapkan terima kasih kepada segenap pihak yang secara langsung maupun tidak langsung telah membantu dalam penyusunan skripsi ini. Pada kesempatan ini penulis mengucapkan terima kasih terutama kepada:

1. Edwin Widodo, Ssi., MSc., PhD sebagai Pembimbing I atas segala bantuan, bimbingan, kesabaran, nasihat, waktu, arahan, dan kemudahan yang diberikan kepada penulis sejak bimbingan pertama hingga penulis mampu menyelesaikan tulisan ini.
2. drh. Dyah Ayu Oktavianie A.P., M.Biotech sebagai payung peneletian serta Pembimbing II atas segala bantuan, nasihat, kritik, saran, waktu, arahan, dan kesempatan yang telah diberikan kepada penulis.
3. drh. Aldila Noviatri, M.Biomed, drh. Galuh Chandra Agustina, M.Si, dan drh. Herlina Pratiwi, M.Si sebagai dosen penguji yang telah meluangkan waktu serta memberikan masukan dan saran yang membangun.
4. Dr. Ir. Sudarminto Setyo Yuwono, M.app.Sc sebagai Dekan Fakultas Kedokteran Hewan Universitas Brawijaya atas kepemimpinan dan fasilitas yang telah diberikan.
5. drh. Fajar Shodiq Permata, M.Biotech atas kepercayaan, kesempatan, kesabaran, serta bantuan kepada penulis dalam penyelesaian tulisan ini.

UNIVERSITAS BRAWIJAYA

6. Seluruh Civitas Akademika Fakultas Kedokteran Hewan Universitas Brawijaya, kepada pimipinan, bagian akademik, bagian keuangan, bagian kemahasiswaan, dosen dan tim pengajar, *security* kampus, OB, petugas parkir dan seluruh mahasiswa atas sinerginya untuk bersama memajukan Fakultas ini.
7. Ami Maghfironi, S.Si, dan Lasmijan, SE sebagai laboran yang membantu dalam pembuatan slide preparat pada penelitian ini.
8. Zulfa Aulia S.K.H, dan S Efi Ulan Sari S.K.H selaku rekan kelompok penelitian ini atas bantuan, kesabaran, pengertian, dan dukungan yang telah diberikan
9. Keluarga besar penulis Herlina, Muhammad Jufri Wahab, Herryawan, Herryansyah, Herryadi, Herryananda, Rina Fatimah Nurillah, dan Herry Ahmad Rahmatullah yang telah memberikan segala fasilitas dan dukungan serta doa sehingga penulisan skripsi ini dapat diselesaikan.
10. Keluarga besar Lembaga Dakwah Islam Indonesia atas doa, nasihat, ketenangan, pemahaman, dan ilmu yang telah diberikan.
11. Keluarga besar KELAWAR atas dukungan moral dan kerjasama.
12. Keluarga besar IFFA MALANG dan BRAWIJAYA KAISERS atas support dan dukungan meski dalam keadaan terpuruk seperti apapun.
13. Hanny Herenda S.K.H *you da real MVP*.
14. Semua pihak yang telah membantu dalam penyelesaian penulisan skripsi ini yang tidak dapat penulis sebutkan satu persatu.

Akhir kata, penulis berharap semoga Allah membalas segala kebaikan serta ketulusan yang telah diberikan. Semoga Tugas Akhir ini dapat memberikan manfaat dan menambah ilmu pengetahuan bukan hanya untuk penulis namun untuk pembaca yang lain.

Malang, 24 Juli 2019

Penulis

DAFTAR ISI

HALAMAN JUDUL i
LEMBAR PENGESAHAN ii
LEMBAR PERNYATAAN iii
ABSTRAK iv
ABSTRACT v
KATA PENGANTAR vi
DAFTAR ISI viii
DAFTAR TABEL x
DAFTAR GAMBAR xi
DAFTAR SINGKATAN DAN LAMBANG xii
BAB I. PENDAHULUAN 1
1.1 Latar Belakang 1
1.2 Rumusan Masalah 3
1.3 Batasan Masalah 3
1.4 Tujuan Penelitian 4
1.5 Manfaat Penelitian 4
BAB II. TINJAUAN PUSTAKA 5
2.1 Diazinon 5
2.1.1 Pengertian Diazinon 5
2.1.2 Metabolisme Diazinon 6
2.2 Hepar 9
2.3 Ginjal 11
2.4 *Inducible Nitric Oxide Synthase* (iNOS) 14
2.5 Hewan Coba 16
BAB III. KERANGKA KONSEP DAN HIPOTESA PENELITIAN 18
3.1 Kerangka Konsep 18
3.2 Hipotesis Penelitian 21
BAB IV. METODE PENELITIAN 22
4.1 Waktu dan Tempat Penelitian 22

4.2 Sampel Penelitian 22
4.3 Alat dan Bahan Penelitian 23
4.3.1 Alat Penelitian 23
4.3.2 Bahan Penelitian 23
4.4 Rancangan Penelitian 24
4.5 Variabel Penelitian 25
4.6 Tahapan Penelitian 26
4.6.1 Persiapan Hewan Coba. 26
4.6.2 Pemberian Diazinon pada Tikus Putih 26
4.6.3 Pengambilan Organ Sampel 27
4.6.4 Pembuatan Preparat Histopatologi Ginjal 27
4.6.5 Pewarnaan iNOS pada Hepar Tikus 29
4.7 Analisa Data 30
BAB V. HASIL DAN PEMBAHASAN 31
5.1 Efek Toksisitas Diazinon Terhadap Ekspresi iNOS Hepar 31
5.2 Efek Toksisitas Diazinon Terhadap Histopatologi Ginjal 35
BAB VI. KESIMPULAN DAN SARAN 41
6.1 Kesimpulan 41
6.2 Saran 41
DAFTAR PUSTAKA 43
LAMPIRAN 47

repository.ub.ac.id

DAFTAR TABEL

Tabel **Halaman**

2.1 Data Biologis Tikus Putih 17

4.1 Rancangan Kelompok Penelitian 24

5.1 Rata-rata Luas Area Ekspresi iNOS Hepar Tikus Putih 32

UNIVERSITAS BRAWIJAYA

repository.ub.ac.id

DAFTAR GAMBAR

Gambar **Halaman**

2.1 Diazinon 6
2.2 Reaksi utama dari fase 1 metabolisme organofosfat 7
2.3 Diazoxon 8
2.4 Ilustrasi lobus hepar 10
2.5 Gambar histologi korteks ginjal 13
2.6 Ilustrasi peredaran darah di ginjal dan nefron 14
2.7 Ekspresi iNOS pada hepar 15
2.8 *Rattus norvegicus* 16
3.1 Kerangka konsep penelitian 18
5.1 Ekspresi iNOS pada hepar tikus putih 31
5.2 Histopatologi korteks ginjal tikus putih pewarnaan HE (400X) 36

UNIVERSITAS BRAWIJAYA

DAFTAR SINGKATAN DAN LAMBANG

%	persen
≥	lebih dari atau sama dengan
^{o}C	derajat *celcius*
µL	mikroliter
µm	mikrometer
AChE	Asetilkolinesterase
ANOVA	*Analysis of Varians*
BB	Berat badan
CE	*Carboxylesterase*
CYP	*Cytochrome P450*
EC	*Emulcifiable Concentrate*
g	gram
HE	Hematoksilin Eosin
iNOS	*Inducible Nitric Oxide Synthase*
KEP	Komisi Etik Penelitian
mg	miligram
mL	milliliter
NF-kB	*Nuclear Factor Kappa B*
pH	*power of Hydrogen*
PON	*Paraoxonase*
RAL	Rancangan Acak Lengkap
ROS	*Reactive Oxygen Species*
S	Sulfur

BAB 1 PENDAHULUAN

1.1 Latar Belakang

Indonesia merupakan negara yang memiliki hamparan lahan yang luas menjadikan sebagian besar penduduk Indonesia bermata pencaharian di bidang pertanian sehingga dikenal dengan sebutan negara agraris. Sektor pertanian memiliki peranan yang penting sebagai penghasil pangan bagi penduduk Indonesia yang jumlahnya menyentuh angka 200 juta jiwa per tahun 2010 (Badan Pusat Statistik, 2010). Salah satu kendala yang dimiliki petani adalah hama yang dapat menyebabkan kegagalan panen. Hingga saat ini pestisida kimia dianggap sebagai perlakuan paling efektif dalam mengendalikan hama penyakit oleh sebagian besar petani (Ameriana, 2006).

Salah satu jenis pestisida yang umum digunakan adalah diazinon. Diazinon merupakan insektisida organofosfat yang telah digunakan sejak tahun 1956 dan dijual dengan berbagai nama merek dagang. Diazinon 600 EC merupakan insektisida dari golongan organofosfat yang digunakan dalam memberantas hama di bidang pertanian. Namun, pemakaian insektisida dapat menimbulkan efek negatif bagi kehidupan, salah satunya yaitu adanya efek toksik bagi hewan ataupun manusia.

Diazinon di dalam tubuh hewan akan diubah menjadi molekul diazoxon. Diazinon dan diazoxon membunuh serangga dengan mengganggu fungsi sistem saraf. Susunan sistem saraf serangga dan mamalia yang serupa menyebabkan efek dari organofosfat terhadap keduanya sama (Cox, 2000).

Penggunaan diazinon sebagai insektisida secara terus menerus dikhawatirkan tidak hanya berdampak pada serangga hama, namun juga memberikan efek buruk terhadap hewan pemakan tumbuhan ataupun hewan yang secara tidak sengaja menghirup insektisida tersebut.

Diazinon masuk ke dalam tubuh melalui beberapa rute yaitu penetrasi melalui kulit, inhalasi melalui saluran pernapasan, dan melalui saluran pencernaan. Gejala yang muncul diantaranya adalah mual, muntah, hipersalivasi, dan kesulitan bernapas (Debski, 2007). Selain gejala di atas, menurut Sarhan (2011), metabolit diazinon bersifat toksik pada sistem ginjal, adapun dampaknya yaitu degenerasi tubulus ginjal, hipertropi glomerulus, dan infiltrasi sel-sel leukosit. Pestisida secara normal akan mengalami proses detoksifikasi (dinetralisasi) di dalam hati oleh hepatosit atau sel hati, selain itu senyawa ini mampu membentuk radikal bebas akibat kerusakan sel. Paparan organofosfat yang terjadi secara terus menerus dapat memicu kerusakan hepar sebagai organ yang berperan dalam proses detoksifikasi (Siwiendrayanti dkk., 2012)

Nitric oxide (NO) berlebih dapat berperan sebagai radikal bebas yang dibentuk oleh makrofag dalam reaksi eliminasi patogen intrasel melalui jalur *Reactive Nitrogen Intermediate* (RNI). NO disintesis oleh *inducible nitric oxide synthase* (iNOS). Peningkatan ekspresi iNOS mengindikasikan keadaan patologi dari suatu jaringan (Kim *et al*., 2009).

Penelitian ini menggunakan diazinon untuk mengetahui pengaruh toksisitasnya. Pengaruh toksisitas diazinon ini dianalisis berdasarkan ekspresi

enzim iNOS pada jaringan hepar dan gambaran histopatologi ginjal pada tikus putih (*Rattus norvegicus*).

1.2 Rumusan Masalah

Berdasarkan latar belakang di atas, rumusan masalah dari penelitian ini yaitu

1. Bagaimana pengaruh pemberian organofosfat (diazinon) terhadap ekspresi *inducible nitric oxide synthase* (iNOS) pada hepar tikus putih (*Rattus norvegicus*)?
2. Bagaimana pengaruh pemberian organofosfat (diazinon) terhadap perubahan histopatologi ginjal pada tikus putih (*Rattus norvegicus*)?

1.3 Batasan Masalah

Batasan masalah pada penelitian ini adalah:

1. Hewan coba yang digunakan adalah tikus putih (*Rattus norvegicus*) betina dari laboratorium Fisiologi Hewan Universitas Islam Maulana Malik Ibrahim Malang dengan umur 10-12 minggu dengan berat badan rata-rata 110 gram. Penggunaan hewan coba telah tersertifikasi laik etik dari Komisi Etik Penelitian (KEP) UB.
2. Tikus pada penelitian ini diaklimatisasi selama 7 hari di Laboratorium Farmakologi Fakultas Kedokteran Universitas Muhammadiyah Malang.
3. Diazinon yang digunakan merupakan diazinon 600EC (600 gram/liter) dengan sediaan cair.

4. Pemberian organofosfat (diazinon) dilakukan dengan dosis 20 mg/kg, 40 mg/kg, dan 60 mg/kg sekali dalam sehari selama delapan minggu.
5. Variabel yang diamati adalah ekspresi *inducible nitric oxide synthase* (iNOS) pada hepar dengan pewarnaan imunohistokima (IHK) dan perubahan histopatologi ginjal dengan pewarnaan hematoksilin eosin (HE) pada tikus putih (*Rattus norvegicus*).

1.4 Tujuan Penelitian

Tujuan dari penelitian ini adalah:

1. Mengetahui pengaruh pemberian organofosfat (diazinon) terhadap ekspresi *inducible nitric oxide synthase* (iNOS) pada hepar tikus putih (*Rattus norvegicus*).
2. Mengetahui pengaruh pemberian organofosfat (diazinon) terhadap perubahan histopatologi pada ginjal tikus putih (*Rattus norvegicus*).

1.5 Manfaat Penelitian

Adapun manfaat yang diharapkan dari penelitian ini adalah penelitian ini dapat memberikan informasi tentang pengaruh toksisitas organofosfat (diazinon) yang dilihat dari ekspresi *inducible nitric oxide synthase* (iNOS) pada hepar dan gambaran histopatologi ginjal tikus putih (*Rattus norvegicus*).

BAB 2 TINJAUAN PUSTAKA

2.1 Diazinon

2.1.1 Pengertian Diazinon

Diazinon merupakan insektisida golongan organofosfat yang telah digunakan sejak tahun 1956 dan dipasarkan dengan berbagai merek dagang (Cox, 2000). Diazinon telah digunakan secara luas untuk mengendalikan lalat, kutu, dan hama serangga lainnya bagi tanaman hias dan tumbuhan makanan. Pada bidang kedokteran hewan juga digunakan sebagai obat ektoparasit (Khudair, 2017).

Diazinon yang memiliki nama kimia (*O,O-diethyl-O-(6-methyl-2-(1-methylethyl)-4-pyrymidinyl) phosphorothioate* merupakan cairan transparan dengan warna oranye keemasan hingga coklat, dapat larut dengan baik dalam pelarut organik dan lipid, namun tidak terlarut dengan baik di air (Debski, 2007). Senyawa dengan berat molekuer sebesar 304,35 gram/mol ini memiliki titik didih 83°C sampai 84°C, tekanan uap 4,6 x 10^{-5} mmHg pada suhu 10°C, pada suhu 20°C tekanan uapnya 1,4 x 10^{-4} mmHg dan 1,1 x 10^{-3} mmHg pada suhu 40°C (Champbell 2003). Menurut Debski (2007), LD_{50} untuk tikus pada pemberian oral beragam dari 66 hingga 635 mg/kgBB pada tikus betina, dan 96 hingga 967 mg/kgBB pada tikus jantan.

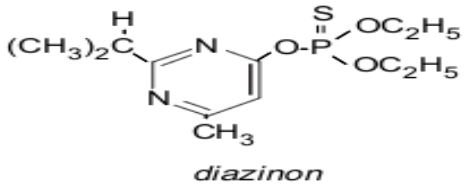

Gambar 2.1. Diazinon (Cox, 2000)

2.1.2 Metabolisme Diazinon

Metabolisme xenobiotik secara umum berlangsung di hepar, dan dalam jumlah lebih sedikit terjadi pada pulmo dan intestinal. Metabolisme terdiri dari dua fase yaitu fase 1 dimana enzim metabolit mengaktifkan komponen kimia dengan mengenali gugus fungsional dimana reaksi fase 2 akan berlangsung. Enzim pada fase 2 merupakan beragam gugus hidrofilik yang memungkinkan hasil metabolit untuk diekskresikan.

Layaknya xenobiotik pada umumnya, organophosphat diazinon akan dimetabolisme oleh enzim yang ada pada fase 1 dan 2. Pada fase 1 metabolisme organophosphat meliputi oksidasi dan hidrolisis:

- **Oksidasi** merupakan reaksi terpenting dalam aktivasi organofosfat *thiono form* menjadi inhibitor aktif dari AcHE. Dengan bantuan enzim sitokrom P450 (CYP), atom sulfur dari organofosfat *thiono form* mengikat satu atom oksigen, mengakibatkan kondisi tidak stabil dan organofosfat akan terpecah menjadi metabolit oxono-organofosfat dan ion sulfur bebas (oksidasi desulfurasi) (Elersek *and* Metka, 2011). Ion sulfur pada kondisi normal tidak memiliki efek samping yang

berbahaya. Namun, pada kondisi asam, ion sulfur akan berikatan dengan ion hidrogen yang ada disekitarnya dan membentuk molekul H_2S. Molekul H_2S ini dapat berikatan dengan enzim metalloprotease yang akan mengakibatkan terganggunya fungsi fisiologis normal dari sel tersebut (Georgievskii *et al.*, 2013).

- **Hidrolisis** organofosfat terjadi setelah proses oksidasi dengan bantuan enzim esterase A yang disebut juga *paraoxonase* (PON). Reaksi ini penting untuk proses detoksifikasi organofosfat. Detoksifikasi organofosfat terjadi ketika *paraoxonase* memecah organofosfat menjadi dialkilfosfat. Organofosfat juga dihidrolisis oleh *carboxylesterase* (CE) yang mampu melakukan inaktifasi diri pada proses hidrolisis (Elersek *and* Metka, 2011).

Hasil metabolisme organofosfat dari fase 1 akan berkonjugasi dengan gugus hidrofilik dari enzim katalis pada fase 2 dan akan diekskresikan melalui urin (Elersek *and* Metka, 2011).

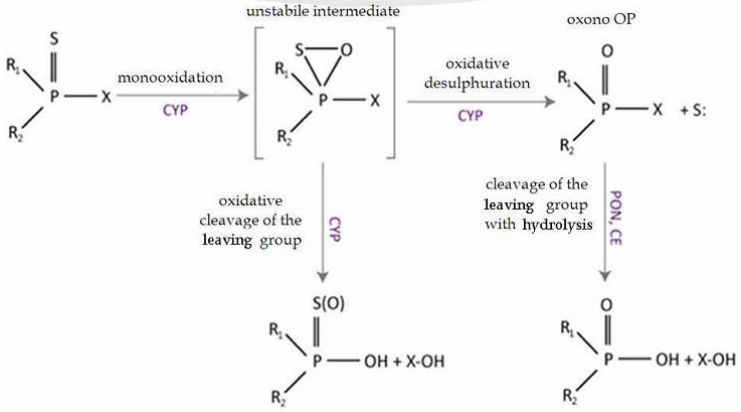

Gambar 2.2. Reaksi utama fase 1 metabolisme organofosfat (Elersek *and* Metka, 2011)

Di dalam tubuh, diazinon diubah menjadi molekul diazoxon. Diazinon dan diazoxon membunuh serangga dengan cara menggangu fungsi sistem saraf. Pada keadaan normal, impuls akan ditransmisikan dari ujung suatu sel saraf ke pangkal dari sel saraf lainnya; salah satu transmiter yang ada pada sistem saraf hewan disebut asetilkolin. Setelah mentransmisikan impuls saraf, asetilkolin akan dihancurkan oleh enzim yang disebut asetilkolinesterase (AChE) untuk menghalangi transmisi yang berkelanjutan. Diazinon akan mengganggu fungsi AChE dan mencegahnya untuk menghancurkan asetilkolin sehingga menyebabkan stimulasi yang berlebih pada saraf. (Cox, 2000)

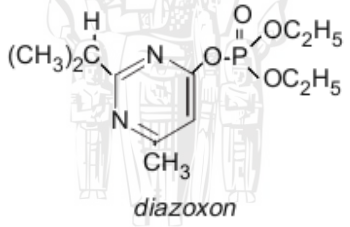

Gambar 2.3. Diazoxon (Cox, 2000)

Selain efek penghambatan pada AChE, pestisida organofosfat juga menggangu berbagai proses fisologis tubuh, seperti organofosfat dapat menginhibisi enzim *carboxylases* yang berperan dalam metabolisme xenobiotik, organofosfat juga dapat menginhibisi lipase yang berperan penting dalam *signaling cell* (Eleršek, 2011). Pestisida organofosfat juga dapat menyebabkan kondisi stres oksidatif (Mishra, 2013). Stres oksidatif merupakan suatu gangguan keseimbangan

antara *prooxidant* dan *antioxidant* yang menyebabkan terjadinya kerusakan potensial. Kerusakan yang disebabkan oleh stres oksidatif terutama terjadi melalui produksi *Reactive Oxygen Species* (ROS) (Uchendu, 2012).

Penggunaan diazinon dalam studi toksisitas pernah dilakukan sebelumnya oleh Baconi *et al.* (2013), dalam studi toksisitas pestisida organofosfat dengan dosis berulang menggunakan tikus putih Wistar dengan usia empat hingga enam minggu. Diazinon digunakan dengan dosis 20 mg/kg BB.

2.2 Hepar

Hepar merupakan salah satu organ internal terbesar pada tubuh. Dalam kondisi istirahat organ ini menerima hingga 25% aliran darah dari jantung melalui vena porta hepatica dan arteri hepatica. Vena porta hepatica membawa nutrisi yang telah diserap oleh sistem pencernaan ke hepar, dimana hati akan mengambil, menyimpan, dan mendistribusikan nutrisi dan vitamin. Bermacam plasma protein disintesis di hepar, sehingga hepar menerima sejumlah komponen toksik dan obat-obatan dari sirkulasi vena porta (Tso, 2004).

Hepar tersusun atas ribuan struktur poligonal yang disebut lobus hepar, dimana menjadi satu unit fungsional dari organ itu sendiri. Sebuah lobus hepar terdiri atas vena sentralis yang berada di tengah lobus, dan beberapa trigonum kiernan (sekelompok cabang vena porta, cabang arteri

hepatika, dan cabang duktus biliverus) di tepinya. Tiap pembuluh yang terdapat di trigonum kiernan membentuk saluran di antara hepatosit menuju vena sentralis di tengah lobus hepar, saluran ini disebut sinusoid hepar (Mescher, 2010).

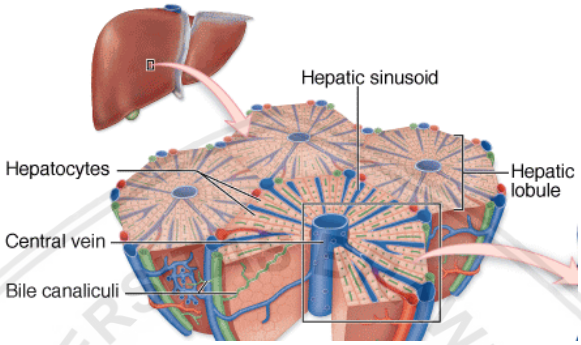

Gambar 2.4. Ilustrasi lobus hepar (Mescher, 2010)

Hepar adalah organ terpenting dalam eliminasi obat-obatan dalam tubuh, sebab setiap obat yang diberikan secara oral akan diserap oleh saluran pencernaan dan dikirim ke hepar melalui vena porta sebelum dapat disalurkan ke seluruh tubuh (Thorn, 2012). Sebagian besar metabolit obat-obatan dan xenobiotik diekskresikan melalui urin, namun untuk eliminasi yang lebih efektif metabolit tersebut terlebih dahulu diubah menjadi substansi yang lebih hidrofilik. Hal tersebut dikarenakan proses reabsorbsi yang terjadi di tubulus ginjal bergantung pada hidrophobisitas substansinya, semakin hidrophobik maka semakin mudah diserap kembali oleh tubuh. Sebagian besar metabolit dan obat-obatan bersifat hidrophobik, hepar akan mengubahnya menjadi lebih hidrofilik agar dapat dikeluarkan melalui urin (Tso, 2004)

Efek sekunder dari organofosfat terjadi pada organ lain non-neuronal. Efek ini terjadi akibat mekanisme sekunder dari aktivitas organofosfat dan

konsekuensi dari paparan kronis organofosfat. Beberapa enzim bekerja untuk menghambat efek dari organofosfat misalnya CE dan CYP tidak berfungsi pada paparan kronis organofosfat. Ion sulfur (S) yang aktif akan meningkat selama proses desulfurasi dan mampu menghambat enzim CYP. Ketidak mampuan enzim untuk memetabolisme organofosfat mengakibatkan organofosfat yang larut lemak akan terakumulasi di hepatosit (Elersek *and* Metka, 2011).

2.3 Ginjal

Ginjal memiliki dua lapisan yaitu lapisan dalam yang biasa disebut medulla dan lapisan luar atau korteks. Korteks terbagi menjadi bagian tubulus yang mengarah ke medulla disebut *pars radiata*, tersusun atas tubulus kolektivus dan *Henle's loop*. *Pars convulata* merupakan bagian yang tersusun atas korpus renalis, tubulus konvulatus proksimal, dan tubulus konvulatus distal yang terdapat di antara *pars radiata*. Sebagai organ yang bertugas untuk mengolah darah, ginjal memiliki 1 hingga 1,4 juta unit fungsional yang disebut nephron. Secara garis besar, bagian-bagian nephron adalah korpus renalis, tubulus konvulatus proksimal, *Henle's loop* bagian tipis dan tebal, tubulus konvulatus distal, dan tubulus kolektivus (Mescher, 2010; Bacha, 2000).

Glomerulus, unit filtrasi dari ginjal, merupakan sekumpulan jalinan kapiler unik yang berada diantara dua pembuluh darah yaitu arteriol aferen dan arteriol eferen. Komponen dari lapisan proksimalnya merupakan

endothelium yang dapat ditembus. Susunan sel tersebut menyebabkan isi dari kapiler dapat menembus sehingga terjadi proses filtrasi darah. Lapisan kedua disebut *glemrular basement membrane* (GBM), merupakan struktur kompleks dari protein ekstraseluler, termasuk kolagen tipe IV, laminin, fibronektin, dan proteoglikan. Lapisan distal tersusun atas sel podosit. Sel podosit membantu dalam pembentukan *filtration slit diaphragm* yang berperan sebagai penyokong simpul kapiler yang bebas. Sel berikutnya yaitu sel mesangial juga berperan dalam mempertahankan jalinan dan pergerakan selama proses filtrasi. Struktur tersebut membentuk filtrat glomerular primer yang akan masuk ke kapsula Bowman sebelum dilanjutkan ke tubulus ginjal untuk modifikasi urin lebih lanjut (Pollak, 2014).

Korpus renalis terdiri dari kapsula Bowman dan glomerulus. Lapisan luar kapsula Bowman adalah kapsular (parietal) epitelium yang tersusun atas lapisan squamous simpleks. Lapisan dalam disebut glomerular (visceral) epitelium yang tersusun atas podosit yang mengelilingi jalinan kapiler di glomerulus. Pada preparasi histologi yang diperuntukkan mikroskop cahaya seringkali podosit tidak dapat dibedakan dengan sel endothelial dari jalinan kapiler di glomerulus. Celah diantara kapsular dan glomerular epitelium disebut *urinary space* yang berhubungan dengan tubulus konvulatus proksimal (Bacha, 2000). Epitel squamous simpleks korpus renalis akan berlanjut pada epitel kuboid simpleks tubulus konvulatus proksimal. Tubulus yang sangat berliku ini lebih panjang daripada tubulus konvulatus distal, serta lebih mudah dijumpai pada preparat histologi ginjal bagian korteks. Lumen

dari tubulus konvulatus proksimal tampak terisi disebabkan adanya mikrovili dan agregat plasma protein. Sebaliknya pada lumen tubulus konvulatus distal tampak kosong disebabkan sedikitnya mikrovili dan protein (Mescher, 2010).

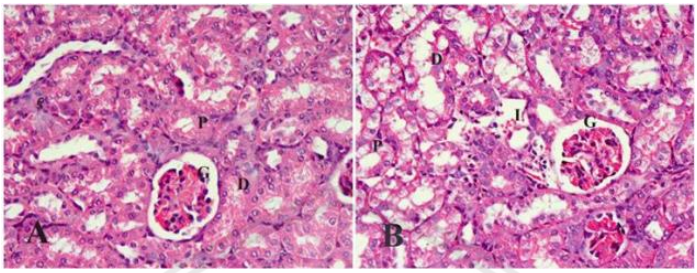

Gambar 2.5. Gambar Histologi korteks ginjal (A) Tikus putih normal, (B) tikus putih dengan paparan Ochratoxin (Nada *et al.*, 2014).

Ginjal merupakan organ utama dalam menjaga keseimbangan *Extra Cellular Fluid* (ECF) dengan menjalankan fungsinya dalam ekskresi, dan metabolisme (Curthoys, 2014). Ekskresi ataupun eliminasi dari hasil metabolisme xenobiotik terjadi di ginjal. Kerusakan pada ginjal dapat menurunkan tingkat ekskresi bahan kimia dan meningkatkan toksisitas dari substansi toksik (Gupta, 2012).

Pembentukan urin dimulai dari darah yang masuk ke ginjal melalui arteri renalis dan didistribusikan hingga ke arteriol aferen di korpus renalis. Korpus renalis memiliki *vascular pole*, dimana arteriol aferen masuk dan arteriol eferen keluar dari korpus renalis. Arteriol aferen di dalam korpus renalis terbagi menjadi glomerulus ginjal (Mescher, 2010). Filtrat darah dari glomerulus akan menuju tubulus renal yang berada di cortex (tubulus konvulatus proksimal) dimana berlangsungnya absorbsi glukosa, asam amino, garam, dan air, setelah itu ke medulla (lengkung Henle) dimana aktif memompa keluar klorida, dan sodium secara pasif untuk menghasilkan urin

yang hipertonik, dan kembali lagi ke korteks (tubulus konvulatus distal) yang menjadi lokasi pengaturan garam dan air dalam tubuh, dan akhirnya akan terkumpul di duktus kolektifus dan disalurkan hingga ureter (Pakurar *and* John, 2004).

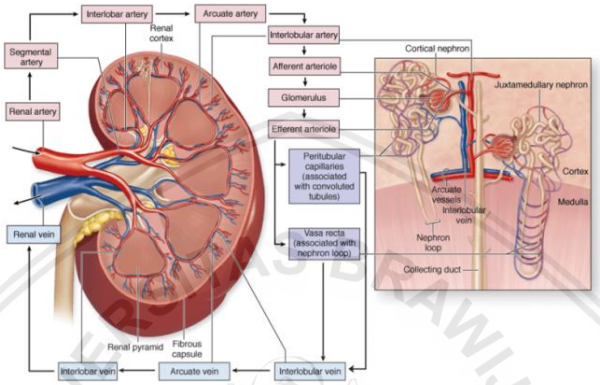

Gambar 2.6. Ilustrasi peredaran darah di ginjal dan nefron (Mescher, 2010).

2.4 Inducible Nitric Oxide Synthase (iNOS)

Nitric oxide disintesis oleh enzim nitric oxide sintase. Enzim tersebut diketahui memiliki tiga tipe yaitu neuronal NOS (tipe I), endothelial NOS (tipe III), dan inducible NOS (tipe II, iNOS). Ekspresi iNOS terinduksi oleh sitokin dan endotoksin (lipopolisakarida) di beberapa jenis sel seperti hepatosit, makrofag, sel otot halus, dan kondrosit. Meningkatnya ekspresi iNOS dan tingkat NO banyak ditemukan dalam penyakit inflamasi kronis dan autoimun (Vos, 1999, McAdam 2012).

Karakteristik yang dimiliki iNOS adalah protein yang akan diproduksi oleh makrofag apabila teraktivasi oleh sitokin dan toksin, seperti lipopolisakarida pada sepsis. Gen protein ini dapat secara cepat terekspresi jika terstimulasi oleh zat-zat tertentu, misalnya sitokin proinflamasi (Borut,

2014). Sitokin yang dapat menginduksi iNOS antara lain interferon-γ (IFNγ), interleukin 1β(IL-β), interleukin 6 (IL-6) tumor necrosis factor-α (TNF-α) melalui aktifasi *Nuclear Factor Kappa B* (NF-kB) dimana NF-kB memasuki nukleus dan berikatan dengan regio promotor dari iNOS (Kleinert *et al.*, 2003, Pahan *et al.*, 2000). Sitokin akan melakukan respon imun dengan mengaktifkan iNOS dan membentuk NO dalam jumlah banyak (Aktan, 2004). *Nitric Oxide* memiliki peran dalam aktifasi kanal kalium (L'Heureux *et al.*, 2010). Kanal kalium memiliki peran penting dalam impuls saraf dan *firing frequency* dimana kalium berperan dalam pengiriman sinyal pada sistem saraf (Waszkielewiz *et al.*, 2013). Kondisi tersebut akan mendukung efek dari diazinon dimana diazinon bekerja secara aktif menginhibisi AChE menyebabkan impuls saraf yang berlebih. Menurut Kubes (2000), selain menghasilkan NO dalam jumlah berlebih yang berakibat pada kondisi stress oksidatif serta gangguan pada sistem saraf, iNOS dapat memberikan efek terapi apabila teregulasi dalam jumlah dan lokasi yang tepat diantaranya penyembuhan pada kulit dan mukosa usus, melawan bakteri tertentu, berpotensial dalam regulasi proliferasi dan diferensiasi Sel T, dan meregulasi perekrutan leukosit.

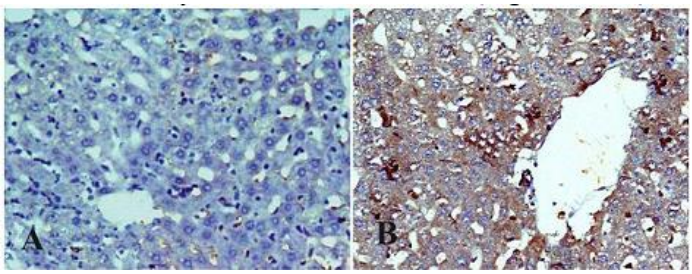

Gambar 2.7. Ekspresi iNOS pada hepar (A) tikus putih normal, (B) tikus putih dengan paparan Ochratoxin (Nada *et al*., 2014).

2.5 Hewan Coba

Hewan percobaan adalah setiap hewan yang dipergunakan pada sebuah penelitian biologis dan biomedis yang dipilih berdasarkan syarat atau standar dasar yang diperlukan dalam penelitian tersebut. Berbagai hewan kecil memiliki karakteristik tertentu yang relatif serupa dengan manusia, sementara hewan lainnya mempunyai kesamaan dengan aspek fisiologis metabolis manusia. Tikus putih (*Rattus norvegicus*) sering digunakan dalam menilai mutu protein, toksisitas, karsinogenik, dan kandungan pestisida dari suatu produk bahan pangan hasil pertanian (Endi,2013).

Gambar 2.8. Tikus putih (*Rattus norvegicus*) (Al-Hajj, 2016).

Dalam suatu penelitian uji toksisitas, tikus merupakan spesies ideal yang dapat digunakan sebagai hewan coba dalam penelitian tersebut. Hal ini disebabkan karena berat badan dari tikus dapat mencapai 500 gram. Dengan ukuran tubuh yang cukup besar, artinya organ tubuh tikus pun relatif besar sehingga materi dapat diberikan dengan mudah melalui berbagai rute. Reaksi yang ditunjukkan tikus pada umumnya serupa dengan yang terjadi pada mencit, anjing, dan kera yang juga sering digunakan untuk uji toksikologi (Kusumawati, 2004). Data biologis tikus putih dapat dilihat pada **Tabel 2.1**.

Menurut Suckow (2006), klasifikasi tikus putih yang sering digunakan sebagai hewan coba adalah sebagai berikut:

Kingdom : Animalia

Filum : Chordata

Subfilum : Vertebrata

Kelas : Mamalia

Ordo : Rodentia

Subordo : Myomorpha

Famili : Muridae

Sub-Famili : Murinae

Genus : *Rattus*

Spesies : *Rattus norvegicus*

Tabel 2.1 Data Biologis Tikus Putih

Berat badan lahir	4,5 – 6 gram
Berat badan dewasa	
Jantan	250 – 300 gram
Betina	180 – 220 gram
Usia maksimum	2 – 4 tahun
Usia reproduksi	8 – 10 minggu
Lama kebuntingan	21-23 hari
Konsumsi makanan	15 – 30 g/ hari
Konsumsi air minum	20 – 45 mL/hari
Defekasi	9 – 13 g/ hari
Produksi urin	10 –15 mL/ hari

(Sumber: Krinke, 2000; Hubrecht dan Kirkwood, 2010)

BAB 3 KERANGKA KONSEP DAN HIPOTESIS PENELITIAN

3.1 Kerangka Konsep

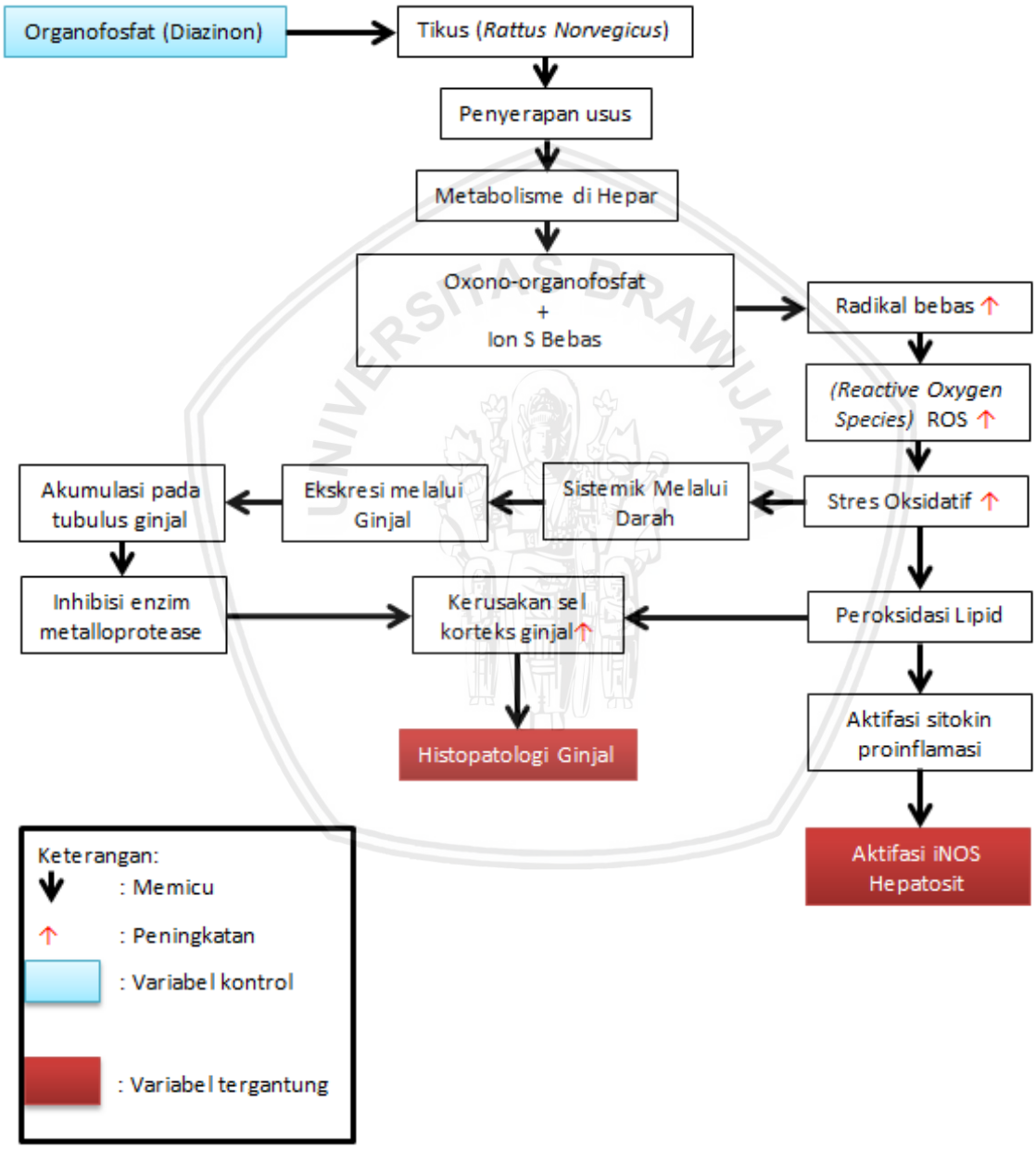

Gambar 3.1. Kerangka konsep penelitian

Tikus putih (*Rattus norvegicus*) diberikan organofosfat diazinon melalui oral dengan dosis bertingkat yaitu 20 mg/kgBB untuk kelompok P1, 40 mg/kgBB untuk kelompok P2, dan 60 mg/kgBB untuk kelompok P3 untuk mengetahui dampak toksisitas terhadap gambaran histopatologi ginjal dan ekspresi iNOS pada hepar. Menurut Debski (2007), LD_{50} untuk tikus pada pemberian oral beragam dari 66 hingga 635 mg/kgBB pada tikus betina, dan 96 hingga 967 mg/kgBB pada tikus jantan. Organofosfat yang diberikan kepada tikus akan dimetabolisme sebagian di usus. Ion sulfur dari organofosfat *thiono form* mengikat satu atom oksigen dengan bantuan enzim sitokrom P450 (CYP), mengakibatkan kondisi tidak stabil dan organofosfat akan terpecah menjadi metabolit oxono-organofosfat dan atom sulfur bebas (oksidasi desulfurasi). Metabolit oxono-organofosfat hasil metabolisme kemudian masuk ke peredaran darah dan menuju hepar untuk dimetabolisme lebih lanjut. Ion sulfur bebas sebagai produk sampingan dari reaksi metabolisme organofosfat akan diserap oleh usus dan disalurkan melalui pembuluh darah ke seluruh tubuh salah satunya ginjal.

Ion sulfur pada kondisi normal tidak memiliki efek samping yang berbahaya. Namun, pada kondisi asam, ion Sulfur akan berikatan dengan atom hidrogen yang ada disekitarnya dan membentuk molekul H_2S. Molekul H_2S ini dapat berikatan dengan enzim metalloprotease yang akan mengakibatkan terganggunya fungsi fisiologis normal dari sel tersebut (Georgievskii *et al.*, 2013).

Metabolit dari metabolisme fase I berupa radikal bebas yaitu substansi tidak stabil yang tidak memiliki pasangan elektron. Radikal bebas akan menghasilkan *reactive oxygen species* (ROS) seperti superoxida (O_2^-•), hidroksil radikal (•OH) dan hidrogen peroksida (H_2O_2) melalui interaksi dengan molekul lain. Radikal bebas bereaksi dengan fosfolipid dari membran plasma, membran retikulum endoplasma, ataupun membran mitokondria dan menyebabkan kematian sel (Gupta, 2012) atau biasa disebut peroksidasi lipid dimana radikal bebas yang tidak memiliki pasangan elektron akan berusaha menarik elektron dari fosfolipid membran untuk mencapai kestabilan.

Sebagian besar metabolit obat-obatan dan xenobiotik diekskresikan melalui urin, namun untuk eliminasi yang lebih efektif metabolit tersebut terlebih dahulu diubah menjadi substansi yang lebih hidrofilik. Hal tersebut dikarenakan proses reabsorbsi yang terjadi di tubulus ginjal bergantung pada hidrophobisitas substansinya, semakin hidrophobik maka semakin mudah diserap kembali oleh tubuh. Sebagian besar metabolit dan obat-obatan bersifat hidrophobik, hepar akan mengubahnya menjadi lebih hidrofilik agar dapat dikeluarkan melalui urin. (Tso, 2004)

Peningkatan ROS akan memicu produksi dari sitokin proinflamatori. Naik *and* Vishva (2011) menyatakan bahwa ROS mempengaruhi dari transkripsi sitokin proinflamatori dimana tingginya tingkat ROS akan diikuti dengan tingginya tingkat sitokin proinflamatori begitu juga apabila produksi ROS dihambat dengan inhibitor akan berpengaruh pada menurunnya pula produksi sitokin proinflamasi seperti IL-6 dan TNF. Meningkatnya produksi

sitokin proinflamatori akan menginduksi iNOS dan membentuk NO dalam jumlah berlebih (Aktan ,2004).

3.2 Hipotesis Penilitian

Pemberian organofosfat diazinon pada tikus putih (*Rattus norvegicus*) melalui oral akan dimetabolisme dalam tingkat lebih rendah dan diserap oleh usus dan disalurkan ke seluruh organ salah satunya ginjal, dan sebagian dimetabolisme di hepar sehingga dapat menyebabkan meningkatnya ROS yang secara tidak langsung dapat mengaktifkan iNOS di hepar dan hasil metabolisme akan dieksresikan melalui ginjal dimana dapat terjadi kerusakan sel akibat meningkatnya ROS dan aktifitas ion sulfur bebas yang mampu mengikat ion hidrogen selama proses pembentukan urin yang disebabkan paparan organofosfat diazinon secara subkronis.

BAB 4 METODE PENELITIAN

4.1 Waktu dan Tempat Penelitian

Penelitian dilaksanakan pada tanggal 20 Juni 2016 hingga 21 Agustus 2016. Pelaksanaan penelitian ini terdiri dari beberapa tahapan yaitu perawatan, perlakuan, dan pembedahan dan koleksi sampel organ tikus putih (*Rattus norvegicus*) yang dilakukan di Laboratorium Farmakologi Fakultas Kedokteran Universitas Muhammadiyah Malang. Pembuatan slide IHK iNOS di Laboratorium Biomedik Fakultas Kedokteran Universitas Brawijaya. Pembuatan preparat histopatologi ginjal di Laboratorium Patologi Anatomi Fakultas Kedokteran Universitas Brawijaya.

4.2 Sampel Penelitian

Sampel dalam penelitian ini menggunakan hewan coba tikus putih (Rattus norvegicus) betina berumur 10-12 minggu dengan berat badan rata-rata 110 gram. Hewan coba diaklimatisasi terlebih dahulu selama tujuh hari untuk penyesuaian dengan lingkungan laboratorium. Estimasi jumlah sampel dihitung dengan rumus:

$$P(n-1) \geq 15$$
$$4(n-1) \geq 15$$
$$4n-4 \geq 15$$
$$4n \geq 15+4$$
$$n \geq 19/4 = 4,75$$

Keterangan:
P= jumlah kelompok (terdiri dari 4 macam perlakuan)
n= jumlah ulangan yang diperlukan

Berdasarkan hasil perhitungan di atas, maka untuk 4 kelompok perlakuan diperlukan ulangan minimal 4,75 yang disetarakan dengan 5 ekor

ulangan pada setiap perlakuan, sehingga hewan coba yang dibutuhkan dalam penelitian adalah 20 ekor.

4.3 Alat dan Bahan Penelitian

4.3.1 Alat Penelitian

Alat yang digunakan dalam penelitian ini antara lain: kandang tikus berupa bak plastik dengan tutup kandang dari kawat, botol minum tikus, sekam padi, alat sonde lambung 3 mL, spuit 1 mL, spuit 10 mL, timbangan digital, *dissecting set*, *glove*, mikroskop cahaya binokuler, *object glass, cover glass,* pot organ, gelas ukur, *micropipette* ukuran 10-1000 µL, inkubator, lemari pendingin, *tissue microtome*, *tissue processor*, *tissue embedding*, *water bath*, tempat *staining,* dan *parafin cassette.*

4.3.2 Bahan Penelitian

Bahan yang digunakan dalam penelitian ini adalah tikus putih, diazinon 600 EC, air, pakan tikus BR-1 comfeed, *formaldehyde* 10%, PBS pH 7,4, xilol, etanol bertingkat, *aquadest*, buffer sitrat, blocking buffer, H2O2 3%, FBS (Fetal Bovine Serum) 5%, antibodi primer *anti Rat iNOS,* antibodi sekunder *anti rabbit biotin,* SA-HRP (*Strep Avidin Horse Radish Peroxidase*), DAB (*Diamano Benzidine*), pewarnaan *Mayer Hematoxylen, entellan* dan pewarna Hematoksilin-eosin.

4.4 Rancangan Penelitian

Penelitian ini bersifat eksperimental menggunakan Rancangan Acak Lengkap (RAL). Hewan coba untuk penelitian dibagi menjadi 4 kelompok, yaitu kontrol negatif (K-), perlakuan 1 (P1), perlakuan 2 (P2), dan perlakuan 3 (P3). Pada studi yang telah dilakukan oleh Baconi *et al.* (2013), diazinon diberikan secara subkronis dengan dosis 20 mg/Kg BB. Dalam studi uji toksisitas yang dilakukan digunakan dosis bertingkat dengan dosis 20 mg/kg BB sebagai dosis terendah, dan ditingkatkan menjadi 40 mg/kg BB, kemudian 60 mg/kg BB.

Tabel 4.1. Rancangan Kelompok Penelitian

Kelompok	Keterangan
Kontrol Negatif (K-)	Tikus putih diberikan pakan BR-1 dan minum ad libitum pada hari ke-1 hingga hari ke-63
Perlakuan 1 (P1)	Tikus putih diberikan pakan BR-1 dan minum ad libitum pada hari ke-1 hingga hari ke-63, pemberian dilanjutkan bersamaan dengan organofosfat (diazinon) dengan dosis 20 mg/ kg BB pada hari ke-8 hingga hari ke-63

Perlakuan 2 (P2)	Tikus putih diberikan pakan BR-1 dan minum ad libitum pada hari ke-1 hingga hari ke-63, pemberian dilanjutkan bersamaan dengan organofosfat (diazinon) dengan dosis 40 mg/ kg BB pada hari ke-8 hingga hari ke-63
Perlakuan 3 (P3)	Tikus putih diberikan pakan BR-1 dan minum ad libitum pada hari ke-1 hingga hari ke-63, pemberian dilanjutkan bersamaan dengan organofosfat (diazinon) dengan dosis 60 mg/ kg BB pada hari ke-8 hingga hari ke-63

4.5 Variabel Penelitian

Variabel yang diamati pada penelitian ini yaitu:

Variabel Bebas : Pemberian pestisida organofosfat (diazinon) pada tikus putih dengan dosis 20 mg/kgBB, 40 mg/kgBB, dan 60 mg/kgBB.

Variabel Tergantung : Gambaran histopatologi ginjal dan ekspresi iNOS pada hepar tikus putih

Variabel Kendali : Tikus Putih strain Wistar dengan BB ±110 g, umur, 10-12 minggu, pakan tikus berupa BR-1, dan jenis kelamin tikus putih yaitu betina.

4.6 Tahapan Penelitian

4.6.1 Persiapan Hewan Coba

Tikus yang digunakan adalah tikus putih (Rattus norvegicus) betina berumur 10 – 12 minggu dengan berat badan rata-rata 110 gram. Tikus ditempatkan pada kandang berupa bak plastik dengan ukuran 40x25x15 cm yang diberi sekat sehingga terdapat dua ruang dengan jumlah tikus 1 ekor/ruang. Tikus putih diaklimatisasi selama tujuh hari dengan pemberian pakan berupa BR-1 Comfeed dan minum secara ad libitum. Pemberian pakan berupa pakan BR-1 dengan kebutuhan antara 15–30 gram/ekor/hari, sedangkan kebutuhan air minum yang dibutuhkan berkisar antara 20–45 mL/ekor/hari (Hubrecht *and* Kirkwood, 2010).

4.6.2 Pemberian Diazinon pada Tikus Putih

Diazinon yang diberikan memiliki merek dagang Diazinon 600 EC yang diproduksi oleh PT. Petrokimia Kayaku dan didapat dari pasar burung Splendid Malang. Pemberian Diazinon dilakukan pada hari ke-8 hingga ke-63. Pemberian diazinon dilakukan pada ketiga kelompok perlakuan dengan dosis kelompok P1 20 mg/kgBB, kelompok P2 40 mg/kgBB, dan kelompok P3 60 mg/kgBB secara oral menggunakan sonde lambung. Diazinon 600 EC diencerkan 120 kali sehingga didapatkan dalam 1mL larutan mengandung 5mg diazinon yang akan diberikan pada tikus putih dengan rata-rata berat badan 110 gram. Berdasarkan perhitungan dosis organofosfat (diazinon)

didapatkan bahwa perlakuan 1 diberikan diazinon sebanyak 0,44 mL, perlakuan 2 sebanyak 0,88 mL dan perlakuan 3 sebanyak 1,32 mL. Perhitungan dosis diazinon untuk masing masing perlakuan dapat dilihat pada **Lampiran 4.**

4.6.3 Pengambilan Organ Sampel

Pembedahan tikus putih dilakukan di Laboratorium Farmakologi Fakultas Kedokteran Universitas Muhammadiyah Malang. Pembedahan tikus putih dimulai dengan melakukan dislokasio os cervicalis, kemudian tikus diposisikan rebah dorsal pada papan bedah. Pembedahan dilakukan mulai dari bagian abdomen. Organ ginjal dan hepar dikeluarkan dan dimasukkan dalam larutan formaldehid 10%.

4.6.4 Pembuatan Preparat Histopatologi Ginjal

Pembuatan preparat histologi ginjal dengan tahapan fiksasi, dehidrasi, penjernihan (*clearing*), *embedding*, *sectioning*, penempelan di gelas objek serta pewarnaan menggunakan *Hematoxylin–Eosin* (HE). Ginjal yang sudah dikoleksi diproses dengan fiksasi untuk menjaga agar sediaan tidak rusak. Fiksasi yang digunakan adalah *formaldehid* 10% (larutan *formaldehid* 10% dalam *Phospat Buffered Saline* (PBS) sehingga mencapai pH 7,0). Ginjal dipindahkan kedalam alkohol 70% sebagai *stopping point*. Kemudian dilakukan proses penarikan air dari jaringan (dehidrasi) menggunakan alkohol dengan konsentrasi bertingkat mulai 80% selama 2 jam, 90 % selama 20 menit dan 100%. Ginjal dimasukan kedalam larutan *xylol* (*clearing*)

pada suhu 60-63 °C selama ± 30 menit untuk dijernihkan. Ginjal selanjutnya dicelupkan dalam *parafin* cair (*embedding*) yang telah dituang ke dalam wadah. Jaringan ginjal dalam blok parafin disayat secara serial menggunakan *microtome rotary* dengan ketebalan 4-5 µm. Jaringan ginjal dilekatkan pada gelas objek yang telah dilapisi dengan alkohol 70% dan disimpan dalam inkubator 40°C selama 24 jam. Sediaan kemudian diwarnai dengan pewarnaan *Hematoxylin–Eosin* (HE) (Muntiha, 2001).

Pewarnaan *Hematoxylin–Eosin* (HE) dilakukan dengan meletakkan gelas objek berisi preparat pada *staining jar*. Pewarnaan dimulai dengan jaringan dideparafinisasi menggunakan larutan *xylol* I, II, III masing-masing selama tiga menit yang bertujuan untuk menghilangkan parafin yang ada pada jaringan. Dehidrasi dilakukan dengan menggunakan alkohol 95%, 90%, 80%, dan 70% masing-masing selama tiga menit. Preparat dicuci selama satu menit dengan cara merendamnya di dalam *aquadest*. Preparat selanjutnya diwarnai dengan *Hematoxylin* selama ± 6-7 menit, kemudian dibilas dengan air mengalir. Tahapan selanjutnya adalah mewarnai preparat menggunakan *Eosin* selama ± 5 menit dan dibilas kembali menggunakan *aquadest* untuk menghilangkan kelebihan *Eosin*. Preparat tersebut selanjutnya dilakukan tahap dehidrasi dengan cara memasukannya dalam alkohol bertingkat 80%, 90%, dan 95% masing-masing selama 3 menit. Setelah itu dilakukan *clearing* dengan

memasukan preparat dalam *xylol* selama 9 menit, dikering-keringkan dan di-*mounting* lalu ditutup dengan *cover glass* (Muntiha, 2001). Tahapan proses pembuatan preparat histopatologi dapat dilihat pada **Lampiran 6**.

Pengamatan histopatologi ginjal dilakukan menggunakan mikroskop cahaya binokuler dengan perbesaran mikroskop 100x dilanjutkan hingga 400x. Bagian ginjal yang diamati adalah glomerulus ginjal dan tubulus ginjal.

4.6.5 Pewarnaan *Inducible Nitric Oxide Synthase* (iNOS) pada Hepar Tikus

Pada tahapan awal preparat jaringan hati melalui proses deparafinasi dan rehidrasi, menggunakan xylol dan alkohol bertingkat 100%, 90%, 80%, dan 70%. Preparat kemudian dicuci dengan aquades dan PBS pH 7,4 kemudian direndam dalam H2O2. Tahapan blocking dilakukan menggunakan BSA (Bovine Serum Albumin) pada suhu ruang. Digunakan dua antibodi pada pewarnaan imunohistokimia yakni, antibodi primer anti iNOS 2 yang diberikan selama 24 jam pada suhu 4^0C dan antibodi sekunder *anti rabbit* berlabel biotin dan diinkubasi selama satu jam pada suhu ruang. Setelah pemberian antibodi dilanjutkan dengan pemberian *strep-avidin conjugated horseradish peroxidase* (SA-HRP) pada preparat. Langkah berikutnya preparat di counter staining menggunakan Mayer's Hematoxylin pada suhu ruang dan dicuci dengan *stilled water*, kemudian dikering anginkan dilanjutkan dengan *mounting*

menggunakan *entellan* dan ditutup dengan *cover glass* (Aulanni'am, et al., 2012).

4.7 Analisa Data

Analisa data dilakukan secara kualitatif dan kuantitatif. Gambaran histopatologi ginjal dianalisa secara deskriptif kualitatif dengan membandingkan gambaran histologi ginjal dari masing- masing kelompok perlakuan. Ekspresi iNOS dihitung menggunakan *Software Immunoratio.* Preparat diamati di bawah mikroskop dengan perbesaran 400x. Hasil diperoleh dari rata-rata 5 lapangan pandang yang dihitung. Analisis ragam menggunakan ANOVA dengan uji lanjutan *Tukey* dengan $\alpha = 0.05$ (Kusriningrum, 2008).

BAB 5 HASIL DAN PEMBAHASAN

5.1 Efek Toksisitas Diazinon Terhadap Ekspresi *Inducible Nitric Oxide Synthase* (iNOS) Hepar Tikus Putih (*Rattus Norvegicus*)

Pengukuran ekspresi iNOS hepar tikus putih dilakukan dengan metode pengambilan gambar dari mikroskop dengan perbesaran 400x kemudian di-*scan* luas area ekspresi iNOS dalam persentase menggunakan *software online Immunoratio,* hasil *scan* dapat dilihat pada **Lampiran 7.**

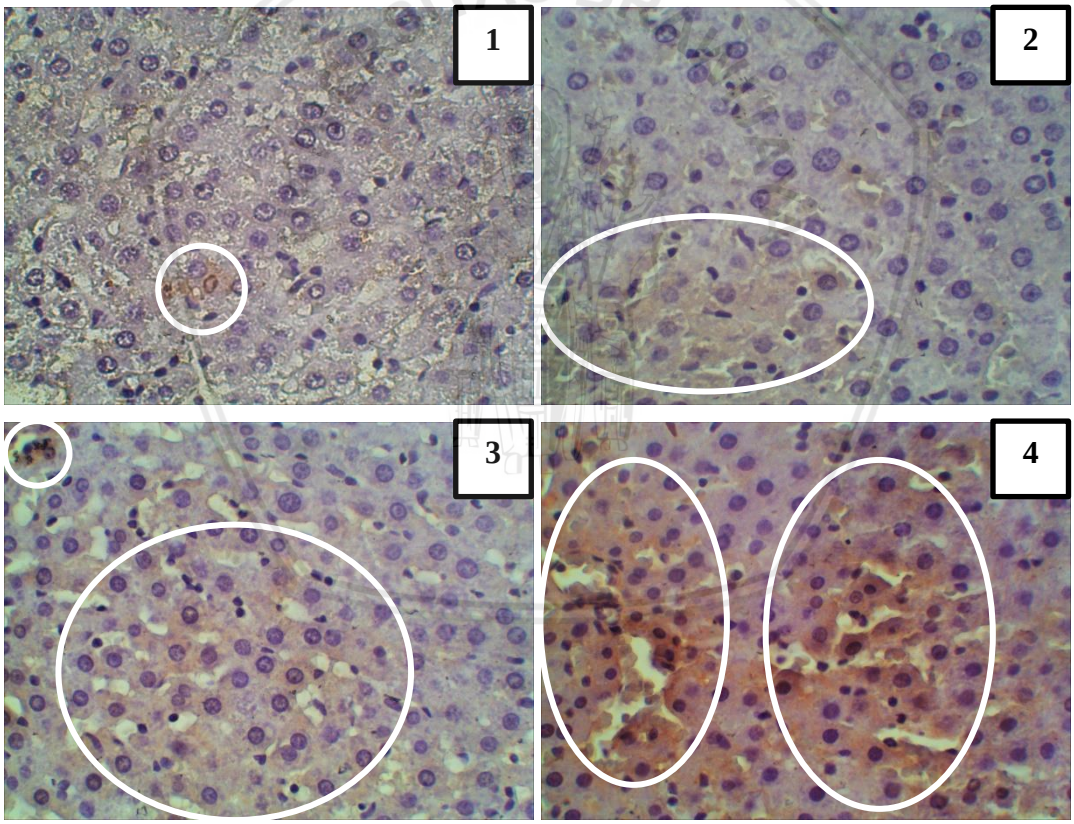

Gambar 5.1. Ekspresi iNOS pada hepar tikus putih. Lingkaran putih menunjukkan area yang mengeskpresikan iNOS. (1) Tikus K-, (2) Tikus P1, (3) Tikus P2, (4) Tikus P3.

Hasil perhitungan luas ekspresi iNOS dianalisa secara kuantitatif dengan menggunakan uji *one-way* ANOVA dan dilanjutkan dengan uji *Tukey*. Hasil analisa dapat dilihat pada **Tabel 5.1.**

Tabel 5.1. Rata-rata Luas Area Ekspresi iNOS Pada Hepar Tikus Putih

Perlakuan	Rata-rata Luas Area Ekspresi iNOS ± SD (%)	Peningkatan terhadap Kontrol Negatif (%)
Kontrol Negatif	$1,340 \pm 0,092^{a}$	-
Perlakuan 1 (20 mg/KgBB)	$4,184 \pm 1,041^{b}$	212
Perlakuan 2 (40 mg/KgBB)	$7,496 \pm 0,997^{c}$	459
Perlakuan 3 (60 mg/KgBB)	$11,604 \pm 0,864^{d}$	765

Keterangan: Notasi yang berbeda menunjukkan perbedaan yang signifikan ($p<0,001$) antar perlakuan.

Hasil analisa kuantitatif terhadap luas area ekspresi iNOS pada hepar tikus putih diperoleh kesimpulan bahwa terdapat perbedaan yang signifikan ($p<0,001$) antar kelompok perlakuan dibandingkan dengan kelompok kontrol negatif (K-). Kelompok K- merupakan kelompok tikus putih tanpa induksi organofosfat diazinon dan didapatkan hasil rata-rata luas area ekspresi iNOS sebesar 1,340 ± 0,092 %. Kelompok perlakuan 1 (P1) merupakan kelompok tikus putih yang diinduksi organofosfat diazinon dengan dosis 20 mg/kgBB dan didapatkan hasil rata-rata luas ekspresi iNOS sebesar 4,184 ± 1,041%. Kelompok perlakuan 2 (P2) merupakan kelompok tikus putih yang diinduksi organofosfat diazinon dengan dosis 40 mg/kgBB dan didapatkan hasil rata-rata luas ekspresi iNOS sebesar 7,496 ± 0,997%. Kelompok perlakuan 3 (P3) merupakan kelompok tikus putih yang diinduksi organofosfat diazinon dengan dosis 60 mg/kgBB dan didapatkan hasil rata-rata luas ekspresi iNOS sebesar 11,604 ± 0,864%.

Pada kelompok K- menunjukkan ekspresi iNOS dalam intensitas rendah (1,340±0,092%). McNaughton *et al.* (2002) menemukan bahwa iNOS terekspresi pada asinus hepar normal. Persebaran iNOS pada hepar normal menunjukkan area sekitar portal dengan ekspresi paling kuat dan intensitas semakin berkurang sepanjang asinus hepar. Menurut Kubes (2000), iNOS dapat memberikan efek terapi apabila teregulasi dalam jumlah dan lokasi yang tepat, iNOS memiliki peran positif diantaranya penyembuhan pada kulit dan mukosa usus, melawan bakteri tertentu, berpotensial dalam regulasi proliferasi dan diferensiasi Sel T, dan meregulasi perekrutan leukosit.

Diazinon seperti organofosfat pada umumnya akan mengalami metabolisme yang terutama berlangsung di hepar. Metabolisme yang terjadi yaitu metabolisme fase 1 yaitu proses oksidasi dimana organofosfat akan dipecah menjadi metabolit oxono-organofosfat dan ion Sulfur bebas dengan bantuan enzim sitokrom (CYP) (Gupta,2009). Metabolit dari metabolisme fase 1 berupa radikal bebas yaitu substansi tidak stabil yang tidak memiliki pasangan elektron. Radikal bebas akan menghasilkan *Reactive Oxygen Species* (ROS) seperti superoxide, hidroksil radikal, dan hidrogen peroksida melalui interaksi dengan molekul lain. Radikal bebas bereaksi dengan fosfolipid dari membran plasma, membran retikulum endoplasma, ataupun membran mitokondria dan menyebabkan kematian sel (Gupta, 2012). Pestisida organofosfat juga dapat menyebabkan kondisi stres oksidatif (Mishra, 2013). Kondisi stres oksidatif diakibatkan dietil sebagai radikal bebas organofosfat (diazinon) mampu memproduksi ROS dalam jumlah

besar. Stres oksidatif merupakan suatu gangguan keseimbangan antara *prooxidant* dan *antioxidant* yang menyebabkan terjadinya kerusakan potensial. Kerusakan yang disebabkan oleh stres oksidatif terutama terjadi melalui produksi ROS (Uchendu *et al*., 2012).

Peningkatan ROS akan memicu produksi dari sitokin proinflamatori. *Reactive Oxygen Species* memengaruhi dari transkripsi sitokin proinflamatori dimana tingginya tingkat ROS akan diikuti dengan tingginya tingkat sitokin proinflamatori, begitu juga apabila produksi ROS dihambat dengan inhibitor akan berpengaruh pada menurunnya pula produksi sitokin proinflamatori seperti IL-6 dan TNF (Naik *and* Vishva, 2012). Dunlop *et al.* (2014) dan Pahan *et al.* (2000) menyatakan bahwa TNF-α dan IL-1 berperan dalam meningkatnya ekspresi iNOS di jaringan melalui aktifasi *Nuclear Factor Kappa B* (NF-kB) dimana NF-kB memasuki nukleus dan berikatan dengan regio promotor dari iNOS. Meningkatnya produksi sitokin proinflamatori akan menginduksi iNOS dan membentuk *Nitric Oxide* (NO) dalam jumlah berlebih (Aktan, 2004). *Nitric Oxide* memiliki peran dalam aktifasi kanal kalium, kanal kalium memiliki peran penting dalam impuls saraf dan *firing frequency* dimana kalium berperan dalam pengiriman sinyal pada sistem saraf (Waszkielewiz *et al.,* 2013).

Berdasarkan **Tabel 5.1.** rata-rata ekspresi iNOS kelompok perlakuan mengalami peningkatan dan memiliki perbedaan yang signifikan dibandingkan dengan kelompok kontrol negatif. Kelompok perlakuan 1 dengan dosis terendah yaitu 20 mg/kgBB diketahui sudah menunjukkan

adanya perbedaan ekspresi iNOS yang signifikan dengan p < 0,001 dibandingkan dengan kelompok kontrol. Dengan demikian dapat disimpulkan bahwa dengan dosis terendah tersebut organofosfat diazinon sudah dapat menimbulkan efek toksik bagi tikus putih.

5.2 Efek Toksisitas Diazinon Terhadap Gambaran Histopatologi Ginjal Tikus Putih (*Rattus Norvegicus)*

Pengamatan gambaran histopatologi ginjal tikus putih pada setiap kelompok dilakukan dengan pengamatan langsung di bawah mikroskop binokuler (Olympus BX51) dan dijelaskan secara deskriptif kualitatif. Pengamatan gambaran histopatologi ginjal tikus putih menggunakan perbesaran 400x dan bagian yang diamati adalah bagian korteks ginjal terutama bagian glomerulus dan tubulus ginjal. Hasil penelitian tentang efek toksisitas organofosfat diazinon terhadap gambaran histopatologi ginjal menggunakan metode pewarnaan *Hematoxylin-Eosin* (HE) disajikan pada **gambar 5.2.**

Gambaran histologi korteks ginjal tikus putih pada kelompok K- terlihat dalam keadaan normal dan tidak ditemukan adanya kerusakan. Hal ini ditunjukkan dengan terlihatnya korpus renalis, dan tubulus konvulatus proksimal dan distal dengan sel epitel kuboid selapis (**Gambar 5.2. (1)**). Gambaran korteks ginjal tersebut kemudian digunakan sebagai acuan untuk melihat kondisi histopatologi korteks ginjal pada kelompok perlakuan dengan pemberian organofosfat diazinon.

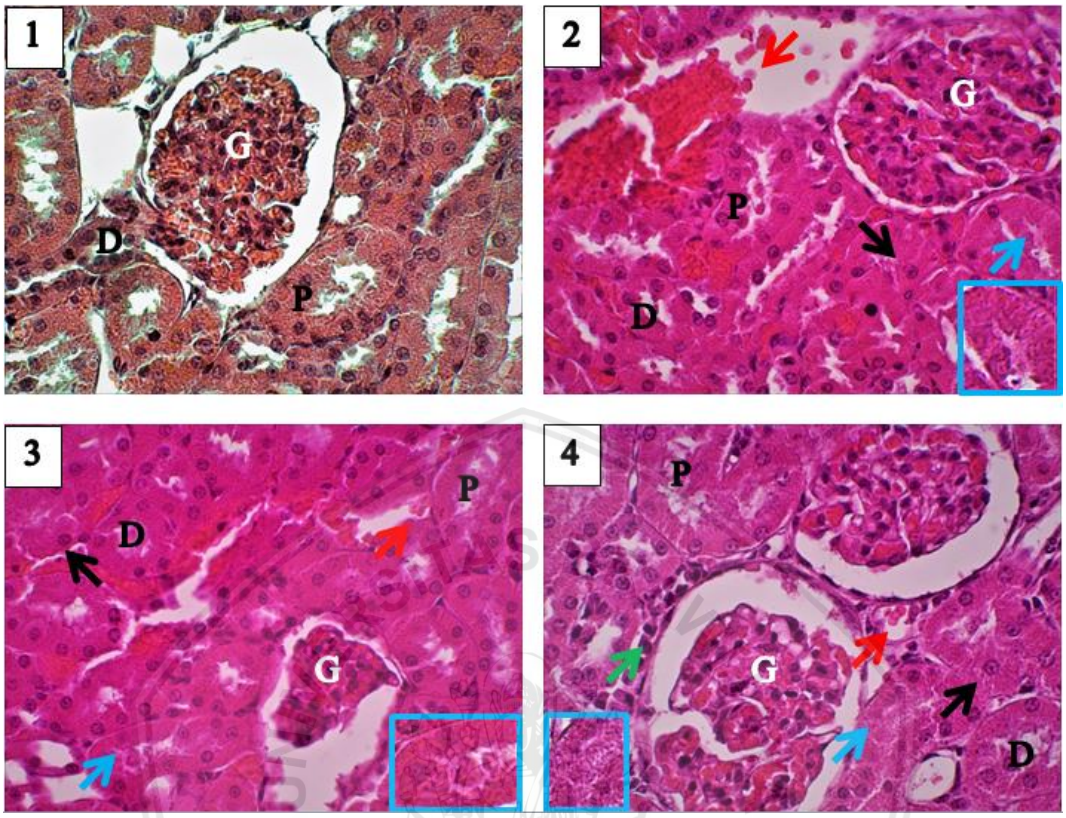

Gambar 5.2. Histopatologi korteks ginjal tikus putih dengan pewarnaan HE, perbesaran 400X.

Keterangan :

(1) :Tikus Kontrol Negatif (K-)
(2) :Tikus Perlakuan 1 (P1)
(3) :Tikus Perlakuan 2 (P2)
(4) :Tikus perlakuan 3 (P3)
G :Glomerulus
K :Tubulus Konvulatus Proksimal
D :Tubulus Konvulatus Distal
:Sel Hipertropi
:Infiltrasi Sel Radang
:Sel Karyolisis
:Sel Eritrosit (Hemoragi)
:Perbesaran dari tanda panah biru

Gambaran histopatologi korteks ginjal tikus putih pada kelompok P1 yaitu tikus yang diinduksi organofosfat diazinon dengan dosis 20 mg/kgBB terlihat adanya abnormalitas bila dibandingkan dengan kelompok K-. Hal ini ditandai dengan adanya sel yang mengalami karyolisis dan hipertropi. Sel yang mengalami karyolisis memiliki ciri inti sel yang menghilang sedangkan sel epitel yang mengalami hipertropi memiliki ciri ukuran sel yang membesar

sehingga struktur tubulus ginjal nampak tidak beraturan. Eritrosit di *inter-tubular space* dapat terlihat pada gambaran tersebut yang menandakan adanya hemoragi (**Gambar 5.2 (2)**).

Pada kelompok P2 yaitu tikus putih yang diinduksi organofosfat diazinon dengan dosis 40 mg/kgBB terlihat adanya abnormalitas seperti pada kelompok P1. Abnormalitas yang dapat diamati pada korteks ginjal tikus P2 diantaranya adalah terlihatnya sel yang mengalami karyolisis dan sel yang mengalami hipertropi serta eritrosit di *inter-tubular space*. Selain itu struktur dari tubulus ginjal tampak tidak beraturan jika dibandingkan dengan kelompok K- (**Gambar 5.2. (3)**).

Gambaran histopatologi korteks ginjal tikus putih pada kelompok P3 yaitu tikus putih yang diinduksi organofosfat diazinon dengan dosis 60 mg/kgBB terlihat adanya abnormalitas seperti pada gambaran histopatologi korteks ginjal tikus P1 dan P2, ditandai dengan terlihatnya sel yang mengalam hipertropi, karyolisis, dan eritrosit pada *inter-tubular space.* Selain itu juga dapat diamati adanya infiltrasi sel radang pada jaringan (**Gambar 5.2. (4)**). Kerusakan yang terjadi pada korteks ginjal tikus putih yang diinduksi organofosfat diazinon secara terus menerus setiap hari selama 8 minggu dikarenakan efek toksik yang disebabkan oleh metabolit organofosfat diazinon.

Organofosfat diazinon yang diberikan pada tikus putih secara per oral akan dicerna oleh saluran digesti yang kemudian akan diabsorbsi oleh usus khususnya duodenum. Metabolisme yang telah diabsorbsi akan mengalami

metabolisme. Metabolisme organofosfat utamanya berlangsung di hepar, namun pada tingkat lebih rendah metabolisme juga terjadi pada pulmo dan usus. Organofosfat akan mengalami metabolisme fase 1 yaitu proses oksidasi dimana organofosfat akan dipecah menjadi metabolit oxono-organofosfat dan ion sulfur bebas dengan bantuan enzim *cytochromes* (CYP) (Gupta, 2009; Elersek *and* Metka, 2011).

Metabolit oxono-organofosfat hasil metabolisme kemudian masuk ke peredaran darah dan menuju hepar untuk dimetabolisme lebih lanjut. Pada hepar, metabolit oxono-organofosfat akan dihidrolisis dengan bantuan enzim *carboxylesterase* (CE) dan *paraoxonase* (PON) terpecah menjadi *dialkylphosphate* dan *leaving group*. *Dialkylphosphatase* selanjutnya akan dikatalisis oleh enzim pada metabolisme fase 2 yang akan menghasilkan molekul bersifat hidrofilik dan dapat diekskresikan dalam urin, sedangkan *leaving group* (berupa *diethyl*) dapat menginduksi terjadinya stres oksidatif dalam tubuh. *Diethyl* ini merupakan molekul yang sangat reaktif dan dapat bereaksi dengan gugus radikal hidroksil (-OH) yang sangat reaktif membentuk radikal bebas yang baru (Elersek *and* Metka, 2011). Tingginya jumlah radikal bebas dalam tubuh tidak mampu dinetralisir oleh antioksidan endogen, sehingga terjadi ketidakseimbangan antara radikal bebas dan antioksidan yang mengakibatkan terjadinya kerusakan oksidatif (Caramori *and* Papi, 2004). Kerusakan oksidatif ini terjadi karena *diethyl-hidroksil* sebagai radikal bebas dari organofosfat diazinon mampu memroduksi ROS dalam jumlah besar (Uchendu *et al.*, 2012) Peningkatan ROS ini kemudian

akan menyebabkan terjadinya kondisi stres oksidatif dan menginisiasi proses peroksidasi lipid dengan mengambil ion hidrogen dari ikatan *Poly Unsaturated Fatty Acid* (PUFA) untuk membentuk molekul yang lebih stabil. Proses pemecahan ikatan pada PUFA tersebut dapat menyebabkan terjadinya nekrosis sel ataupun jaringan (Sharma *et al.,* 2003). Hal tersebutlah yang menyebabkan adanya kelainan seperti karyolisis dari sel epitel tubulus ginjal. Kerusakan banyak terjadi pada epitel tubulus ginjal disebabkan karena epitel tersebut bersentuhan langsung dengan substansi toksik dari diazinon, dan pada tubulus ginjal tersebutlah terjadi proses reabsorbsi dan augmentasi dalam proses pembentukan urin (Mescher, 2010). Substansi toksik diazinon yang masih berada di pembuluh darah akan bersentuhan langsung dengan endotel, sehingga menyebabkan terganggunya permeabilitas membran pembuluh darah. Adanya hemoragi pada *inter-tubular space* disebabkan adanya gangguan permeabilitas membran dari pembuluh darah (*peritubular capillarie*) sehingga eritrosit dapat masuk ke jaringan (Djumadi dkk., 2008). Cedera pada sel-sel endotel menginisiasi reaksi inflamasi dan sistem imun, sehingga terjadi penimbunan makrofag serta penimbunan trombosit di luar dan di dalam arteri. Munculnya infiltrasi sel radang pada jaringan yang mengalami kerusakan mengindikasikan metabolit dari diazinon menyebabkan toksisitas pada sistem ginjal, dan sistem imun tubuh melakukan perlawanan dari partikel asing (Khudair *et al.,* 2017).

Ion sulfur bebas sebagai produk sampingan dari reaksi metabolisme organofosfat akan diserap oleh intestine dan disalurkan melalui pembuluh

darah ke seluruh tubuh salah satunya ginjal. Ginjal mengontrol pH tubuh dengan mengontrol keseimbangan asam basa melalui pengeluaran urin yang asam atau basa, sebagian besar ion hidrogen dieksresikan ke dalam lumen tubulus oleh sel-sel epitel tubulus guna menghilangkan asam dari darah (Arthur, 1997). Ion sulfur bebas akan berikatan dengan ion hidrogen untuk mencapai keseimbangan dan membentuk molekul H_2S. Molekul H_2S dapat berinteraksi dengan enzim metalloprotease dan menyebabkan enzim tersebut terinhibisi. Enzim metalloprotease yang terinhibisi mengakibatkan terganggunya fungsi fisiologis dari sel tersebut terutama pada proses pertumbuhan dan pematangan sel sebab sintesis dan degradasi protein menjadi terganggu (Georgievskii *et al.*, 2013). Berkurangnya degradasi protein yang disebabkan sintesis protein yang terganggu dapat menyebabkan sel mengalami hipertropi (Frazier *et al.*, 2012).

Berdasarkan hasil gambaran histopatologi korteks ginjal tikus putih, gambaran korteks ginjal pada kelompok perlakuan mengalami abnormalitas dibandingkan kelompok K-. Kelompok P1 dengan dosis paling rendah yaitu 20 mg/KgBB diketahui sudah menunjukkan adanya kerusakan pada sel-sel tubulus ginjal jika dibandingkan dengan kelompok K-.

BAB 6 KESIMPULAN DAN SARAN

6.1. Kesimpulan

Berdasarkan hasil penelitian dan pembahasan yang telah dilakukan dapat diambil kesimpulan bahwa:

1. Pemberian Diazinon dengan dosis terendah yaitu 20 mg/kgBB terbukti telah menimbulkan efek toksik pada tikus putih (*Rattus norvegicus*) yang ditunjukkan dengan adanya peningkatan ekspresi *Inducible Nitric Oxide Synthase* (iNOS) secara signifikan dengan $p<0,001$ dan dengan perhitungan manual menunjukkan peningkatan sebesar 212% terhadap rata-rata luas ekspresi iNOS pada organ hepar tikus kontrol negatif.
2. Pemberian diazinon dengan dosis terendah yaitu 20 mg/kgBB terbukti telah menimbulkan efek toksik pada tikus putih (*Rattus norvegicus*) yang ditunjukkan dengan adanya kerusakan pada korteks ginjal berupa nekrosis sel tubulus ginjal, hemoragi, dan hipertropi sel tubulus, sedangkan pada dosis yang lebih tinggi yaitu 60 mg/kgBB menunjukkan adanya infiltrasi sel radang pada *inter-tubular space*.

6.2. Saran

Saran yang dapat diajukan terkait dengan penelitian ini yaitu perlu adanya kajian lebih lanjut tentang pengaruh toksisitas Diazinon pada sistem saraf terkait dengan target utama Diazinon yang bekerja menghambat Asetilkolinesterase (AChE) dan penelitian tentang pengobatan yang dapat

diberikan untuk mengatasi efek samping dari kasus keracunan Diazinon seperti perbaikan kerusakan jaringan.

repository.ub.ac.id
UNIVERSITAS BRAWIJAYA

DAFTAR PUSTAKA

Aktan, F. 2004. iNOS-Mediated Nitric Oxide Production and Its Regulation. *Life Sciences*, 75: 639-653.

Al-Hajj, N.Q.M., A. Methaq, R.S. Hafiz, A. Waleed, W. Hongxin. 2016. In Vitro and in Vivo Evaluation of Antidiabetic Activity of Leaf Essential Oil of Pulicaria inuloides-Asteraceae. *Journal of Food and Nutrition Research, 2016, Vol. 4, No. 7*, 461-470.

Ameriana, M. 2006. Perilaku Petani Sayuran dalam Menggunakan Pestisida Kimia. *J. Hort.* 18(1):95-106, 2008.

Arthur, C.G. and E.H. John. 1997. *Fisiologi Kedokteran*. EGC. Edisi 9. 1997.

Aulanni'am, A. Rosdiana, and N.L. Rahmah. 2012. The Potency of Sargassum duplicatum Bory Extract on Inflammatory Bowel Extract Disease Disease Therapy in *Rattus norvegicus. Journal of Life Sciences* 6:144-154.

Bacha, W.J.J. and L.M. Bacha 2000. *Color Atlas of Veterinary Histology*: Second Edition. Lippincott Williams & Wilkins. United States of America.

Baconi, D.L., M. Barca, G. Manda, A.M. Ciobanu, C. Balalau. 2013. Investigation of the toxicity of some organophosphorus pesticides in a repeated dose study in rats. *Romanian J Morphology Embryology* 2013, 54(2):349–356.

Badan Pusat Statistik. 2010. Sensus Penduduk 2010. http://sp2010.bps.go.id/index.php. [7 Maret 2018].

Borut, R.R. 2014. Analisis Imunohistokimia iNOS dalam Ginjal (Cranial) Ikan Mas *(Cyprinus carpio L.)*. *Jurnal Triton* Vol. 10, No. 2, Hal. 116-121.

Caramori, G. and A. Papi. 2004. Antioxidants in Organophosphorus Compounds Poisoning. *Int J Pharm Bio Sci*, 59 (2). pp. 170-173.

Champbell, N.A. 2003. Biology. Jilid 2 Ed 5. Erlangga. Jakarta.

Cox, C. 2000. Diazinon: Toxicology. *Journal of Pesticide Reform/ Summer* 2000 Vol. 20, No. 2.

Curthoys, N.P. and W.M. Orson. 2014. Proximal Tubule Function and Response to Acidosis. The American Society of Nephrology. *Clinical Journal of the American Society of Nephrology* 9: 1627–1638, 2014. doi: 10.2215/CJN.10391012.

Dębski, B., F.K. Bogdan, *and* K. Tomasz. 2007. Transformations of Diazinon, An Organophosphate Compound in The Environment and Poisoning by This Compound. *Journal Ekológia (Bratislava)* Vol. 26, No. 1, p. 68–82, 2007.

Djumadi, H., dan H. Sugiyono. 2008. Pengaruh Pemberian Insektisida Diazinon dan Kurkumin Kunyit (*Curcuma domestica*) Per-Oral terhadap Perubahan Struktur Histologis Duodenum Mencit (*Mus musculus*). *Jurnal Penelitian Sains & Teknologi, Vol. 9, No. 1, 2008*. pp. 62-83.

Dunlop, K., G. Kiranjot, K. Crystal, I. Julijana, D. Rupinder, D. Jean-Francois, A.C. Kim, J. Amish, P.J. McNamara, and P.J. Robert. 2014. Therapeutic Hypercapnia Prevents Inhaled Nitruc Oxide-Induced Right-Ventricular Systolic Dysfunction in Juvenile Rats. Elsevier Inc. *Free Radical Biology and Medicine* 09 (2014). pp. 35-49.

Eleršek, T., and F. Metka. 2011. *Pesticides*: The Impacts of Pesticides Exposure. InTech Europe. Rijeka.

Endi, R. 2013. Etika Pemanfaatan Hewan Percobaan daklam penelitian Kesehatan. *J Indon Med Assoc*, Volume: 63, Nomor: 3.

Frazier, S.K., C.S. John, C.H. Gordon, B. Graham, B. Roger, N. Shinji, N. Akiyoshi, D. Beate, and B. Axel. 2012. Proliferative and Nonproliferative Lesions of the Rat and Mouse Urinary System. *Toxicologic Pathology*, 40: 14S-86S, 2012.

Georgievskii, V.I., B.N. Annenkov, and V.T. Samokhin. 2013. *Material Nutrition of Animals*: Studies in the Agricultural and Food Sciences. Butterworths & Co. (Publishers) Ltd. London. pp. 160-161.

Gupta, R.C. 2012. *Veterinary Toxicology*: Second Edition. Elsevier inc. Waltham. USA.

Hubrecht, R., and J. Kirkwood. 2010. *The UFAW*: Handbook of The Care and Management of Laboratory and Other Research Animals. Edisi ke-8. Universities Federation for Animal Welfare. United Kingdom.

Khudair, Z.W., A.S. Hanan, and K.E. Manal. 2017. Histopathological Changes That Induced in the Internal Organs of White Rat After Exposure to Diazinon. *Bas.J.Vet.Res.*Vol.1, No.2.

Kim, J., Y.M. Seok, K.J. Jung, and K.M. Park. 2009. Reactive oxygen species/oxidative stress contributes to progression of kidney fibrosis following transient ischemic injury in mice. *American Journal of Physiology*.Vol. 297 no. F461-F470.

Kleinert, H., P.M. Schwarz, and U. Förstermann. 2003. Regulation of the Expression of Inducible Nitric Oxide Synthase. *Biological Chemistry*. 384: 1343-1364.

Krinke, G.J. 2000. *The Laboratory Rat:* The Handbook of Experimental Animals. Academic Press. United States of America.

Kubes, P. 2000. Inducible Nitric Oxide Synthase: A Little Bit of Good in All of Us. http://dx.doi.org/10.1136/gut.47.1.6 [24 Juli 2019].

Kusriningrum, R.S. 2008. *Buku Ajar Perancangan Percobaan*. Fakultas Kedokteran Hewan Universitas Airlangga. Dani Abadi. Surabaya.

Kusumawati, D. 2004. *Bersahabat dengan Hewan Coba*. Gadjah Mada University Press. Yogyakarta. pp. 10-21.

L'Heureux, M., A. Muinuddin, H.Y. Gaisano, and N.E. Diamant. 2010. Nitric Oxide Activation of a Potassium Channel (BKca) in Feline Lower Esophageal Sphincter. *World Journal Gastroenterology*. 16(46). Pp 5852-5860.

McAdam, E., H.N. Haboubi, G. Forrester, Z. Eltahir, S. Spencer-Harty, C. Davies, A.P. Griffiths, J.N. Baxter, and G.J.S. Jenkins. 2012. Inudcible Nitric Oxide Synthase (iNOS) and Nitric Oxide (NO) are Important Mediators of Reflux-Induced Cell Signalling in Esophageal Cells. *Journal Carcinogenesis* Vol. 33, No. 11 pp.2035-2043

McNaughton, L., P. Lakshmi, A.M. Maria, K. Norm, M. Irvin, M. Redwan, H. Qutayba, and W.R. Marek. 2002. Distribution of Nitric Oxide Synthase in Normal and Cirrhotic Human Liver. *Proceedings of the National Academy of Science* Vol. 99, No. 26 17161-17166.

Mescher, A.L. 2010. *Junqueira's Basic Histology*: Text & Atlas Twelfth Edition. The McGraw-Hill Companies, Inc.United States of America.

Mishra, B.P. 2013. Antioxidant Status and Oxidative Stress in Organophosphate Pesticide Poisoning. *IOSR Journal of Dental and Medical Sciences (IOSR-JDMS)* e-ISSN: 2279-0853, p-ISSN: 2279-0861. Volume 7, Issue 6 (May.-Jun. 2013), PP 20-24.

Muntiha, M. 2001. Teknik Pembuatan Preparat Histopatologi dari Jaringan Hewan dengan Pewarnaan Hematoksilin dan Eosin (H&E). *Temu Teknis Fungsional Non Peneliti 2001*. pp. 156-163.

Nada, S.A., A.O. Enayat, H.A.S. Yehia, A.N. Qais, and A.A. Hassan 2015. Mushroom Insoluble Non-Starch Polysaccharides (MINSP) Attenuate Ochratoxin A-Oxidative Stress and Hepato-Renal Dysfunctions in Rat. *Middle East Journal of Applied Sciences* Vol. 5, Issue 3 (July-Sept. 2015). Pp 700-711.

Naik, E. and M.D. Vishva. 2011. Mitochondrial Reactive Oxygen Species Drive Proinflammatory Cytokine Production. *Journal of Experimental Medicine*. Vol. 208, No. 203, pp. 417-420.

Pahan, K., F.G. Sheikh, X. Liu, S. Hilger, M. McKinney, and T.M. Petro. 2000. Induction of Nitric Oxide Synthase and Activation of NF-kB by Interleukin-12 p40 in Microglial Cells. *J. Biol. Chem*.

Pakurar, A.S. and W.B. John. 2004. *Digital Histology*. John Wiley & Sons, inc. New Jersey.

Pollak, R.M., E.Q. Susan, P.H. Melanie, and D.D. Lance. 2014. The Glomerulus: The Sphere of Influence. Renal Physiology for the Clinician. *Clinical Journal of the American Society of Nephrology* 9: 1461-1469, 2014. doi: 10.2215/CJN.09400913.

Sarhan, O.M.M. and Z.Y. Al-Sahhaf. 2011. Histological and Biochemical Effects of Diazinon on Liver and Kidney of Rabbits. *Life Science Journal* 2011;8(4):1183-1189.

Sharma, A., S. Bansal, and R.K. Nagpal. 2003. Lipid Peroxidation in Bronchial Asthma. *Indian Joumal of Pediatrics* 70(9). pp. 715-717.

Siwiendrayanti A., Suhartono, dan N. Endah. 2012. Hubungan Riwayat Pajanan Pestisida dengan Kejadian Gangguan Fungsi Hati. *Jurnal Kesehatan Lingkungan Indonesia* 11 (1). 9-14.

Suckow, M.A., H.W. Steven, L.F. Craig. 2006. *The Laboratory Rat:* Second Edition. Elsevier Academic Press. London.

Thorn, H.A. 2012. First-Pass Intestinal Metabolism of Drugs: Experiences from in Vitro, in Vivo and Simulation Studies [Disertasi]. Acta Universitatis Upsaliensis. Uppsala. ISBN 978-91-554-8251-0.

Tso, P. and M. James. 2004. *Medical Physiology*. The Physiology of the Liver, pp. 896. Lippincott Williams & Wilkins.

Uchendu, C., S.F. Ambali, and J.O. Ayo. 2012. The Organophosphate, Chlorpyrifos, Oxidative Stress and The Role of Some Antioxidants: A Review. *African Journal of Agricultural Research* Vol 7 (18). Pp 2720-2728.

Vos, T.E., V.G. Harry, T. Leonore, D.J. Alie, L. Ron, K. Folkert, L.M.J. Peter, and M. Han. 1999. Expression of Inducible Nitric Oxide Synthase in Endotoxemic Rat Hepatocytes is Dependent on the Cellular Gluthathione Status. *American Association for the Study of Liver Diseases*. 0270-9139/99/2902-001583.00/0.

Waszkielewicz, A.M., A. Gunia, N. Szkaredek, K. Slczynska, S. Krupinska, and H. Marona. 2013. Ion Channels as Drug Targets in Central Nervous System Disorders. *Current Medicinal Chemistry*. 20. PP 1241-1285.