PENGARUH PEMBERIAN AIR PERAK (Ag) TERHADAP KADAR MALONDIALDEHIDA (MDA) DAN GAMBARAN HISTOPATOLOGI ILEUM TIKUS PUTIH MODEL *INFLAMMATORY BOWEL DISEASE*

SKRIPSI

Sebagai salah satu syarat untuk memperoleh gelar
Sarjana Kedokteran Hewan

Oleh:
DIAN AGATHA NAPITUPULU
155130101111079

PROGRAM STUDI KEDOKTERAN HEWAN
FAKULTAS KEDOKTERAN HEWAN
UNIVERSITAS BRAWIJAYA
MALANG
2019

repository.ub.ac.id
UNIVERSITAS BRAWIJAYA

repository.ub.ac.id

LEMBAR PENGESAHAN SKRIPSI

PENGARUH PEMBERIAN AIR PERAK (Ag) TERHADAP KADAR MALONDIALDEHIDA (MDA) DAN GAMBARAN HISTOPATOLOGI ILEUM TIKUS PUTIH MODEL *INFLAMMATORY BOWEL DISEASE*

Oleh:
DIAN AGATHA NAPITUPULU
155130101111079

Setelah dipertahankan di depan Majelis Penguji
Pada tanggal 07 Agustus 2019
Dan dinyatakan memenuhi syarat untuk memperoleh gelar
Sarjana Kedokteran Hewan

Pembimbing I	Pembimbing II
Edwin Widodo, S.Si., M.Sc., Ph.D	**drh. Nurina Titisari, M.Sc**
NIP. 19810504 200501 1 001	NIP. 19860122 201504 2 001

Mengetahui,
Dekan Fakultas Kedokteran Hewan
Universitas Brawijaya

Dr. Ir. Sudarminto Setyo Yuwono, M.App.Sc
NIP. 19631216 198803 1 002

UNIVERSITAS BRAWIJAYA

repository.ub.ac.id

LEMBAR PERNYATAAN

Saya yang bertanda tangan di bawah ini:

Nama : Dian Agatha Napitupulu
NIM : 155130101111079
Program Studi : Kedokteran Hewan
Penulis Skripsi Berjudul :

Pengaruh Pemberian Air Perak (Ag) terhadap Kadar Malondialdehida (MDA) dan Gambaran Histopatologi Ileum Tikus Putih Model *Inflammatory Bowel Disease*.

Dengan ini menyatakan bahwa:

1. Isi dari skripsi yang saya buat adalah benar-benar karya saya sendiri dan tidak menjiplak karya orang lain, selain nama-nama yang termaktub di isi dan tertulis di daftar pustaka dalam skripsi ini.
2. Apabila dikemudian hari ternyata skripsi yang saya tulis terbukti hasil jiplakan, maka saya akan bersedia menanggung segala resiko yang akan saya terima.

Demikian pernyataan ini dibuat dengan segala kesadaran.

Malang, 1 Agustus 2019
Yang menyatakan,

Dian Agatha Napitupulu
NIM. 155130101111079

UNIVERSITAS BRAWIJAYA

Pengaruh Pemberian Air Perak (Ag) Terhadap Kadar Malondialdehida (MDA) dan Gambaran Histopatologi Ileum Tikus Putih (*Rattus norvegicus*) Model *Inflammatory Bowel Disease*

ABSTRAK

Inflammatory Bowel Disease (IBD) adalah penyakit yang mewakili sekelompok gangguan peradangan kronis di sistem pencernaan pada hewan dan manusia. Penyebab pasti IBD masih belum diketahui, namun faktor-faktor seperti genetik, lingkungan, ketidakseimbangan bakteri dan reaksi yang tidak tepat dari sistem kekebalan tubuh dapat menyebabkan terjadinya IBD. Air perak memiliki potensi sebagai antibakteri, antijamur dan antiinflamasi yang diharapkan dalam penelitian ini dapat digunakan sebagai alternatif terapi *Inflammatory Bowel Disease* (IBD) melalui pengaruhnya pada penurunan kadar malondialdehida (MDA) dan perbaikan gambaran histopatologi ileum tikus putih. Pada penelitian ini pembuatan hewan model IBD dilakukan dengan induksi indometasin 15mg/kgBB secara sonde lambung, menggunakan tikus putih (*Rattus norvegicus*) jantan, berumur 8-12 minggu, dan dengan berat badan 150-200 gram. Ada 5 kelompok perlakuan, yaitu kontrol negatif, kontrol positif, kelompok terapi dengan air perak 25 ppm dengan volume masing-masing 1 mL, 2 mL, dan 3 mL. Pengukuran kadar malondialdehida (MDA) dilakukan dengan menggunakan spektrofotometri dan histopatologi ileum dengan menggunakan pewarnaan *Hematoxylin-Eosin* (HE). Hasil penelitian menunjukkan bahwa pemberian terapi air perak dengan volume 3 mL dapat menurunkan kadar malondialdehida (MDA) dengan ($p<0,05$) dibandingkan dengan kelompok terapi 1 dan 2 dengan volume masing-masing 1 mL dan 2 mL. Air perak mengurangi sel radang pada gambaran histopatologi ileum bila dibandingkan dengan histopatologi kontrol positif. Kesimpulan dari penelitian ini yaitu terapi air perak dapat menurunkan kadar malondialdehida dan mengurangi sel radang, namun hemoragi, kerusakan vili dan epitel pada gambaran histopatologi ileum belum dapat terpeerbaiki karena terapi dilakukan selama 10 hari yang masih termasuk dalam fase proliferasi.

Kata kunci : *Inflammatory Bowel Disease*, indometasin, air perak, histopatologi ileum dan kadar malondialdehida (MDA)

repository.ub.ac.id
UNIVERSITAS BRAWIJAYA

The Effect of Silver Water (Ag) on Malondialdehyde Levels and Histopathological of Ileal on White Rats (*Rattus norvegicus*) Inflammatory Bowel Disease Model

ABSTRACT

Inflammatory Bowel Disease (IBD) is a disease that represents a group of chronic inflammatory disorders in the digestive system in animals and humans. The exact cause of IBD is still unknown, but factors such as genetic, environmental, bacterial imbalance and improper reactions of the immune system can cause IBD. Silver water has potential as an antibacterial, antifungal and anti-inflammatory which is expected in this study can be used as an alternative therapy for Inflammatory Bowel Disease (IBD) through its effect on decreased levels of malondialdehyde (MDA) and improving histopathological features of white rat ileum. In this research, the making of IBD animal models was carried out by indomethacin 15mg/kgBB induction by gastric sonde, using male white rats (*Rattus norvegicus*), 8-12 weeks old, and weighing 150-200 grams. There were 5 treatment groups, namely negative control, positive control, the therapy group with 25 ppm silver water with a volume of 1 mL, 2 mL, and 3 mL respectively. Malondialdehyde (MDA) levels were measured used spectrophotometry and ileal histopathology used Hematoxylin-Eosin (HE) staining. The results showed that the administration of silver water therapy with a volume of 3 mL can reduce the levels of malondialdehyde (MDA) by ($p < 0.05$) compared to the therapy groups 1 and 2 with volumes of 1 mL and 2 mL respectively. Silver water reduces inflammation cells in the ileal histopathology when compared with positive control histopathology. The conclusion of this study is that silver water therapy can reduce malondialdehyde levels and reduce inflammation cells, but hemorrhage, villous and epithelial damage in the ileal histopathology picture cannot be improved because the therapy is carried out for 10 days which is still included in the proliferation phase.

Keywords : Inflammatory Bowel Disease, indomethacin, silver water, ileal histopathology and malondialdehyde (MDA) levels

repository.ub.ac.id
UNIVERSITAS BRAWIJAYA

KATA PENGANTAR

Puji syukur kehadirat Tuhan Yang Maha Esa, atas kasih dan berkat-Nya penulis dapat menyelesaikan Skripsi yang berjudul "Pengaruh Pemberian Air Perak (Ag) terhadap Kadar Malondialdehida (MDA) dan Gambaran Histopatologi Ileum Tikus Putih Model *Inflammatory Bowel Disease*" dengan semangat dan tepat waktu. Penelitian ini merupakan penelitian dari drh. Wawid Purwatiningsih, M. Vet dan Ibu Dhita Evi Aryani S.Farm, Apt., M.Farm.Klin.

Selama pelaksanaan penelitian dan penyusunan skripsi ini penulis banyak mendapat bantuan dan motivasi dari berbagai pihak. Oleh karena itu, penulis ingin mengucapkan terimakasih kepada :

1. Dr. Ir. Sudarminto Setyo Yuwono, M. App.Sc, seluruh jajaran Dekanat, Dosen dan Staf Fakultas Kedokteran Hewan Universitas Brawijaya atas dukungan, semangat dan fasilitas yang diberikan.
2. Bapak Edwin Widodo, S.Si., M.Sc., Ph.D, selaku dosen pembimbing I yang telah memberi arahan, bimbingan, saran, kesabaran, fasilitas serta waktu kepada penulis dalam penyusunan dan penyempurnaan skripsi ini.
3. drh. Nurina Titisari, M. Sc., selaku dosen pembimbing II yang telah memberi arahan, bimbingan, saran, kesabaran, fasilitas serta waktu kepada penulis dalam penyusunan dan penyempurnaan skripsi ini.
4. drh. Aldila Noviatri, M. Biomed, selaku dosen penguji I yang telah memberi bimbingan, dukungan, fasilitas, saran, waktu, dan semangat.
5. drh. Wawid Purwatiningsih, M.Vet, selaku dosen peneliti, dosen penguji II dan dosen PA yang telah memberi bimbingan, dukungan, fasilitas, saran, waktu, dan semangat.
6. Ibu Dhita Evi Aryani S.Farm, Apt., M.Farm.Klin., selaku dosen peneliti yang telah memberi bimbingan, dukungan, fasilitas, saran, waktu, dan semangat.
7. Ayahanda Darman Napitupulu, Ibunda Posma Sitorus dan adik-adik Cynthia Alexandrie, Debora Bintang dan Rachel Astucia yang saya

repository.ub.ac.id
UNIVERSITAS BRAWIJAYA

sayangi dan kasihi, untuk doa, kasih sayang, dukungan serta pengorbanan baik moril maupun materi selama ini.

8. Teman-teman *Cockroach Talk* yaitu Olea Rody Sangen, Hardyanti Tampubolon, Silvira Tri Purnama Sari, Desy Rose dan Aditya Fernando atas persahabatan, dukungan, saran dan doa.
9. Teman-teman di PMK Veteriner FKH UB yang telah menjadi keluarga bagi penulis atas cinta, inspirasi, keceriaan, dukungan, semangat, saran dan doa.
10. Teman-teman penelitian Farissa Fitriana, Cindy Ercha, Harti, Arsilia Purwantari, Reno Alfian dan Pandu Anugrah, atas kerjasama, perjuangan dalam penelitian dan selalu memberi dukungan serta semangat.
11. Teman-teman DNA dan DECODE (2015/D) atas dukungan, kerja sama dan doa.
12. Serta kepada semua pihak yang telah membantu dalam pelaksanaan dan penyusunan Skripsi ini yang tidak dapat penulis sebutkan satu persatu.

Penulis menyadari bahwa Skripsi ini masih jauh dari kata sempurna, maka saran dan kritik yang membangun dari semua pihak sangat diharapkan demi penyempurnaan selanjutnya.

Akhir kata penulis berharap semoga Tuhan Yang Maha Esa membalas segala kebaikan yang telah diberikan kepada penulis dan semoga Skripsi ini dapat memberikan manfaat serta menambah pengetahuan tidak hanya bagi penulis tetapi juga bagi pembaca. Amin.

Malang, 1 Agustus 2019

Penulis

repository.ub.ac.id
UNIVERSITAS BRAWIJAYA

repository.ub.ac.id

DAFTAR ISI

Halaman

HALAMAN JUDUL i
HALAMAN PENGESAHAN ii
HALAMAN PERNYATAAN iii
ABSTRAK iv
ABSTRACT v
KATA PENGANTAR vi
DAFTAR ISI viii
DAFTAR TABEL x
DAFTAR GAMBAR xi
DAFTAR LAMPIRAN xii
DAFTAR ISTILAH DAN LAMBANG xiii

BAB 1. PENDAHULUAN 1
1.1 Latar Belakang 1
1.2 Rumusan Masalah 4
1.3 Batasan Masalah 4
1.4 Tujuan Penelitian 5
1.5 Manfaat Penelitian 5

BAB 2. TINJAUAN PUSTAKA 6
2.1 *Inflammatory Bowel Disease* 6
2.1.1 Etiologi dan Patogenesa IBD 7
2.2 Obat Anti Inflamasi Non Steroid (OAINS) 8
2.2.1 Indometasin 8
2.3 Air Perak 11
2.4 Ileum Tikus Putih 12
2.4.1 Anatomi dan Fisiologi 12
2.4.2 Histologi Ileum 13
2.5 Tikus Putih 14
2.6 Pengukuran Kadar Malondialdehida (MDA) 16

BAB 3. KERANGKA KONSEP 19
3.1 Kerangka Konsep 19
3.2 Hipotesis Penelitian 21

UNIVERSITAS BRAWIJAYA

BAB 4. METODE PENELITIAN 22
4.1 Tempat dan Waktu Penelitian 22
4.2 Alat dan Bahan Penelitian 22
4.3 Rancangan Penelitian 22
4.4 Sampel Penelitian 23
4.5 Variabel Penelitian 24
4.6 Tahapan Penelitian 25
4.6.1 Persiapan Hewan Coba 25
4.6.2 Persiapan Indometasin 25
4.6.3 Pemberian Air Perak (Ag) 26
4.6.4 Pengukuran Kadar Malondialdehida (MDA) 26
4.6.5 Pembuatan dan Pembacaan Preparat Histologi Ileum Pewarnaan *Hematoxylin Eosin* (HE) 27
4.7 Analisa Data 29

BAB 5. HASIL DAN PEMBAHASAN 30
5.1 Tikus Putih Model *Inflammatory Bowel Disease* 30
5.2 Pengaruh Pemberian Air Perak (Ag) Terhadap Kadar Malondialdehida (MDA) pada Ileum Tikus Putih Model *Inflammatory Bowel Disease* 32
5.3 Pengaruh Pemberian Air Perak (Ag) Terhadap Gambaran Histopatologi Ileum Tikus Putih Model *Inflammatory Bowel Disease* 37

BAB 6. PENUTUP 48
6.1 Kesimpulan 48
6.2 Saran 48

DAFTAR PUSTAKA 49

LAMPIRAN 56

repository.ub.ac.id
UNIVERSITAS BRAWIJAYA

repository.ub.ac.id

DAFTAR TABEL

Tabel **Halaman**

4.1 Rancangan Penelitian 23

5.1 Kadar Malondialdehida (MDA) pada ileum tikus putih model *Inflammatory Bowel Disease* 32

5.2 Tabel Pengamatan Histopatologi Ileum Tikus putih..... 42

UNIVERSITAS BRAWIJAYA

DAFTAR GAMBAR

Gambar **Halaman**

2.1 Lokasi *Inflammatory Bowel Disease* 7

2.2 Ileum Tikus Putih dengan Pewarnaan HE 14

2.3 Tikus Putih (*Rattus norvegicus*)..... 16

5.1 Feses Tikus Putih 30

5.2 Histologi Ileum Tikus Putih Kelompok Kontrol Negatif..... 37

5.3 Histopatologi Ileum Tikus Putih Kelompok Kontrol Positif 38

5.4 Histopatologi Ileum Tikus Putih Kelompok Terapi 1 (1 mL Air Perak) 39

5.5 Histopatologi Ileum Tikus Putih Kelompok Terapi 2 (2 mL Air Perak) 40

5.6 Histopatologi Ileum Tikus Putih Kelompok Terapi 3 (3 mL Air Perak) 41

repository.ub.ac.id
UNIVERSITAS BRAWIJAYA

DAFTAR LAMPIRAN

1. Rancangan Penelitian 56

2. Laik Etik 57

3. Perhitungan Dosis 58

4. Penentuan Kadar Malondialdehida 60

5. Pembuatan Preparat Histologi Ileum dengan Pewarnaan *Hematoksilin-Eosin* (HE) 62

6. Berat Badan Tikus Putih 63

7. Hasil ANOVA Malondialdehida 64

8. Dokumentasi Perhitungan Kadar Malondialdehida 66

9. Dokumentasi Penelitian 69

repository.ub.ac.id
UNIVERSITAS BRAWIJAYA

DAFTAR SINGKATAN DAN LAMBANG

-	: sampai dengan
%	: persen
&	: dan
/	: per
^{0}C	: derajat celcius
Ag	: argentum
ANOVA	: analysis of variance
APC	: *antigen presenting cell*
BB	: berat badan
bFGF	: *basic fibroblast growth factor*
C	: carbon
CD	: *Crohn's Disease*
cm	: centimeter
COX	: *cyclooxygenase*
dkk	: dan kawan-kawan
gr	: gram
HE	: *hematoxylin eosin*
IBD	: *Inflammatory Bowel Disease*
IFN	: interferon
IL	: Interleukin
kg	: kilogram
MDA	: malondialdehida
mg	: miligram
mL	: mililiter
mm	: milimeter
MMP	: matriks metaloproteinase
NaCl	: natrium klorida

repository.ub.ac.id
UNIVERSITAS BRAWIJAYA

ng	: nanogram
nm	: nanometer
NSAID	: *non steroid antiinflammatory drug*
OAINS	: obat anti inflamasi non steroid
OH	: hidrogen
PBS	: phospat buffered saline
PDGF	: *platelet-derived growth factor*
pH	: potensial hidrogen
ppm	: *part per milion*
PUFA	: *polyunsaturated fatty acid*
RAL	: Rancangan Acak Lengkap
ROS	: *radical oxygen spesies*
rpm	: rotation per minute
SPSS	: Statistical Product and Service Solutions
TBA	: Thiobarbituric Acid
TGF-β	: *transforming growth factor-beta*
Th	: *T-helper*
TNF	: *Tumor Necrosis Factor*
UC	: *Ulcerative Colitis*
WIB	: Waktu Indonesia Barat
μL	: mikroliter

repository.ub.ac.id
UNIVERSITAS BRAWIJAYA

BAB 1 PENDAHULUAN

1.1 Latar Belakang

Inflammatory bowel disease (IBD) adalah suatu kondisi peradangan kronis pada saluran pencernaan. IBD dibagi menjadi dua kategori utama yaitu *Ulcerative Colitis* (UC), yang melibatkan terutama usus besar, dan *Crohn Disease* (CD), yang dapat melibatkan setiap bagian dari saluran pencernaan, meskipun daerah ileocecal lebih sering terkena (Podolsky, 2002). Penyebab IBD tidak diketahui, tetapi faktor lingkungan dan genetik, mikroba patogen, antigen makanan, cacat dalam imunoregulasi, dan perubahan tingkat mediator inflamasi semuanya telah terlibat dalam patogenesisnya. Baik bukti klinis dan eksperimental menunjukkan bahwa respons imunoinflamasi, mungkin bersifat autoimun, terlibat dalam patogenesis IBD (Podolsky, 2002). Sitokin proinflamasi seperti *Tumor Necrosis Factor* (TNF)-α, interleukin (IL)-1, IL-6, dan IL-12 meningkat pada mukosa pencernaan selama IBD.

Epidemiologi IBD dengan prevalensi tertinggi adalah di Amerika Utara dan Eropa Utara yaitu 100-200 kasus per 100.000 penduduk, sedangkan di Asia dan Afrika memiliki prevalensi *Ulcerative Colitis* (UC) terendah (Cho, 2008). Kejadian IBD di Indonesia masih didasarkan dari laporan rumah sakit dan didapatkan data bahwa 12,2% kasus IBD dikirim dengan diare kronik, 3,9% kasus dengan hematochezia, dan 25,9% kasus dengan diare kronik, berdarah, dan nyeri abdominal (Djojoningrat, 2006).

Inflammatory Bowel Disease (IBD) penting terkhusus pada anjing, karena sejumlah besar anjing menderita masalah pencernaan kronis atau berulang

repository.ub.ac.id
UNIVERSITAS BRAWIJAYA

(Cerquetella *et al*., 2010 ; Hass *et al*., 2014). Pada hewan terutama anjing, jumlah kejadian IBD pada jantan maupun betina adalah sama, dan anjing dengan umur dewasa tampaknya lebih terpengaruh (Hall, 2009). Menurut Hall (2009), informasi IBD pada anjing maupun kucing masih kurang karena karakterisasi pada banyak kasus masih belum lengkap dan kriteria histopatologi secara detail untuk kebutuhan diagnosa banding.

Senyawa kortikosteroid dan asam 5-aminosalisilat digunakan secara rutin untuk mengobati IBD. Namun, tidak semua pasien merespons perawatan ini dan efek samping tergantung dosis yang terkait dengan perawatan ini sering terjadi. Agen imunosupresif lainnya seperti azathioprine dan cyclosporine A juga menunjukkan efek samping yang serius (Seegers *et al*., 2002). Baru-baru ini, produk biologis seperti antibodi anti-TNF-α dan anti-IL-12 telah digunakan dengan beberapa keberhasilan dalam IBD (Ogata and Hibi, 2003). Namun pendekatan ini juga bukan tanpa efek samping, dan protokol perawatannya rumit serta mahal. Oleh karena itu, studi tambahan diperlukan untuk mengidentifikasi agen anti-inflamasi baru untuk mengobati IBD.

Penyakit IBD menyerang seluruh saluran pencernaan, pada kondisi normal histologi ileum lapisan mukosa mengandung sedikit vili yang sempit dan pendek, sel-sel epitel kolumnar pada ileum mengandung lebih banyak sel goblet dibandingkan dengan duodenum dan jejunum (Eroschenko, 2008), lapisan submukosa, lapisan muskular dan lapisan serosa (Samuelson, 2007). Menurut Lanas dan Scarpignato (2006), pemberian obat-obatan anti inflamasi non steroid dapat menyebakan inflamasi berupa kerusakan vili dan mukosa di usus. Inflamasi

pada ileum ditandai dengan adanya infiltrasi sel-sel inflamasi seperti neutrofil, serta kerusakan vili dan epitel (Mitchell & Cotran, 2003), sehingga diperlukan bahan yang dapat digunakan sebagai altenatif terapi pada penyakit IBD.

Saat ini penelitian mengenai efek terapi bahan alam terhadap suatu penyakit atau untuk terapi medis banyak dilakukan, akan tetapi penelitian penggunaan material dari logam maupun mineral untuk terapi medis masih jarang dilakukan. Di sekitar kita sangat banyak unsur-unsur logam dan perlu dilakukan penelitian tentang pemanfaatannya untuk menunjang pengembangan terapi medis. Logam nonreaktif secara kimia telah digunakan untuk berbagai keperluan medis selama beberapa dekade karena kekuatan dan biokompatibilitasnya.

Dari sekian banyak logam yang dapat dimanfaatkan sebagai agen penghantar obat, logam perak telah menjadi perhatian besar dalam bidang biologi dan obat-obatan berdasarkan sifat fisikokimianya yang menarik (Benakashani dkk. 2016). Perak telah digunakan untuk pengobatan penyakit medis selama lebih dari 100 tahun karena memiliki sifat alami sebagai antibakteri dan antijamur serta sifatnya yang tidak toksik terhadap kulit manusia (Sirajudin, dkk., 2016). Bukti terbaru menunjukkan bahwa perak memiliki potensi sebagai antiinflamasi dan mempercepat penyembuhan luka (Sibbald *et al*., 2007).

Alternatif bahan yang dapat digunakan sebagai terapi IBD yaitu air perak, karena air perak memiliki potensi sebagai antibakteri, antijamur dan antiinflamasi. Potensi ini menunjukkan kecenderungan untuk mempengaruhi sejumlah proses inflamasi, sehingga diharapkan dari penelitian ini air perak dapat digunakan sebagai alternatif terapi *Inflammatory Bowel Disease* (IBD) melalui pengaruhnya pada

penurunan kadar malondialdehida (MDA) dan perbaikan gambaran histopatologi ileum pada tikus putih (*Rattus novergicus*). Diharapkan hasil dari penelitian ini dapat digunakan sebagai pustaka penelitian lain yang sejenis guna pengembangan terapi medis seperti *Inflammatory Bowel Disease* (IBD).

1.2 Rumusan Masalah

Berdasarkan latar belakang yang telah diuraikan di atas, maka didapatkan rumusan masalah adalah sebagai berikut :

1. Apakah pemberian air perak (Ag) dapat mempengaruhi kadar malondialdehida (MDA) pada ileum tikus putih (*Rattus novergicus*) model IBD yang diinduksi dengan indometasin?
2. Apakah pemberian air perak (Ag) dapat mempengaruhi gambaran histopatologi ileum tikus putih (*Rattus novergicus*) model IBD yang diinduksi dengan indometasin?

1.3 Batasan Masalah

Berdasarkan latar belakang yang telah diuraikan, maka penelitian ini dibatasi pada:

1) Hewan coba yang digunakan adalah Tikus (*Rattus novergicus*) jantan strain Wistar umur 8-12 minggu dengan berat 150-200 gram.
2) Tikus putih diinduksi indometasin dengan dosis 15 mg/kgBB untuk membuat *Inflammatory Bowel Disease* (IBD) dan diberikan secara per oral.
3) Air perak (Ag) yang diberikan didapat dari laboratorium Biokimia Fakultas Kedokteran Hewan Universitas Brawijaya.

repository.ub.ac.id
UNIVERSITAS BRAWIJAYA

4) Air perak (Ag) 25 ppm diberikan pada tiga kelompok terapi dengan volume masing-masing 1 mL, 2 mL dan 3 mL per hari selama 10 hari dan diberikan melalui sonde lambung.
5) Variabel yang diamati dari penelitian ini adalah kadar malondialdehida (MDA) menggunakan spektrofotometri dan gambaran histopatologi organ ileum dengan pewarnaan HE.

1.4 Tujuan Penelitian

Tujuan penelitian ini adalah :

1. Untuk mengetahui pengaruh pemberian air Ag (perak) terhadap kadar malondialdehida pada ileum tikus putih (*Rattus novergicus*) model IBD yang diinduksi indometasin.
2. Untuk mengetahui pengaruh pemberian air perak (Ag) terhadap gambaran histopatologi ileum tikus putih (*Rattus novergicus*) model IBD yang diinduksi indometasin.

1.5 Manfaat Penelitian

Penelitian ini bermanfaat untuk memberikan informasi tentang pemberian air perak (Ag) yang dapat menekan inflamasi pada saluran pencernaan dan dapat digunakan sebagai alternatif pengobatan untuk penyakit gangguan saluran pencernaan seperti *Inflammatory Bowel Disease* (IBD).

repository.ub.ac.id
UNIVERSITAS BRAWIJAYA

BAB 2 TINJAUAN PUSTAKA

2.1 Inflammatory Bowel Disease (IBD)

Inflammatory Bowel Disease (IBD) adalah penyakit yang mewakili sekelompok gangguan peradangan kronis di sistem pencernaan pada hewan dan manusia (Haas *et al*., 2014). *Crohn's disease* (CD) dan *ulcerative colitis* (UC) adalah dua kondisi kronis yang utama dari kelompok *Inflammatory Bowel Disease* (IBD). *Crohn's disease* (CD) paling sering terlokalisasi di ujung distal usus kecil dan bagian proksimal dari usus besar, tetapi mungkin juga melibatkan bagian sistem pencernaan dari mulut sampai ke ujung rektum (Sobczak *et al*., 2014). Penyakit ini paling sering dianggap sebagai penyakit autoimun, karena faktor lingkungan, merokok maupun diet. Gejala-gejala CD termasuk pembengkakan dan radang dinding usus, rasa sakit pada perut, diare, pendarahan pada rektum, demam dan serangkaian manifestasi ekstraintestinal, terutama yang berhubungan dengan kulit (Sobczak *et al*., 2014).

Ulcerative colitis (UC) adalah kondisi dimana lapisan usus besar dan rektum menjadi meradang (Sobczak *et al*., 2014). Sama halnya dengan CD, disfungsi imun tubuh, serta stres dan diet dapat memicu gejala UC. Penyakit ini biasanya dimulai dari daerah rektum dan secara bertahap melibatkan seluruh usus besar pada saat yang bersamaan. Gejala-gejala UC meliputi nyeri perut dan kram, darah dan nanah di tinja, diare, demam, bersamaan dengan nyeri sendi dan pembengkakan, luka mulut (ulser) dan benjolan di kulit atau ulser. Untuk catatan, perbedaan utama antara CD dan UC adalah lokasi dan sifat peradangan, yang

repository.ub.ac.id
UNIVERSITAS BRAWIJAYA

pertama mempengaruhi setiap segmen saluran pencernaan, dari mulut ke anus, tetapi sebagian besar kasus menyangkut ileum distal dan bagian-bagian selanjutnya, sedangkan UC terbatas pada usus besar (Marchioni, 2014).

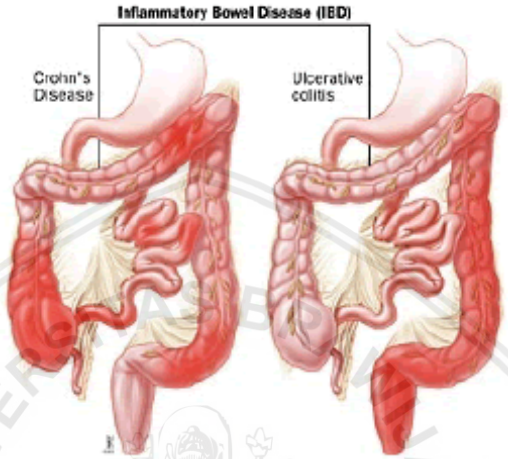

Gambar 2.1 Lokasi *Inflammatory Bowel Disease*

2.1.1 Etiologi dan Patogenesa IBD

Penyebab pasti IBD masih belum diketahui. Para peneliti percaya bahwa kombinasi dari empat faktor menyebabkan IBD, yaitu komponen genetik, pemicu lingkungan, ketidakseimbangan bakteri usus dan reaksi yang tidak tepat dari sistem kekebalan tubuh. Sel-sel kekebalan biasanya melindungi tubuh dari infeksi, tetapi pada IBD, sistem kekebalan salah mengira zat-zat yang tidak berbahaya di usus untuk zat-zat asing dan melancarkan serangan, yang mengakibatkan peradangan (Feagins *et al*., 2014).

Profil sitokin *T-Helper* (TH)-1, yang mencakup IFN-γ dan IL-12 p40, dominan pada *Crohn disease*. Respons TH1 dimediasi oleh IFN-γ, yang produksinya distimulasi oleh IL-12, diproduksi oleh *antigen-presenting cells*. Sebagian besar model kolitis eksperimental juga memiliki respons TH1 dominan,

meskipun dalam beberapa model respons TH1 dapat berubah menjadi respons TH2 (limfosit *T-helper* tipe 2) ketika proses inflamasi matang. IL-17 memediasi respons TH17. Produksi sitokin ini dirangsang oleh produksi IL-6, TGFB, dan IL-23 oleh sel imun bawaan dan APC, terutama sel dendritik. Kolonisasi bakteri merangsang ekspresi IL-23 oleh sel dendritik ileum. Kadar IL-23 dan IL-17 meningkat pada jaringan *Crohn disease* dan sebagian besar bentuk kolitis eksperimental (Sartor, 2006).

Sitokin yang ada pada epitel usus secara langsung akan mengaktifkan makrofag. Makrofag akan melepaskan mediator inflamasi dan aktivasi dari makrofag akan menghasilkan *Reactive oxygen species* (ROS). Apabila jumlah ROS yang dihasilkan oleh makrofag berlebihan, maka dapat menyebabkan inflamasi terus-menerus dan merusak jaringan usus (Loroux *et al*., 2001). *Reactive oxygen species* dapat bereaksi dengan phospholipid membran yang menyebabkan peroksidasi lipid dan menghasilkan malondialdehida. MDA merupakan salah satu marker adanya radikal bebas dalam tubuh, apabila terjadi peningkatan MDA maka antioksidan tubuh tidak bisa mengatasi peningkatan radikal bebas (Asni *et al*., 2009).

2.2 Obat Anti Inflamasi Non Steroid (OAINS)

2.2.1 Indometasin

Obat anti inflamasi non steroid (OAINS) atau disebut juga *Non Steroid Inflammatory Drugs* (NSAID) adalah obat yang paling sering diresepkan untuk mengurangi rasa nyeri dan peradangan (Atchison et al., 2013). Penggunaan OAINS dapat memberi efek yang merugikan yaitu berpotensi menimbulkan ulserasi,

perforasi dan perdarahan terbuka pada saluran pencernaan atas, serta striktur pada diafragma (Scarpignato dan Hunt, 2010). OAINS juga dapat menimbulkan ulkus gaster (Mutmainah et al., 2014).

Salah satu contoh OAINS adalah indometasin. Indometasin banyak diresepkan untuk serangan akut artritis gout. Indometasin menghambat COX-I dan COX-II, tetapi dianggap lebih efektif menghambat COX-I, penghambatan COX-I menyebabkan kerusakan mukosa saluran cerna yang disertai pelepasan mediator-mediator kimia (mediator inflamasi), salah satunya adalah prostaglandin (Cokorde, 2004; Handoko, 2013; Staf, 2009).

Salah satu penyebab IBD adalah penggunaan *Non Steroidal Anti-Inflammatory Drugs* (NSAIDs) seperti indometasin. Indometasin merupakan obat yang banyak digunakan digunakan untuk pengobatan rheumatoid arthritis. Mekanismenya, indometasin akan menghambat *cyclooxygenase*-1 (COX-1) yang berperan dalam pembentukan prostaglandin pada usus. Penurunan prostaglandin menyebabkan penurunan perlindungan terhadap mukosa barier usus, sehingga menyebabkan iritasi pada usus serta memudahkan invasi bakteri patogen (Takeuchi et al., 2003).

Iritasi pada usus halus dan invasi bakteri patogen pada usus halus akan mengaktifkan neutrofil yang berperan dalam perusakan mikroorganisme secara fagositosis yang selanjutnya didegradasi oleh *reactive oxygen species* (ROS) dan protease (Segal, 2005). *Reactive oxygen species* seperti •OH dan •O2 dilepaskan dan pengaktifan sel imun dan sel inflamasi dapat menyebabkan kerusakan pada

mukosa usus. Pada sel, *reactive oxygen species* dapat bereaksi dengan phospholipid membran menghasilkan peroksidasi lipid dengan produk akhir malondialdehida (MDA) yang akan menginisiasi reaksi berantai. MDA akan menyebabkan kerusakan fungsi membran dan menginaktifkan reseptor dan enzim yang terdapat pada membran, serta meningkatkan permeabilitas jaringan (Khennouf et al., 2010).

Malondialdehida (MDA) adalah senyawa yang terbentuk dari peroksidasi senyawa *polyunsaturated fatty acid* (PUFA) pada membran sel. Terjadinya peroksidasi lipid mengindikasikan bahwa indometasin memproduksi ROS yang dapat mengganggu metabolisme lipid dalam sel. Peroksidasi lipid pada membran sel mengakibatkan terjadinya perubahan struktur membran, sehingga menyebabkan perubahan fluiditas dan fungsi membran sel. Stres oksidatif oleh radikal bebas juga dapat menyebabkan peningkatan aktivitas protease sebagai respon imun akibat adanya invasi bakteri patogen pada usus halus (Sholichah dkk, 2012).

Produksi ROS yang berlebih dapat menyebabkan terjadinya pengaktifan makrofag yang selanjutnya akan melepaskan sitokin inflamasi seperti TNF-α. TNF-α akan mempromosikan pelepasan IL-8 yang dimediasi oleh faktor transkripsi NF-κB. Hal ini dapat memicu terjadinya inflamasi neutrofil sehingga terjadi sekresi protease. Aktivitas protease yang tidak terkendali akan menyebabkan pemutusan ikatan peptida yang terdapat pada protein penyusun membran sel. Hal ini dapat menyebabkan terjadinya inflamasi pada dinding usus halus (Sholichah dkk, 2012).

repository.ub.ac.id
UNIVERSITAS BRAWIJAYA

2.3 Air Perak

Perak umumnya hadir pada 1 hingga 100 nm dalam ukuran setidaknya satu dimensi. Ketika ukuran partikel menurun, rasio luas permukaan terhadap volume perak meningkat secara dramatis, yang menyebabkan perubahan signifikan pada sifat fisik, kimia, dan biologis mereka. Perak telah menjadi bahan nano yang paling umum digunakan dalam sistem perawatan kesehatan selama ratusan tahun. Baru-baru ini, perak telah menjadi minat yang kuat dalam aplikasi biomedis, karena aktivitas antibakteri, antijamur, antivirus, dan anti-inflamasi (Ge *et al*., 2014).

Perak adalah elemen logam transisi putih berkilau yang banyak ditemukan di lingkungan manusia. Perak telah digunakan sebagai antimikroba selama ribuan tahun. Selama beberapa dekade terakhir, telah diperkenalkan ke berbagai tempat baru seperti dalam perawatan air, dalam suplemen makanan, dalam aplikasi medis, dan untuk memproduksi pelapis dan produk antimikroba. Perak sering digunakan sebagai disinfektan alternatif dalam aplikasi di mana penggunaan disinfektan tradisional seperti klorin dapat mengakibatkan pembentukan produk samping beracun atau menyebabkan korosi pada permukaan (Nadia *et al*, 2007).

Perak memiliki aktivitas antibakteri dan anti-inflamasi, dan telah digunakan untuk perangkat medis untuk mencegah infeksi. Efek anti-inflamasi dari perak ini ditunjukkan dalam model dari dermatitis dan alergi rinitis (Shin and Ye, 2012). Perak menekan ekspresi *Tumor Necrosis Factor-Alpha* (TNF-α) dan interleukin (IL)-6 pada dermatitis dan menekan IL-4 dan IL-10 pada alergi rhinitis. Namun, mekanisme antimikroba dan anti-inflamasi dari perak ini masih diselidiki dan

karakteristik kekebalan spesifik nanopartikel masih belum jelas (Murdock *et al*., 2008). Studi lain telah menunjukkan bahwa dalam model *Ulcerative Colitis*, perak menekan ekspresi matrix metalloproteinase (MMP)-9, TNF-α, IL-1β, dan IL-12 (Bhol, 2007). Ini menunjukkan bahwa perak memiliki aktivitas anti-inflamasi yang dapat digunakan untuk merawat jaringan epitel internal, serta kulit (Bhol, 2007).

2.4 Ileum Tikus Putih (*Rattus novergicus*)

2.4.1 Anatomi dan Fisiologi

Organ saluran pencernaan tikus putih meliputi mulut, kerongkongan, lambung, usus halus, usus besar, rektum dan anus. Fungsi dari sistem pencernaan adalah untuk memecah makanan untuk diserap ke dalam tubuh. Proses ini terjadi dalam lima tahap utama yaitu menelan, fragmentasi, pencernaan, penyerapan dan pembuangan produk pencernaan. Proses pencernaan dimana makanan secara enzimatis dipecah menjadi molekul yang cukup kecil untuk diserap ke dalam sirkulasi (Young, 2006).

Usus halus adalah tempat sebagian besar pencernaan dan penyerapan berlangsung. Usus halus terletak bergelung di dalam rongga abdomen, terbentang antara lambung dan usus besar (Sherwood, 2011). Usus halus terbagi menjadi tiga segmen yaitu duodenum, jejenum dan ileum (Junqueira, 2012). Fungsi utama ileum adalah penyerapan vitamin B12, pemecahan protein dan karbohidrat (Colville and Joanna, 2002). Ileum adalah bagian akhir dari usus halus, ileum memiliki sel goblet dan dilengkapi dengan jaringan limfatik yang besar yaitu *Payer Patch* (Jonqueira & Carneiro 2005; Samuelson 2007). Tikus putih memiliki ileum dengan panjang 25-35 mm dengan diameter 3-5 mm (Vdoviakova *et al*, 2016).

2.4.2 Histologi

Lapisan-lapisan penyusun dinding usus halus mulai dari dalam ke luar lumen usus terdiri dari tunika mukosa, tunika submukosa, tunika muskularis, dan tunika serosa (Frappier 2006). Vili pada ileum membentuk kelompok. Daerah ileum tidak memiliki lipatan-lipatan mukosa (Banks, 1993). Sel epitel menutupi seluruh permukaan bebas dari membran mukosa dan berbentuk epitel silindris sebaris (Xu & Cranwell 2003). Pada lapis mukosa usus halus terdapat suatu bentuk khusus berupa vili-vili, pada ileum lebih pendek dan silindris. Vili memperluas permukaan area lumen serta mengefisienkan proses absorbsi. Selain itu pada mukosa usus juga ditemukan kripta-kripta usus.

Pada daerah mukosa bagian dasar vili usus halus terdapat kripta Lieberkuhn. Kripta Lieberkuhn berbentuk lurus maupun tubular seperti struktur kelenjar yang dilapisi oleh sel epitel silindris sebaris. Pada usus halus sel goblet berbentuk oval dan tersebar diantara sel-sel epitel dan terutama paling banyak terdapat di ileum. Kelenjar-kelenjar yang terdapat pada mukosa memiliki bentuk tubular sederhana. Pada daerah di bawah epithelium merupakan lamina propria. Lamina propria mengandung leukosit dan jaringan limfatik berupa nodul-nodul. Ditemukan nodul-nodul limfatik yang beragregasi membentuk *Payer's Patches*. Lapis submukosa usus halus terdiri dari jaringan ikat, pembuluh darah dan pembuluh limfatik (Xu & Cranwell, 2003).

Lapisan muskularis terdiri dari dua lapisan otot, lapisan dalam dan lapisan luar. Otot pada lapisan dalam tersusun sirkuler, dimana otot lapisan luar tersusun

repository.ub.ac.id
UNIVERSITAS BRAWIJAYA

longitudinal. Diantara kedua lapisan otot ini terdapat *plexus Auerbach*, yang mengendalikan peristaltik (Deakin *et al*, 2006). Lapisan serosa, bagian terluar dari traktus gastrointestinal tersusun atas beberapa jaringan ikat (Gartner and Hiatt, 2014).

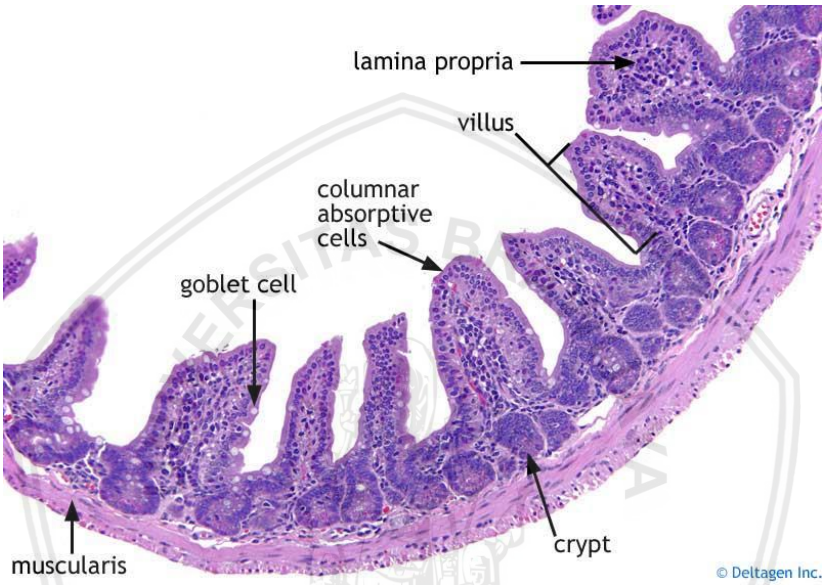

Gambar 2.2 Ileum Tikus Putih dengan pewarnaan HE (Deltabase, 2006)

2.5 Tikus Putih (*Rattus novergicus*)

Hewan coba laboratorium yang ideal digunakan adalah tikus putih (*Rattus norvegicus)* karena tikus merupakan hewan model yang sederhana, mudah penanganannya, tingkat kesuburan yang tinggi, periode kehamilan pendek, *low maintenance* dan model penyakit untuk berbagai penyakit hewan dan penyakit-penyakit pada manusia (University Animal Care Committee, 2009). Jika dibandingkan dengan tikus betina, tikus jantan lebih banyak digunakan sebab tikus jantan menunjukkan periode pertumbuhan yang lebih lama dan hormon yang stabil.

Tikus putih merupakan hewan coba yang paling umum digunakan untuk penelitian praklinis in vivo model luka akut insisional dan excisional akut (Ansel *et al*., 2012).

Hewan coba yang dapat digunakan yaitu tikus putih (*Rattus norvegicus*). Ciri-ciri morfologi *Rattus norvegicus* (**Gambar 2.2**) antara lain kepala besar dan ekor yang lebih pendek, memiliki hidung tumpul, panjang badan 18-25 cm , serta telinga relatif kecil dan tidak lebih dari 20-23 mm. *Rattus norvegicus* memiliki waktu hidup 2,5 tahun sampai 3,5 tahun, denyut jantung 330-480 kali permenit, frekuensi respirasi 65-115 kali permenit dan memasuki masa dewasa pada usia 40-60 hari (Smith dan Mangkoewidjojo, 1988). Terdapat beberapa galur atau jenis varietas tikus yang memiliki kekhususan tertentu antara lain galur *Sprague Dawley*, *Wistar* dan galur *Long Evans.* Tikus galur *Sprague Dawley* memiliki ciri-ciri albino putih, berkepala kecil, dengan ekor yang lebih panjang daripada badannya. Tikus galur *Wistar* memiliki ciri-ciri kepala besar dengan ekor yang lebih pendek sedangkan galur *Long Evans* memiliki ciri badan berukuran lebih kecil dari tikus putih, berwarna hitam bagian kepala dan tubuh bagian depan (Mark, 2005).

Menurut Sharp & Villano (2013), tikus yang digunakan sebagai hewan coba pada penelitian adalah *Rattus norvegicus* strain *Wistar* yang memiliki klasifikasi :

Kingdom : Animalia

Filum : Chordata

Kelas : Mamalia

Ordo : Rodentia

Subordo : Myomorpha

Famili : Muridae

repository.ub.ac.id
UNIVERSITAS BRAWIJAYA

Genus : *Rattus*

Spesies : *Rattus norvegicus*

Gambar 2.3 Tikus Putih (*Rattus norvegicus*)

2.6 Pengukuran Kadar Malondialdehida (MDA)

Malondialdehida (MDA) adalah senyawa aldehid yang merupakan produk akhir dari peroksidasi lipid dalam tubuh (Ayala *et al*., 2014). Radikal bebas merupakan salah satu produk reaksi kimia dalam tubuh berupa atom atau gugus yang mempunyai elektron tidak berpasangan pada orbital luarnya, sehingga senyawa ini bersifat sangat reaktif (tidak stabil). Produksi radikal bebas yang berlebihan dapat memicu terjadinya stres oksidatif. Stres oksidatif merupakan keadaan ketidakseimbangan antara radikal bebas dan antioksidan pada tubuh (Eliyati *et al*., 2010). Radikal bebas sangat reaktif dan dengan mudah menjurus ke reaksi yang tidak terkontrol, menghasilkan ikatan silang pada DNA, protein, lipida, atau kerusakan oksidatif pada gugus fungsional yang penting pada biomolekulnya (Silalahi, 2006).

repository.ub.ac.id
UNIVERSITAS BRAWIJAYA

Peroksidasi lipid di membran sel dapat merusak membran sel dengan mengganggu fluiditas dan permeabilitas. Aktivitas radikal bebas dalam sel dapat diukur dengan parameter malondialdehida (MDA). Kadar malondialdehida (MDA) akan mengalami peningkatan jika antioksidan tubuh tidak bisa mengatasi peningkatan radikal bebas (Asni *et al*., 2009). Malondialdehida dapat diamati melalui plasma, serum, dan berbagai jaringan seperti jaringan pada saluran pencernaan, ginjal dan lain-lain (Tiwari *et al.,* 2013).

Malondialdehida diuji dengan menggunakan uji TBA (*Thiobarbituric Acid*) yang diukur dengan menggunakan spektrofotometri. Dasar pemeriksaannya adalah reaksi spektrofotometri sederhana, dimana satu molekul MDA akan terpecah menjadi 2 molekul 2-asam thiobarbiturat. Reaksi ini berjalan pada pH 2-3. Thiobarbiturat (TBA) akan memberikan warna pink-chromogen yang dapat diperiksa secara spektrofotometri. Tes TBA selain mengukur kadar MDA yang terbentuk karena proses peroksidasi lipid juga mengukur produk aldehid lainnya termasuk produk non-volatil yang terjadi akibat panas yang ditimbulkan pada saat pengukuran kadar MDA serum yang sebenarnya. Kadar MDA dapat diperiksa baik di plasma, jaringan maupun urin (Grotto *et al*,. 2009).

Kadar malondialdehida dapat diukur atau dibaca dengan menggunakan spektrofotometri. Spektrofotometri sesuai dengan namanya adalah alat yang terdiri dari spektrometer dan fotometer. Spektrofotometer menghasilkan sinar dari spektrum dengan panjang gelombang tertentu dan fotometer adalah alat pengukur intensitas cahaya yang ditransmisikan atau diabsorbsi. Jadi spektrofotometer digunakan untuk mengukur energi relatif jika energi tersebut ditransmisikan,

direfleksikan atau diemisikan sebagai fungsi panjang gelombang. Kelebihan spektrofotometer dengan fotometer adalah panjang gelombang dari sinar putih dapat lebih dideteksi dan cara ini diperoleh dengan alat pengurai seperti prisma, grating atau celah optis. Pada fotometer filter dari berbagai warna yang mempunyai spesifikasi melewatkan trayek pada panjang gelombang tertentu (Gandjar, 2007).

repository.ub.ac.id
UNIVERSITAS BRAWIJAYA

BAB 3 KERANGKA KONSEP DAN HIPOTESIS PENELITIAN

3.1 Kerangka Konsep

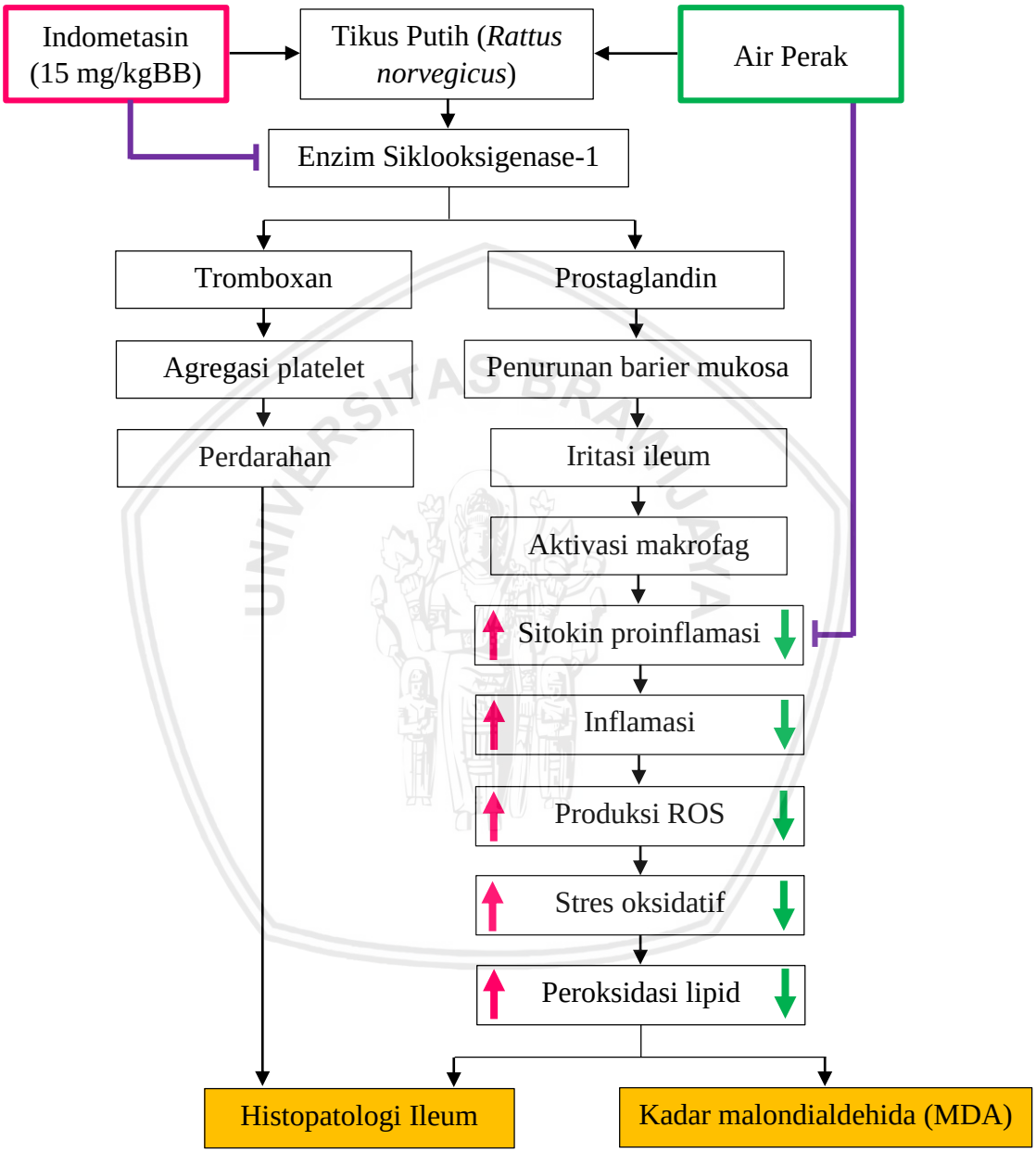

Gambar 3.1 Kerangka Konsep Penelitian

Keterangan gambar :

- : Terapi air perak (Ag)
- : Induksi indometasin
- : Parameter yang diamati
- : Peningkatan induksi indometasin
- : Penuruan akibat terapi air perak (Ag)
- : Menghambat

repository.ub.ac.id
UNIVERSITAS BRAWIJAYA

Indometasin adalah salah satu obat anti inflamasi non steroid yang dapat menyebabkan *Inflammatory Bowel Disease* (IBD). Indometasin bekerja dengan menghambat COX-I dan COX-II, namun dianggap lebih efektif menghambat COX-I. Indometasin akan menghambat *cyclooxygenase*-1 (COX-1) yang berperan dalam pembentukan prostaglandin dan tromboksan pada usus. Prostaglandin berfungsi sebagai barier mukosa pada usus dan tromboksan berfungsi sebagai agregasi platelet. Penghambatan pada tromboksan akan menghambat terjadinya agregasi platelet dan menyebabkan perdarahan. Penghambatan siklooksigenase mengakibatkan menurunnya produksi prostaglandin yang dapat menyebabkan penurunan perlindungan terhadap mukosa usus sehingga menstimulasi terjadinya iritasi pada jaringan ileum dan kerusakan pada jaringan ileum.

Iritasi dan kerusakan jaringan pada ileum akan mengaktifkan makrofag agar menuju ke jaringan yang rusak dan mengaktivasi sitokin proinflamasi seperti TNF-α, IL-1β dan IL-6. Sitokin proinflamasi ini akan memicu migrasi sel radang ke jaringan. Migrasi sel radang menyebabkan inflamasi pada jaringan ileum. Inflamasi yang terjadi pada ileum akan meningkatkan produksi radikal bebas. Pada sel, ROS dapat bereaksi dengan phospholipid membran sehingga mengakibatkan terjadinya peroksidasi lipid dengan produk akhir malondialdehida (MDA).

Air perak (Ag) memiliki potensi sebagai antibakteri, antijamur dan antiinflamasi. Sebagai anti inflamasi, air perak dapat menekan sitokin proinflamasi sehingga proses inflamasi akan berkurang dan dapat menurunkan kadar malondialdehida (MDA) serta membuat kondisi ileum membaik. Penelitian ini

mengamati perubahan kadar malondialdehida (MDA) dan mengamati histopatologi ileum karena kerusakan jaringan ileum akibat inflamasi.

3.2 Hipotesis Penelitian

Berdasarkan rumusan masalah, maka hipotesis dapat disusun sebagai berikut:

1. Air perak (Ag) dapat menurunkan kadar malondialdehida (MDA) pada tikus putih (*Rattus novergicus)* model IBD yang diinduksi indometasin
2. Air perak (Ag) dapat memperbaiki histopatologi ileum pada tikus putih (*Rattus novergicus)* model IBD yang diinduksi indometasin

repository.ub.ac.id
UNIVERSITAS BRAWIJAYA

BAB 4 METODE PENELITIAN

4.1 Tempat dan Waktu Penelitian

Penelitian ini dilaksanakan di Laboratorium Fisiologi Hewan Fakultas Sains dan Teknologi Universitas Islam Negeri Maulana Malik Ibrahim Malang, Laboratorium Faal Fakultas Kedokteran Universitas Brawijaya, dan Laboratorium Patologi Anatomi Kessima Medika Malang. Waktu penelitian dilaksanakan pada bulan April-Mei 2019.

4.2 Alat dan Bahan Penelitian

Alat yang digunakan dalam penelitian ini, antara lain kandang, tempat minum, alat sonde, mikrotom, alat-alat bedah, rak slide, mortar, *microtube*, sentrifus, mikroskop, oven, spuit, spektrofotometri, inkubator, *object glass*, *cover glass*, *embedding cassette*, *waterbath*, dan *vortex*.

Bahan yang digunakan dalam penelitian ini, antara lain tikus putih (*Rattus norvegicus*), air perak (Ag), sekam, pakan, indometasin, minyak jagung, Hematoksilin-Eosin, NaCl fisiologis 0,9%, formalin 10%, alkohol 70%, 80%, 90%, dan 95%, *xylol* I, II, dan III, parafin I, II, dan III, metanol absolut 95%, 90%, 80%, dan 70%, aquades, larutan PBS, *Tri Chloro Acetic Acid* (TCA), larutan Na-Thio 1% dan HCl 1 N.

4.3 Rancangan Penelitian

Penelitian yang dilakukan bersifat eksperimental menggunakan Rancangan Acak Lengkap (RAL). Hewan coba dibagi menjadi 5 kelompok perlakuan, yaitu

repository.ub.ac.id
UNIVERSITAS BRAWIJAYA

kelompok tikus sehat (kontrol negatif), kelompok tikus IBD yang diinduksi indometasin 15mg/kgBB (kontrol positif), dan tiga kelompok tikus perlakuan yang diinduksi indometasin dan diberikan terapi air perak 25 ppm dengan volume masing-masing 1 mL, 2 mL dan 3 mL. Pemberian dilakukan selama 10 hari dengan pemberian sekali sehari di pagi hari jam 09:00 WIB.

Tabel 4.1 Rancangan Penelitian

Kelompok	Perlakuan
Kontrol Negatif (Sehat)	Tikus puth (*Rattus norvegicus*) tidak diberi perlakuan, hanya diberikan pakan dan minum *ad libitum*
Kontrol Positif	Tikus putih (*Rattus norvegicus*) diinduksi indometasin dengan dosis 15mg/kgBB secara peroral
Perlakuan 1	Tikus putih (*Rattus norvegicus*) diinduksi indometasin dan diberikan terapi air perak 25 ppm secara sonde lambung sebanyak 1 mL
Perlakuan 2	Tikus putih (*Rattus norvegicus*) diinduksi indometasin dan diberikan terapi air perak 25 ppm secara sonde lambung sebanyak 2 mL
Perlakuan 3	Tikus putih (*Rattus norvegicus*) diinduksi indometasin dan diberikan terapi air perak 25 ppm secara sonde lambung sebanyak 3 mL

4.4 Sampel Penelitian

Sampel penelitian adalah tikus putih *(Rattus norvegicus)* berjenis kelamin jantan strain *Wistar* berumur 8-12 minggu dan dengan berat badan 150-200 gram. Tikus dikandangkan selama 7 hari agar beradaptasi dengan lingkungan laboratorium. Jumlah sampel penelitian dapat dihitung berdasarkan rumus Federer sebagai berikut: (Montgomery and Kowalsky, 2011)

$t\ (n-1) \geq 15$

$5\ (n-1) \geq 15$

$5n - 5 \geq 15$

$5n \geq 20$

$n \geq 4$

Keterangan:

t = jumlah kelompok

n = jumlah ulangan yang diperlukan

Berdasarkan perhitungan diatas, maka diperoleh 5 perlakukan kelompok dengan 4 kali pengulangan setiap kelompok. Total tikus putih (*Rattus norvegicus*) yang dibutuhkan adalah 20 ekor.

4.5 Variabel Penelitian

Variabel yang diamati dalam penelitian ini meliputi:

Variable Bebas : induksi indometasin dan pemberian air perak (Ag)

Variable Terikat : perubahan kadar malondialdehida (MDA) dan histopatologi ileum tikus putih (*Rattus norvegicus*)

Variable Kontrol : Tikus putih (*Rattus norvegicus*) (jenis kelamin jantan, umur 8-12 minggu, berat badan 150-200 gram), kandang (suhu dan kelembaban), pakan dan air minum tikus putih (*Rattus norvegicus*)

repository.ub.ac.id
UNIVERSITAS BRAWIJAYA

4.6 Tahapan Penelitian

4.6.1 Persiapan Hewan Coba

Tikus putih (*Rattus norvegicus*) yang digunakan dikandangan selama 7 hari agar beradaptasi dengan lingkungan laboratorium. Kandang berukuran panjang 25,75 cm, lebar 17,5 cm, dan tinggi 17,5 cm dan berbahan plastik. Kandang diletakkan pada daerah yang tidak terpapar cahaya secara langsung serta memiliki tempat keluar masuk udara yang cukup dengan suhu optimal, yaitu 22-24°C dengan kelembaban 50-60°C. Kandang tikus putih diberi sekam dan diganti setiap hari. Tikus putih (*Rattus norvegicus*) diberi minum dan pakan yang sama selama proses perlakuan.

4.6.2 Persiapan Indometasin

Menurut Aryani, dkk. (2017), dosis indometasin yang diberikan pada tikus putih (*Rattus norvegicus*) yaitu 15 mg/kg BB, diberikan satu kali melalui sonde lambung dan diberikan setelah tikus dipuasakan. Menurut Bures (2011), indometasin dilarutkan menggunakan minyak jagung yang bertujuan untuk homogenisasi indometasin dengan menggunakan *vortex*. Konsentrasi minyak jagung yang digunakan berbeda-beda, tergantung pada peneliti. Pada penelitian ini, konsentrasi minyak jagung yang digunakan adalah 3 mg/mL. Gejala IBD dapat diamati 24 jam setelah pemberian indometasin. Terdapat 20 tikus yang akan diinduksi dengan indometasin yaitu tikus kelompok kontrol positif dan tiga kelompok perlakuan dengan berat badan tikus putih (*Rattus norvegicus*) 150-200 gram. Maka indometasin yang diperlukan untuk tikus dengan berat badan 200 gram yaitu (**Lampiran 3**) :

Kebutuhan indometasin : 15 mg/kg BB x 0,2 kg = 3 mg/tikus

4.6.3 Pemberian Air Perak (Ag)

Air perak (Ag) yang diberikan berupa cairan. Air perak (Ag) diberikan 25 ppm dengan volume masing-masing 1 mL, 2 mL dan 3 mL untuk tiga kelompok tikus terapi. Pemberian dilakukan selama 10 hari dengan pemberian sekali sehari di pagi hari jam 09:00 WIB. Pemberian air perak secara peroral menggunakan sonde lambung sesuai kelompok terapi masing-masing pada tikus putih (*Rattus norvegicus*) sebanyak 1 mL, 2 mL dan 3 mL menyesuaikan kapasitas maksimal lambung tikus (5 ml). Tikus dipelihara dalam kandang kelompok yang diberi makan pellet dan air minum *ad libitum*.

4.6.4 Pengukuran Kadar Malondialdehida (MDA)

Ileum sebanyak 0,2 gram didapatkan dari pembedahan hewan model IBD dan dipotong kecil-kecil, kemudian dimasukkan ke dalam mortar yang steril dan digerus sampai halus. Sampel yang telah halus ditambahkan 1000µl TCA 1%. Homogenat diambil dan dipindahkan ke dalam *microtube* dan disentrifugasi pada kecepatan 3500 rpm selama 10 menit. Setelah disentrifugasi selama 10 menit, supernatan diambil sebanyak 200 µL dan dipindahkan ke dalam *microtube* baru. Ditambahkan TCA 20% sebanyak 200 µL ke dalam *microtube* dan dihomogenkan dengan vortex. Ditambahkan Na-Thio 1% sebanyak 200 µL ke dalam *microtube* dan dihomogenkan dengan vortex. Ditambahkan akuades sebanyak 1000 µL ke dalam microtube dan dihomogenkan dengan vortex. Ditambahkan HCl 1 N sebanyak 200 µL ke dalam *microtube* dan dihomogenkan dengan vortex. *Microtube* diinkubasi dengan suhu 100°C selama 15 menit, kemudian sentrifugasi dengan kecepatan 3500 rpm selama 10 menit. Diambil supernatan dari *microtube* dan

dimasukkan ke dalam kuvet spektrofotometri. Kemudian dimasukkan ke dalam spektrofotometri dengan λmax (532,8 nm). Hasil yang didapatkan berupa kadar malondialdehida dengan satuan ng/mL (Sutari dkk, 2013).

4.6.5 Pembuatan dan Pembacaan Preparat Histopatologi Ileum Pewarnaan *Hematoxylin Eosin* (HE)

Pembuatan histopatologi ileum dilakukan dengan pembuatan preparat organ ileum dengan pewarnaan HE. Langkah-langkah pembuatan histopatologi, yaitu persiapan organ ileum yang akan dipreparasi, dicuci dengan NaCl fisiologis 0,9%, dan difiksasi spesimen yang berupa potongan organ ileum segera dengan larutan pengawet formalin 10% selama 24 jam kemudian dicuci dibawah air mengalir. Fiksasi bertujuan untuk mencegah kerusakan pada jaringan, menghentikan proses metabolisme, dan mengawetkan sampel. Selanjutnya dilakukan *trimming* yaitu dengan memotong organ dengan ukuran kecil kurang lebih 3 mm. Selanjutnya organ ileum dimasukkan ke *embedding cassette*.

Dilakukan proses dehidrasi menggunakan alkohol bertingkat, yaitu alkohol 70%, 80%, 90%, dan 95%. Dehidrasi bertujuan untuk mengeluarkan air dari jaringan agar jaringan tersebut dapat diisi oleh parafin. Selanjutnya, dilakukan proses *clearing* dengan menggunakan *xylol* I, II, dan III masing-masing selama 1 jam. Setelah itu, dilanjutkan dengan proses infiltrasi pada parafin dengan cara merendam jaringan kedalam parafin cair I, II, dan III masing-masing selama 1 jam dalam oven dengan suhu 58°C.

Selanjutnya, yaitu penanaman jaringan (*embedding*). Proses *embedding* menggunakan alat cetak berbentuk blok yang telah berisi parafin cair yang sudah

beku. Proses *sectioning*, yaitu dilakukan pemotongan jaringan pada mikrotom. Ketebalan cetakan dapat diatur, yaitu sebesar 5µm, potongan diletakkan pada wadah berisi air. Kemudian potongan diambil dengan *object glass* dan dipindahkan ke waterbath berisi air dengan suhu ±40°C. *Object glass* yang sudah terdapat potongan jaringan dimasukkan ke dalam inkubator dengan suhu 58-60 ^{o}C selama 15 menit. Preparat ditempatkan pada gelas objek untuk dilakukan pewarnaan HE (Himah, 2017). Pewarnaan HE terdiri atas dua zat warna dasar, yaitu Hematoksilin dan Eosin. Hematoksilin bekerja sebagai pewarna basa. Hematoksilin akan mewarnai nukleus dan struktur asam lain dari sel menjadi warna biru. Eosin merupakan pewarna asam. Eosin akan mewarnai sitoplasma dan kolagen menjadi warna merah muda.

Proses ini diawali dengan melakukan deparafinisasi menggunakan xylol selama 5 menit. Selanjutnya, dilakukan rehidrasi menggunakan metanol absolut 95%, 90%, 80%, dan 70% masing-masing selama 5 menit. Preparat dicuci dengan air mengalir selama 15 menit. Selanjutnya preparat diwarnai dengan hematoksilin dengan cara direndam dalam larutan selama 10 menit. Preparat dibersihkan dengan air mengalir hingga bersih. Selanjutnya, diletakkan kembali ke pewarna eosin selama 5 menit. Preparat dibersihkan dengan air mengalir hingga bersih. Setelah preparat sudah bersih, kembali dimasukkan kedalam alkohol 70%, 80%, 90%, dan 95% masing-masing dan kedalam metanol absolut selama 2-3 menit. Selanjutnya, kembali preparat dimasukkan ke dalam larutan xylol selama 10 menit. Lalu gelas objek preparat dikeringkan dan ditutup dengan *cover glass* (Himah, 2017).

Pembacaan histopatologi ileum tikus putih (*Rattus norvegicus*) menggunakan mikroskop perbesaran 100x dan 400x, mengamati ruptur vili, erosi epitel, sel radang dan hemoragi dengan kategori tidak ada (-), sedikit (+), sedang (++) dan banyak (+++) berdasarkan lapang pandang pengamatan preparat histopatologi.

4.7 Analisa Data

Data yang didapatkan dari penelitian ini adalah kadar malondialdehida (MDA) dan histopatologi ileum. Pengamatan malondialdehida (MDA) dengan menggunakan spektrofotometri dianalisa secara kuantitatif dengan ANOVA. Pengamatan histopatologi ileum dengan pewarnaan HE yang dianalisa secara deskriptif kualitatif.

repository.ub.ac.id
UNIVERSITAS BRAWIJAYA

BAB 5 HASIL DAN PEMBAHASAN

5.1 Tikus Putih Model *Inflammatory Bowel Disease*

Inflammatory Bowel Disease (IBD) adalah suatu kondisi peradangan kronis pada saluran pencernaan. Penyebab IBD ini masih belum diketahui, namun faktor lingkungan, mikroba patogen, genetik, antigen makanan dan perubahan tingkat mediator inflamasi terlibat dalam patogenesisnya. Secara umum, gejala penyakit IBD diantaranya yaitu nyeri pada perut, kelelahan, diare, demam dan penurunan berat badan (Cho, 2008 ; Chapman *et al*, 2008). Gejala lain yang dapat terjadi pada IBD adalah adanya perdarahan pada feses. Inflamasi pada pencernaan dapat menyebabkan perdarahan pada feses. Apabila perdarahan yang terjadi pada bagian atas maka feses akan berwarna hitam. Feses yang berwarna hitam atau melena ini terjadi sekitar 50% pada kasus *Crohn's Disease* (Mazal, 2014). Tampilan feses tikus kontrol negatif (normal) dan tikus kontrol positif (IBD) dapat dilihat pada **Gambar 5.1** (a dan b).



Gambar 5.1 Feses tikus putih (a) kontrol negatif, tidak keras maupun lembek dan berwarna cokelat kehitaman, (b) kontrol positif, keras dan berwarna hitam (Dokumentasi Pribadi)

repository.ub.ac.id
UNIVERSITAS BRAWIJAYA

Gejala klinis yang dapat diamati selama penelitian ini diantaranya adalah tikus akan merasa sakit, rambut-rambut pada tikus berdiri, dehidrasi, feses berwarna hitam dan terjadi penurunan berat badan. Tikus yang merasakan sakit akan menjadi tidak aktif dan rambut-rambut tikus berdiri (Saputri dan Rita, 2016). Dehidrasi yang dialami oleh tikus dapat disebabkan karena tikus kurang minum. Penurunan berat badan setelah tikus diinduksi indometasin dapat dilihat dari rata-rata berat badan tikus (**Lampiran 6**). Penurunan berat badan ini dapat disebabkan oleh penurunan nafsu makan dan gangguan absorbsi makanan pada gastrointestinal karena indometasin yang diberikan pada tikus putih. Kerusakan vili maupun mikrovili pada ileum juga dapat menyebabkan berkurangnya kapasitas penyerapan dari epitel ileum dan menyebabkan penurunan berat badan. Menurut Ognik *et al* (2017), perak juga dapat menempel pada dinding usus karena terjadi pembentukan ikatan antara perak dengan protein dari enterosit, dimana enterosit bertanggungjawab untuk penyerapan nutrisi (Bellmann *et al*, 2015).

Feses tikus yang berwarna hitam diakibatkan oleh adanya perdarahan pada saluran pencernaan bagian proksimal. Perdarahan ini terjadi karena indometasin yang diberikan kepada tikus putih menyebabkan iritasi pada saluran pencernaan. Obat-obat anti inflamasi seperti indometasin juga memiliki efek anti tromboksan. Indometasin bekerja dengan menghambat siklooksigenase. Siklooksigenase ini berperan untuk membentuk prostaglandin dan tromboksan, apabila terjadi penghambatan pada prostaglandin maka menyebabkan rusaknya pertahanan pada ileum, dan apabila terjadi penghambatan pada tromboksan maka akan menghambat

terjadinya agregasi trombosit sehingga terjadi perpanjangan waktu perdarahan (Rang dan Dale, 1991).

5.2 Pengaruh Pemberian Air Perak (Ag) Terhadap Kadar Malondialdehida (MDA) pada Ileum Tikus Putih Model *Inflammatory Bowel Disease*

Hasil pengukuran kadar malondialdehida (MDA) pada organ ileum tikus putih dihitung menggunakan uji *Thiobarbituric Acid* (TBA) dengan spektrofotometer (**Lampiran 7**), yang dianalisa statistik menggunakan *software* SPSS 24.0 dengan uji ANOVA dan dilanjutkan dengan uji *Tukey* (**Lampiran 7**) yang menunjukkan perbedaan nyata ($p<0,05$) seperti pada (**Tabel 5.1**) antar kelompok perlakuan.

Tabel 5.1 Kadar Malondialdehida (MDA) pada ileum tikus putih model *Inflammatory Bowel Disease*

Perlakuan	Rata-rata kadar MDA (ng/mL)
Kontrol negatif	$293,55 \pm 50,73^{a}$
Kontrol positif	$430,59 \pm 50,72^{b}$
Perlakuan 1 (1 mL/ekor)	$391,89 \pm 31,15^{b}$
Perlakuan 2 (2 mL/ekor)	$377,16 \pm 31,33^{ab}$
Perlakuan 3 (3 mL/ekor)	$284,11 \pm 50,71^{a}$

Keterangan : perbedaan notasi menunjukkan adanya perbedaan yang signifikan ($p<0,05$) antara kelompok perlakuan

Berdasarkan analisa secara statistik One Way ANOVA menggunakan *software* SPSS 24.0 menunjukkan bahwa pemberian air perak (Ag) dengan volume 3 mL/ekor pada tikus putih model *Inflammatory Bowel Disease* (IBD) mampu menurunkan kadar malondialdehida (MDA) dibandingkan dengan kelompok kontrol positif, sebagaimana ditunjukkan pada **Tabel 5.1**. Hasil lanjutan

menggunakan uji *Tukey* menunjukkan kadar MDA berbeda signifikan ($p<0,05$) antar perlakuan. Pada kelompok kontrol negatif kadar malondialdehida (MDA) adalah 293,55 ± 50,73 ng/mL, ini menunjukkan radikal bebas secara normal selama proses metabolisme juga dihasilkan dan merupakan respon fisiologis normal tubuh. Kadar malondialdehida (MDA) pada kelompok kontrol negatif ini digunakan sebagai standar untuk mengukur ada atau tidaknya peningkatan kadar malondialdehida (MDA) pada kontrol positif yaitu kelompok *Inflammatory Bowel Disease*. Kadar malondialdehida yang diproduksi oleh ileum yang sehat rendah karena terjadi keseimbangan antara antioksidan endogen dan radikal bebas. Adanya produksi radikal bebas di dalam ileum terjadi melalui proses peroksidasi lipid yang diproduksi secara normal dalam jumlah yang rendah. Pada kondisi normal antioksidan mampu menstabilkan radikal bebas yang ada untuk menghambat terjadinya peroksidasi lipid (Asni *et al*, 2009).

Pada kelompok kontrol positif yaitu kelompok *Inflammatory Bowel Disease* terdapat perbedaan yang signifikan, dibandingkan dengan kelompok kontrol negatif dan kelompok terapi 3 mL, dimana terdapat peningkatan kadar malondialdehida (MDA) dengan rata-rata 430,59 ± 50,72 ng/mL. Hal ini dikarenakan pemberian indometasin dengan dosis 15mg/kgBB menyebabkan kerusakan jaringan maupun organ yang berupa inflamasi, dimana dalam proses metabolisme indometasin dihasilkan metabolit imunokuinon yang sangat reaktif sehingga dapat meningkatkan produksi ROS. Produksi ROS yang berlebihan memicu terjadinya stres oksidatif. Peningkatan ROS di dalam jaringan berbanding lurus dengan stres oksidatif dan kadar malondialdehida dalam jaringan.

Reactive Oxygen Species (ROS) adalah sumber radikal bebas utama tubuh. Peroksidasi lipid diperantai oleh radikal hidroksil (OH) yang merupakan senyawa ROS (Hayashi *et al*, 2004). *Polyunsaturated Fatty Acid* (PUFA) merupakan komponen utama penyusun membran sel yang memiliki ikatan rangkap karbon-karbon (C=C) dan ikatan tersebut melemahkan ikatan karbon-hidrogen oleh OH (Catala, 2010). Penyusunan ulang elektron tunggal menyebabkan PUFA mengalami degradasi. Malondialdehida adalah salah satu senyawa yang terbentuk, larut dan dapat ditemui dalam darah (Zhang *et al*, 2013). Golongan ROS yang paling berperan dalam proses terjadinya penyakit adalah radikal superoksida (O_2), hidrogen peroksida (H_2O_2) dan OH. Peroksidasi lipid adalah rantai radikal bebas yang merupakan hasil dari kerusakan oksidatif lipid *polyunsaturated*. Umumnya target-targetnya adalah komponen dari membran-membran biologis. Penyebarannya dalam membran biologis dapat dipicu atau ditingkatkan oleh sejumlah produk toksik, termasuk didalamnya *endoperoxide* dan aldehid (Grotto *et al*. 2009).

Analisis statistik pada kelompok perlakuan 1, terapi air perak dengan volume 1 mL menunjukkan perbedaan nyata dibandingkan dengan kelompok kontrol negatif dan tidak berbeda nyata terhadap kelompok kontrol positif, dengan rata-rata kadar MDA sebesar 391,89 $\pm$ 31,15 ng/mL. Hasil ini menunjukkan tidak adanya pengaruh air perak terhadap kadar malondialdehida pada tikus IBD dengan pemberian 1 mL. Hal ini dapat dilihat dari histopatologi ileum, masih terdapat kerusakan berupa erosi epitel, ruptur vili, hemoragi dan banyak sel radang. Pada kelompok perlakuan 2, terapi air perak dengan volume 2 mL menunjukkan

perbedaan yang nyata dibandingkan dengan kelompok kontrol negatif dan tidak berbeda nyata terhadap kelompok kontrol positif, dengan rata-rata kadar MDA sebesar 377,16 ± 31,33 ng/mL. Hasil ini juga menunjukkan tidak adanya pengaruh air perak terhadap kadar malondialdehida pada tikus IBD dengan pemberian 2 mL. Hal ini dapat juga dilihat dari histopatologi ileum yang masih terdapat kerusakan berupa erosi epitel, ruptur vili, namun hemoragi sudah tidak ada dan sel radang berkurang bila dibandingkan dengan kelompok kontrol positif dan perlakuan 1. Pada kelompok perlakuan 3, terapi air perak dengan volume 3 mL menunjukkan perbedaan yang nyata terhadap kelompok kontrol positif dan tidak berbeda dengan kelompok kontrol negatif, dengan rata-rata kadar MDA sebesar 284,11 ± 50,71 ng/mL. Hasil ini menunjukkan adanya pengaruh air perak terhadap kadar malondialdehida pada tikus IBD dengan pemberian 3 mL. Menurunnya kadar MDA ini dapat dilihat dari histopatologi ileum, dimana sel radang sudah sedikit bila dibandingkan dengan kelompok kontrol positif, perlakuan 1 dan 2, tidak ada hemoragi, namun masih terdapat kerusakan berupa erosi epitel dan ruptur vili.

Penurunan kadar malondialdehida pada kelompok terapi ini karena adanya efek antiinflamasi yang terdapat pada air perak. Efek antiinflamasi pada air perak dapat menekan sitokin proinflamasi sehingga sel-sel radang pada organ ileum akan berkurang. Sitokin proinflamasi memicu migrasi sel radang ke jaringan dan akan menyebabkan inflamasi. Inflamasi akan meningkatkan produksi radikal bebas. Radikal bebas yang berlebihan akan menyebabkan stres oksidatif pada tubuh yang memicu peningkatan peroksidasi lipid dan menghasilkan malondialdehida yang tinggi. Oleh karena itu, apabila sitokin proinflamasi ditekan maka inflamasi akan

berkurang dan produksi radikal bebas akan menurun sehingga kadar malondialdehida juga akan menurun. Hal tersebut didukung oleh penelitian (Nadworny *et al*, 2010) bahwa air perak memiliki efek antiinflamasi dengan menekan sitokin proinflamasi metalloproteinase-9 (MMP-9), TNF-α, IL-8, IL-6 dan IL-1.

repository.ub.ac.id
UNIVERSITAS BRAWIJAYA

5.3 Pengaruh Pemberian Air Perak (Ag) Terhadap Gambaran Histopatologi Ileum Tikus Putih Model *Inflammatory Bowel Disease*

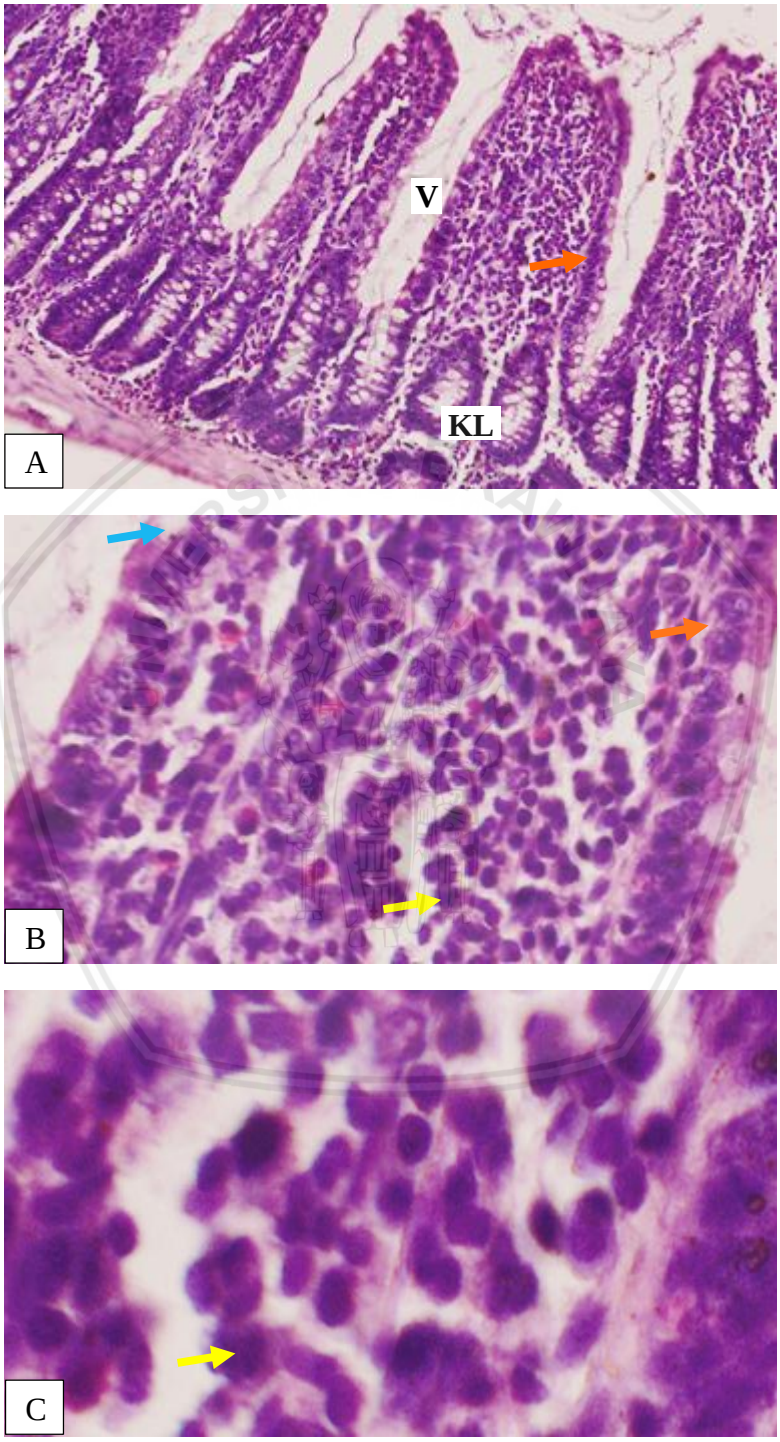

Gambar 5.2 Histologi Ileum Tikus Putih Kelompok Kontrol Negatif Perbesaran 100x (A), 400x (B) dan 1000x (C). Normal ileum terdapat vili ileum (V) dengan sel goblet (↗), sel epitel ileum (↗), sel radang (↗) (makrofag) dan kripta Lieberkuhn (KL)

repository.ub.ac.id
UNIVERSITAS BRAWIJAYA

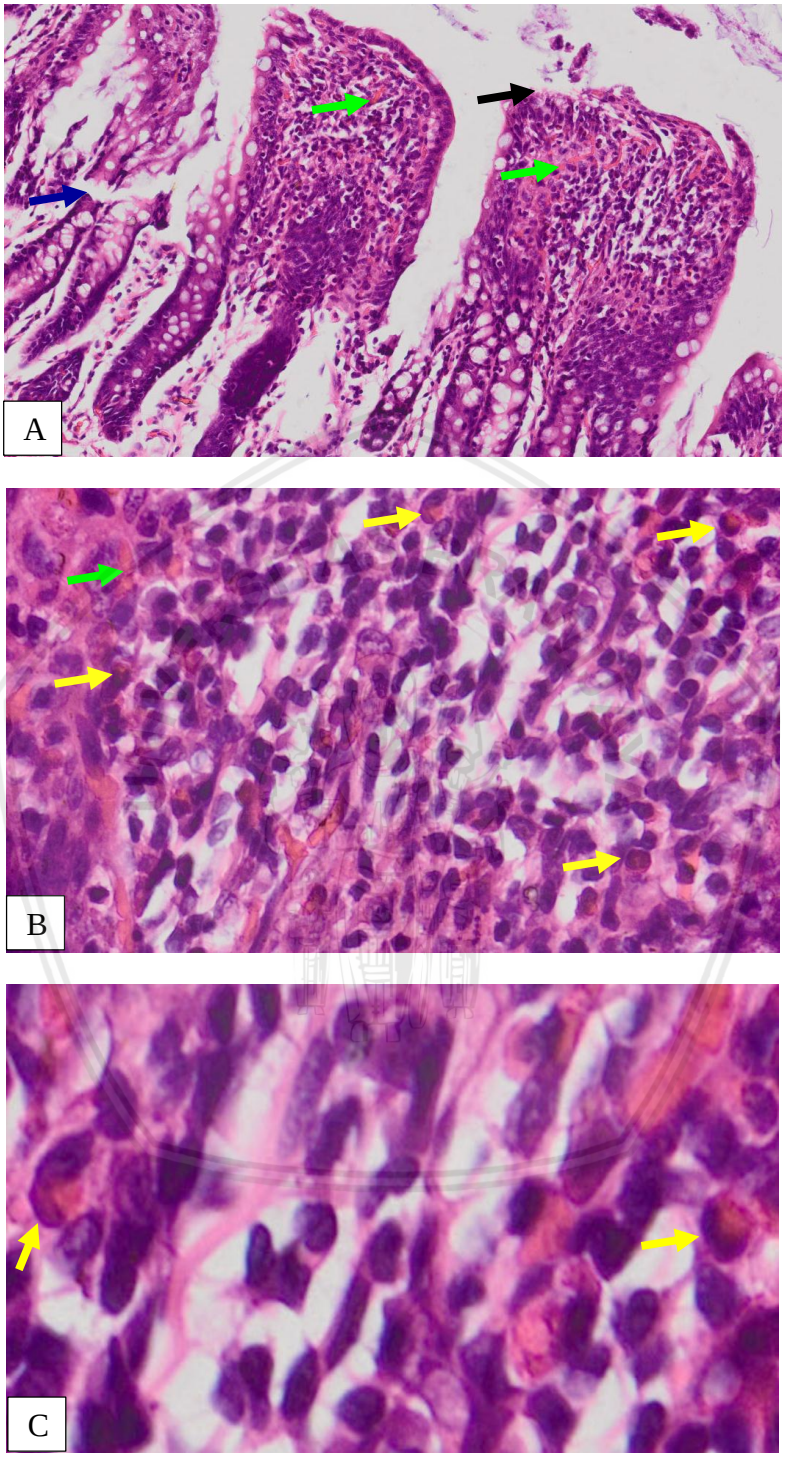

Gambar 5.3 Histopatologi Ileum Tikus Putih Kelompok Kontrol Positif Perbesaran 100x (A), 400x (B) dan 1000x (C). Terdapat kerusakan pada ileum berupa ruptur vili (↗), erosi epitel (↗), hemoragi (↗) dan terdapat sel-sel radang (↗) (neutrofil)

repository.ub.ac.id
UNIVERSITAS BRAWIJAYA

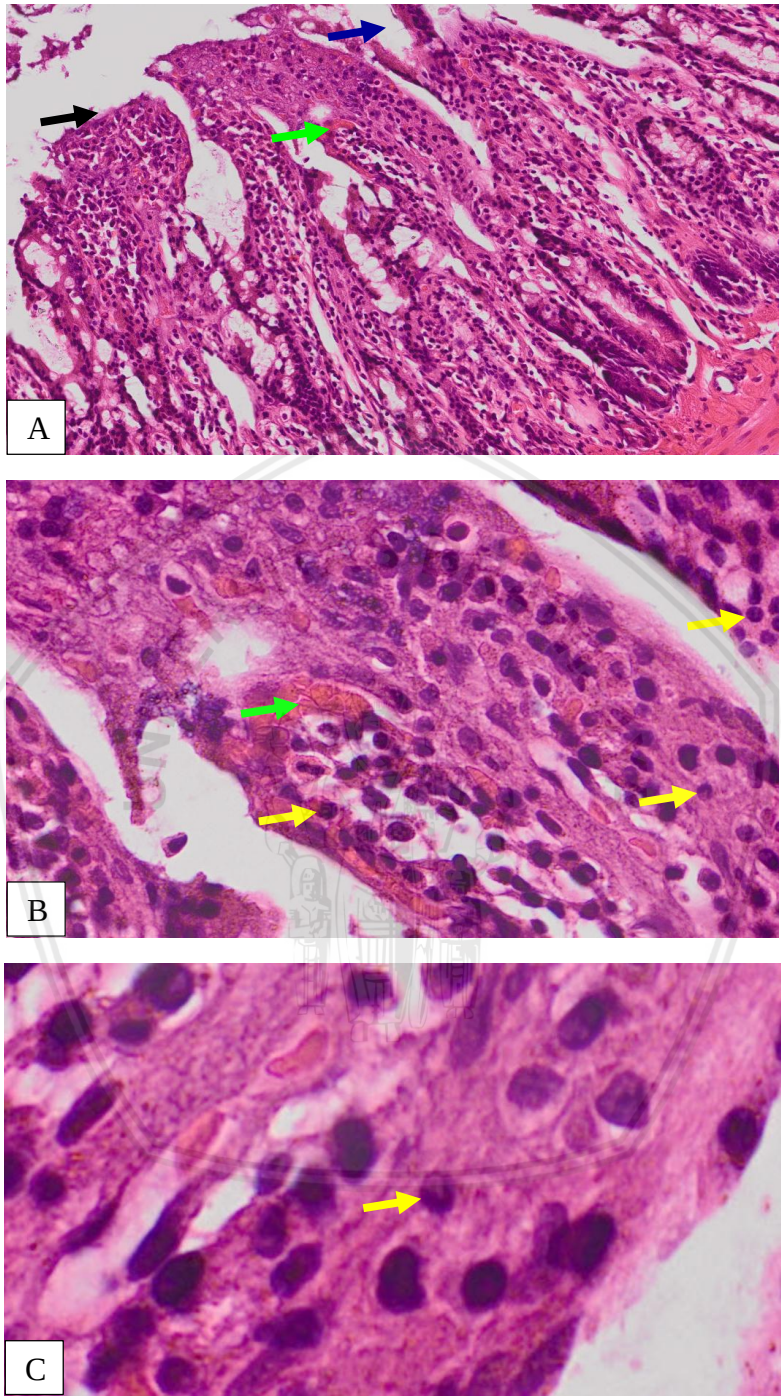

Gambar 5.4 Histopatologi Ileum Tikus Putih Kelompok Perlakuan 1 (1 mL Air Perak) Perbesaran 100x (A), 400x (B) dan 1000x (C). Terdapat kerusakan pada ileum berupa ruptur vili (↗), erosi epitel (↗), hemoragi (↗) dan terdapat sel-sel radang (↗) (neutrofil)

repository.ub.ac.id
UNIVERSITAS BRAWIJAYA

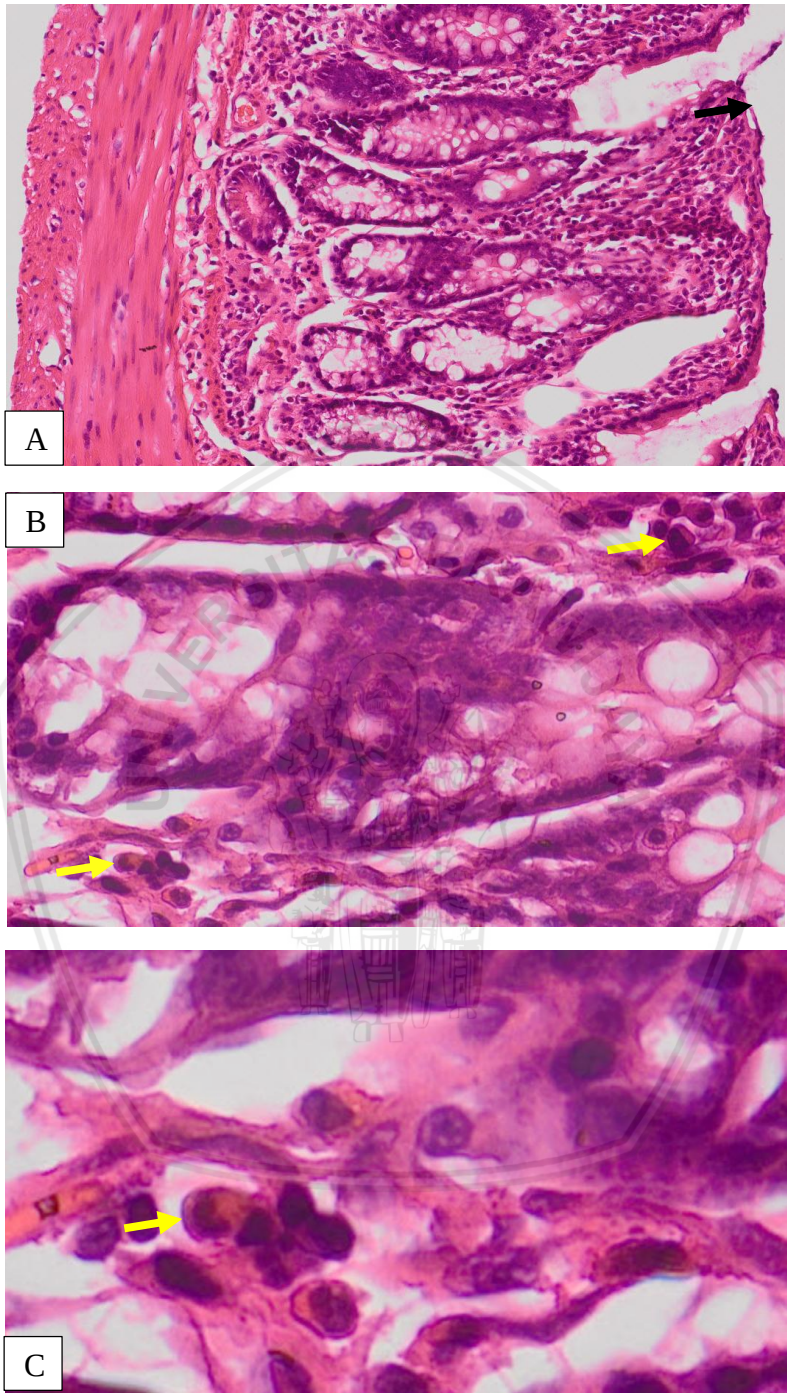

Gambar 5.5 Histopatologi Ileum Tikus Putih Kelompok Perlakuan 2 (2 mL Air Perak) Perbesaran 100x (A), 400x (B) dan 1000x (C). Terdapat kerusakan pada ileum berupa erosi epitel (↗) dan terdapat sel-sel radang (↗) (neutrofil)

repository.ub.ac.id
UNIVERSITAS BRAWIJAYA

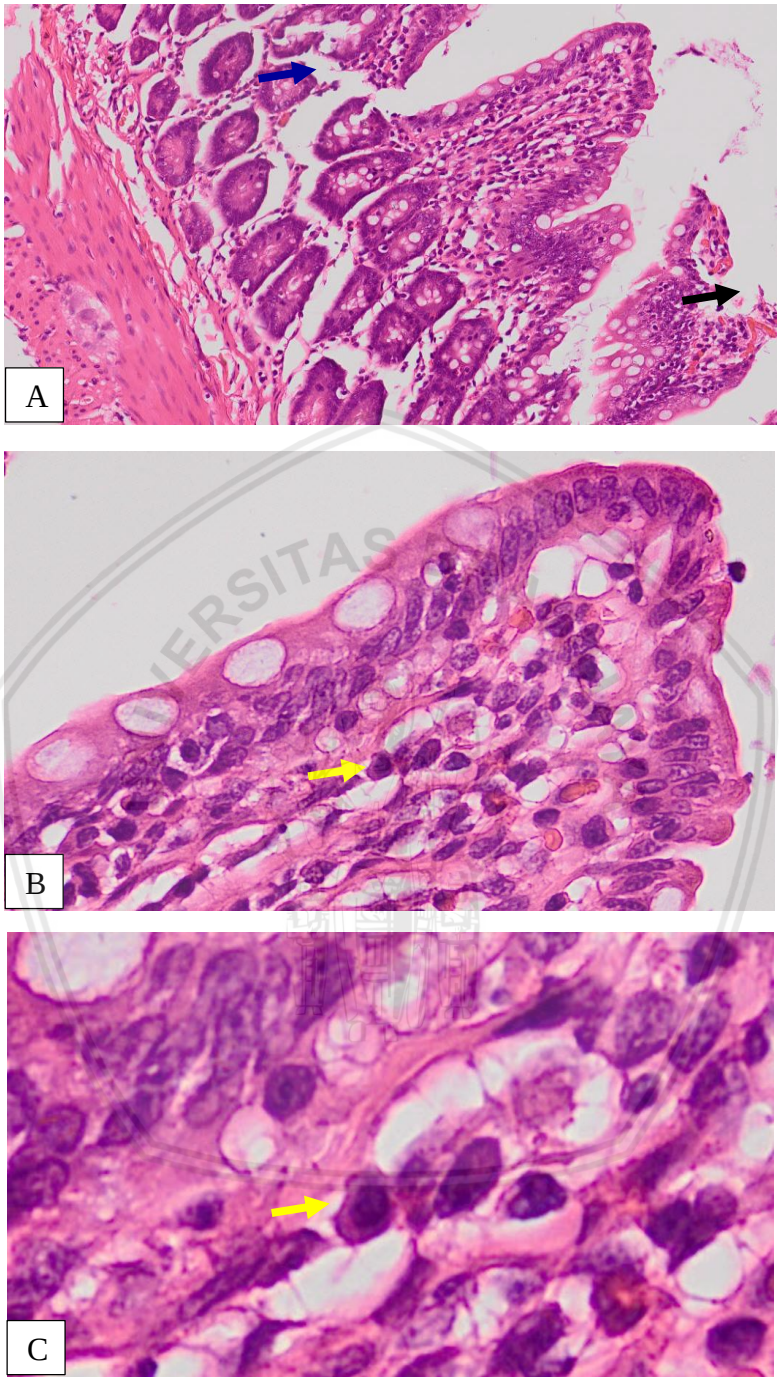

Gambar 5.6 Histopatologi Ileum Tikus Putih Kelompok Terapi 3 (3 mL Air Perak) Perbesaran 100x (A) dan 400x (B). Terdapat kerusakan pada ileum berupa ruptur vili (↗), erosi epitel (↗), dan sel radang (↗) (makrofag)

Hasil histologi pada kelompok kontrol negatif (**Gambar 5.2**) menunjukkan gambaran histologi ileum normal. Lapisan mukosa ileum terdiri dari vili yang pendek dan silindris, terdapat sel goblet dan sel-sel epitel. Pada lapisan mukosa juga

repository.ub.ac.id
UNIVERSITAS BRAWIJAYA

terdapat kripta usus yaitu kripta Lieberkuhn. Terdapat sel radang seperti makrofag yang merupakan diferensiasi dari monosit. Monosit merupakan sel yang bersirkulasi dalam pembuluh darah perifer dan bermigrasi ke jaringan menjadi sel makrofag. Pada keadaan normal, ileum memiliki sel radang seperti makrofag dan fungsinya tidak sebatas fagositosis mikroorganisme asing saja, tetapi juga berperan dalam menjaga homeostasis organ dan memproduksi *growth factor* yang berfungsi dalam reepitelisasi serta angiogenesis (Price dan Wilson, 2006). Histologi ileum tampak normal karena ini merupakan kelompok kontrol negatif yaitu kelompok tikus yang tidak diberikan perlakuan apapun. Gambaran histologi kelompok kontrol negatif ini dijadikan sebagai acuan untuk mengetahui ada tidaknya perubahan atau kerusakan pada jaringan ileum. Hasil pengamatan histopatologi ileum tikus putih model *Inflammatory Bowel Disease* dapat dilihat pada **Tabel 5.2**

Tabel 5.2 Tabel Pengamatan Histopatologi Ileum Tikus putih

Kelompok Perlakuan	Ruptur Vili	Erosi Epitel	Sel Radang	Hemoragi
Kontrol Negatif	-	-	+	-
Kontrol Positif	++	++	+++	+++
Terapi 1	++	++	++	++
Terapi 2	++	++	+	-
Terapi 3	++	++	+	-

Keterangan : (-) tidak ada; (+) sedikit; (++) sedang, (+++) banyak

Hasil histopatologi organ ileum pada kelompok kontrol positif (**Gambar 5.3**) yang merupakan kelompok tikus yang diinduksi dengan indometasin 15 mg/kgBB, menunjukkan adanya kerusakan pada organ ileum. Kerusakan yang terjadi yaitu adanya erosi epitel, ruptur vili, hemoragi dan infiltrasi sel radang. Erosi epitel adalah keadaan dimana ileum kehilangan sebagian epitel pada lapisan

mukosa ileum (Asri, 2015). Hemoragi adalah kejadian dimana keluarnya darah dari pembuluh darah dan banyak terdapat di kulit, membran mukosa, di rongga-rongga yang mengandung serous atau diantara sel-sel jaringan atau organ (Plumb, 1994). Hemoragi ini terjadi karena pemberian indometasin menyebabkan iritasi pada ileum. Pemberian NSAID seperti indometasin dapat menyebabkan inflamasi berupa kerusakan vili dan mukosa pada usus (Lanas and Scarpignato, 2006). Inflamasi pada ileum ditandai dengan infiltrasi sel radang seperti neutrofil dan kerusakan vili dan epitel (Mitchell and Cotran, 2003). Pada histopatologi ini terdapat peningkatan sel radang yang didominasi oleh neutrofil yang terlihat memiliki 2-5 segmen pada nukleusnya. Neutrofil merupakan sel radang yang berfungsi sebagai garis pertahanan tubuh terhadap zat asing terutama terhadap bakteri, bersifat fagosit dan dapat masuk ke dalam jaringan yang terinfeksi (Kiswari, 2014).

Mekanisme indometasin yaitu indometasin dapat menghambat siklooksigenase. Siklooksigenase ini membentuk prostaglandin pada ileum yang berfungsi untuk melindungi ileum. Penghambatan siklooksigenase ini menyebabkan terjadi penurunan perlindungan mukosa ileum, oleh karena itu mikroorganisme intestinal mudah dalam memasuki jaringan ileum dan terjadi manifestasi berupa inflamasi (Hatazawa *et al*., 2006). Kerusakan struktur sel epitel pada ileum terjadi karena paparan indometasin yang diterima tubuh dan menyebabkan peningkatan radikal bebas. Ketidakseimbangan antara radikal bebas dan antioksidan menyebabkan terjadinya stres oksidatif. Stres oksidatif yang terjadi akan memicu kerusakan ikatan lipid membran sel yang tersusun atas protein,

karbohidrat dan lipid (Isnaeni, 2006). Ikatan lipid pada membran sel yang rusak menyebabkan sel epitel ileum tidak dapat mempertahankan keutuhan membrannya sehingga terjadi erosi pada sel epitel.

Reaksi inflamasi adalah respon fisiologis normal tubuh dalam mengatasi adanya luka dan gangguan oleh faktor eksternal. Terdapat beberapa karakteristik inflamasi yaitu *tumor* (pembengkakan), *rubor* (kemerahan), *dolor* (nyeri), *calor* (panas) dan *functiolesa*. Tujuan reaksi inflamasi ini adalah untuk membunuh bakteri yang mengkontaminasi luka (Leong, 2012). Neutrofil merupakan sel radang pertama yang dijumpai pada daerah luka, biasanya mulai muncul dalam 24 jam pertama setelah kerusakan, fungsi utamanya untuk mengeliminasi benda asing, bakteri, sel dan matrik jaringan yang rusak (Eming *et al*, 2009). Sel monosit dalam darah akan menjadi teraktivasi dan menjadi makrofag setelah 48 jam. Sel monosit berperan besar dalam tahap inflamasi penyembuhan luka (Rajan and Murray, 2008).

Respon inflamasi pada ileum muncul karena indometasin yang masuk ke dalam tubuh dapat memicu terjadinya kerusakan sel ileum. Adanya kerusakan sel akan mengaktifkan makrofag untuk memfagositosis sel yang mengalami kerusakan dan menyebabkan terjadinya pelepasan molekul-molekul radikal bebas seperti H_2O_2, $O_2^{\cdot}$, dan $OH^{\cdot}$. Oksigen reaktif yang terlepas menyebabkan ketidakseimbangan antara radikal bebas dan antioksidan sehingga menimbulkan stres oksidatif dalam tubuh. Stres oksidatif yang terjadi akan mengaktifkan Nf-kB yang mampu menginisiasi terjadinya migrasi neutrofil dari pembuluh darah menuju jaringan yang mengalami inflamasi (Abbas dan Lichtman, 2004). Tingginya jumlah

sel neutrofil pada daerah inflamasi mengakibatkan peningkatan jumlah radikal bebas hidroksil yang mampu merusak sel (Ido *et al*., 2005).

Hasil histopatologi organ ileum pada kelompok perlakuan 1 (**Gambar 5.4**) yang merupakan kelompok tikus yang diinduksi dengan indometasin 15 mg/kgBB dan diterapi dengan air perak 25 ppm sebanyak 1 mL, menunjukkan adanya kerusakan pada organ ileum. Kerusakan yang terjadi sama dengan pada kontrol positif yaitu adanya erosi epitel, ruptur vili, hemoragi dan infiltrasi sel radang berupa neutrofil. Namun pada kelompok perlakuan 1 ini, sel radang yang terdapat pada gambaran histopatologi ileum tidak sebanyak bila dibandingkan dengan gambaran histopatopatologi kontrol positif (**Gambar 5.3**).

Hasil histopatologi organ ileum pada kelompok perlakuan 2 (**Gambar 5.5**) yang merupakan kelompok tikus yang diinduksi dengan indometasin 15 mg/kgBB dan diterapi dengan air perak 25 ppm sebanyak 2 mL, masih menunjukkan adanya kerusakan pada organ ileum. Kerusakan yang terjadi yaitu adanya erosi epitel, hemoragi, ruptur vili dan infiltrasi sel radang yaitu neutrofil. Pada kelompok perlakuan 2 ini, sel radang yang terdapat pada histopat ileum berkurang bila dibandingkan dengan histopatologi kelompok perlakuan 1 dan kelompok kontrol positif.

Hasil histopatologi organ ileum pada kelompok perlakuan 3 (**Gambar 5.6**) yang merupakan kelompok tikus yang diinduksi dengan indometasin 15 mg/kgBB dan diterapi dengan air perak 25 ppm sebanyak 3 mL, juga masih menunjukkan adanya kerusakan pada organ ileum. Kerusakan yang terjadi yaitu ruptur vili, erosi

epitel dan terdapat sel radang. Pada kelompok terapi 3 ini terdapat sel radang yang sedikit bila dibandingkan dengan kelompok kontrol positif, kelompok perlakuan 1, dan perlakuan 2.

Pada histopatologi ileum bagian dasar dari vili ileum terdapat kripta Lieberkuhn yang mulai mengalami perbaikan dilihat dari perlakuan 1, 2 dan 3. Salah satu peran dari kripta Lieberkuhn yaitu pada Kripta Lieberkuhn terdapat sel-sel epitel muda dan dewasa yang terus-menerus membelah dan menyediakan sumber dari semua sel epitel di dalam kripta dan vili, sehingga dapat membantu untuk perbaikan pada epitel dan vili ileum. Ruptur vili dan erosi epitel belum dapat terperbaiki karena waktu regenerasi sel belum selesai dengan sempurna. Terjadinya penurunan pada sel radang disebabkan karena terapi air perak yang diberikan. Air perak memiliki potensi sebagai antiinflamasi yang bekerja dengan menekan sitokin proinflamasi. Antiinflamasi didefinisikan sebagai obat-obatan atau gologan obat yang memiliki aktivitas dengan menekan atau mengurangi peradangan. Radang atau inflamasi yang dapat disebabkan oleh berbagai rangsangan yang mencakup luka fisik, panas, panas dan interaksi antigen-antibodi (Houglum, 2005). Dilihat dari gambaran histopatologi, terapi air perak yang diberikan sudah dapat mengurangi jumlah sel radang, namun air perak ini belum dapat memperbaiki kerusakan vili dan epitel yang terjadi baik pada gambaran histopatologi perlakuan 1, perlakuan 2 maupun perlakuan 3. Berdasarkan literatur, mekanisme dari air perak dalam menekan sitokin proinflamasi masih belum diketahui (Murdock *et al*., 2008). Namun, studi lain telah menunjukkan bahwa dalam model *Ulcerative Colitis*, perak

menekan ekspresi matrix metalloproteinase (MMP)-9, TNF-α, IL-1β, dan IL-12 (Bhol, 2007).

Proses penyembuhan gastrointestinal adalah proses multifaktorial dan kompleks yang tergantung pada beberapa faktor lokal dan sistemik. Proses penyembuhan ini memiliki tiga fase berbeda yang segera dimulai setelah terjadi kerusakan jaringan. Prosesnya yaitu inflamasi, yang segera dimulai setelah cedera jaringan sampai hari ketiga pasca cedera. Gumpalan fibrin dibuat oleh penghabisan trombosit dan peningkatan permeabilitas mendorong migrasi neutrofil yang mengasilkan homeostasis dan restitusi epitel. Proses proliferasi dimulai di tempat yang terluka dengan fibroblas pada hari keempat pasca kerusakan dan menjadi tipe sel lokal yang utama, sel-sel radang dan tanda-tanda radang berkurang. Beberapa faktor pertumbuhan yang bertindak dalam fase ini, *platelet-derived growth factor* (PDGF), *basic fibroblast growth factor* (bFGF) and *transforming growth factor* (TGF-β). Pada fase ini, matriks yang terbentuk dalam fase inflamasi diganti dengan jaringan granulasi yang membuat angiogenesis dan kadar oksigen serta nutrisi yang tinggi untuk proses penyembuhan. Fase *remodelling*, secara umum terjadi setelah empat belas hari proses proliferasi dengan penurunan makrofag dan fibroblas, penebalan serat kolagen dan penyusutan luka yang menyebabkan keadaan maturasi (Iizuka dan Konno, 2011; Thompson *et al*, 2006). Pada histopatologi ileum perlakuan 1, 2 dan 3 masih mengalami kerusakan dikarenakan penelitian ini dilakukan selama 10 hari. Fase proliferasi masih termasuk pada hari ke-10 yang ditandai dengan semakin menurunnya sel-sel radang pada histopatologi ileum, oleh karena itu histopatologi ileum belum sepenuhnya mengalami perbaikan.

BAB 6 KESIMPULAN DAN SARAN

6.1 Kesimpulan

Dari penelitian ini dapat disimpulkan:

1. Pemberian air perak (Ag) dengan volume 3 mL mampu menurunkan kadar malondialdehid (MDA) pada tikus putih model *Inflammatory Bowel Disease* (IBD) yang induksi dengan indometasin.
2. Pemberian air perak (Ag) dapat mengurangi sel radang bila dibandingkan dengan kelompok kontrol positif, namun masih terdapat hemoragi pada perlakuan 1, kerusakan epitel dan vili pada histopatologi ileum tikus putih karena masih berada pada fase proliferasi (hari ke-11 pasca pemberian terapi air perak).

6.2 Saran

Penelitian selanjutnya perlu dilakukan penelitian mengenai:

1. Uji toksisitas air perak (Ag) terhadap hewan coba tikus putih
2. Menggunakan interval volume air perak yang lebar
3. Menggunakan waktu terapi yang panjang untuk melihat regenerasi sel yang terjadi

repository.ub.ac.id
UNIVERSITAS BRAWIJAYA

repository.ub.ac.id

DAFTAR PUSTAKA

Abbas A.K., and Lichtman, A.H. 2004. *Basic Immunology : Functions and Disorders of the Immune System*, 2nd Edition. Saunders. Philadephia. 27 34-37, 44, 108, 114-116.

Ansel, D.M., L.Chambell, H.A.Thomason, A.Brass and M.J.Hardman. 2012. *A statistical analysis of murine incisional and excisional acute wound models*. Wound Rep Reg (2014) 22.281–287.

Aryani, D., Aulanni'am, A. 2017. Profile Histopathology Analysis of Gastric, Duodenum, Ileum, and Colon of Inflammatory Bowel Disease (IBD) Rat Model. *Advanced in Health Science Research* Volume 5.

Asni E, Harahap IP, Prijanti AR, Wanandi SI, Jusman SWA & Sadikin M. 2009. Pengaruh hipoksia berkelanjutan terhadap kadar malondialdehid, glutation tereduksi dan aktivitas katalase ginjal tikus. *Maj Kedokt Indon*. 59(12): 595 600.

Asri, A. 2015. *Gambaran Histopatologi Usus Ikan Dui-Dui (Dermogenys megarrhamphus) di Danau Matano Luwu Timur Sulawesi Selatan yang Tercemar Logam Berat Nikel (Ni) dan Besi (Fe)*. Skripsi Sajana Kedokteran Hewan Fakultas Kedoteran Universitas Hasanuddin. Makassar.

Atchison JW, Herndon CM *and* Rusie E. 2013. NSAIDs for Musculoskeletal Pain Management: Current Perspectives and Novel Strategies to Improve Safety. *J Manag Care Pharm*, p. 19:S3-S19.

Ayala A, Muñoz M, Argüelles S. Lipid peroxidation: production, metabolism, and signaling mechanisms of Malondialdehyde and 4- Hydroxy-2-Nonenal. *Oxid Med Cell Longev* 2014; 112: 21-8

Banks, W.J. 1993. *Applied Veterinary Histology.* Mosby, Texas. 338-340.

Bellmann, S. David C., Alessio F., Dragan M., Joseph A.S., James W., Lourdes G., Lyubov T., Richard C., Dora I.A.P. and David E.L. Mammalian Gastrointestinal Tract Parameters Modulating the Integrity, Surface Properties, and Absorption of Food-Relevant Nanomaterials. *WIREs Nanomedicine and Nanobiotechnology* (2015) 1-15.

Benakashani, F., Allafchian, A. R., dan Jalali, S. A. H. 2016. Biosynthesis of Silver Nanoparticles Using *Capparis Spinosa* L. Leaf Extract and Their Antibacterial Activity. *Karbala International Journal of Modern Science*, 1–8.

Bhol, Kailash C. Effect of Nanocrystaline Silver (NPI 32101) in a Rat Model of Ulcerative Colitis. *Dig Dis Sci* (2007) 52 : 2732-2742.

Bures, J., J. Pejchal, J. Kvetina, A. Tichy , S. Rejchrt, M. Kunes, and M. Kopacova. 2011. Morphometric analysis of the porcine gastrointestinal tract in a 10 day high-dose indomethacin administration with or without probiotic bacteria

UNIVERSITAS BRAWIJAYA

Escherichia coli Nissle 1917. *Human and Experimental Toxicology* : 30(12) 1955–1962.

Catala A. A Synopsis of the Process of Lipid Peroxidation Since the Discovery of the Essential Fatty Acids. *Biochemical and Biophysical Research Communications*. 2010; 399 (3) : 318-323.

Cerquetella M., Spaterna A., Laus F., Tesei B., Rossi G., Antonelli E., Villanacci V. & Bassotti G. 2010. Inflammatory bowel disease in the dog: differences and similarities with humans. *World J Gastroenterol*, **16** (9), 1050-1056.

Chapman, M. M., Pharm, D., Joseph D., Whalen, K. 2008. Inflammatory Bowel Disease. *Journal of Abbreviation Med*. 12:4, 39-47.

Cho J.H. The Genetics and Immunopathogenesis of Inflammatory Bowel Disease. *Nat Rev Immunol* 2008 ; 8 : 458-66.

Cokorde, Istri I, Umi K, dan Sudjari. 2004. Pengaruh pemberian temulawak pada lambung tikus yang mengalami ulkus peptikum akibat induksi indometasin, *Jurnal Kedokteran Brawijaya*, Vol XX (2); 96-9.

Colville, T and MB, Joanna. 2002. *Clinical Anatomy and Physiology for Veterinary Technicians*. Mosby Elsevier. St. Louis Missouri.

Deakin, Philip J., Barbara Young, John W. Heath, Alan Stevens, James S. Lowe. 2006. *Wheater's functional histology : a text and colour atlas* (5th ed. ed.). Edinburgh: Churchill Livingstone/Elsevier.

Deltabase. 2006. *Digestive System*. Deltagen Inc. http://www.deltagen.com.

Djojodiningrat D, 2006, *Buku Ajar Ilmu Penyakit Dalam : Dispepsia Fungsional*. Penerbit Buku Kedokteran EGC, Jakarta.

Eliyati, Nur. Elly Rachmawaty, Desy Puspita, Eko Suhartono. 2010. Model Peroksidasi Lipid dan Kerusakan Membran Eritrosit Akibat Pajanan Organofosfat in Vitro. *JKM*. 2010; 10 (1) : 24-29.

Eming, S. A., Krieg, T., and Davidson, J. M.. 2007. Inflammation in Wound Repair: Molecular and Cellular Mechanisms, *J. Invest. Dermatol*., 127: 415- 526.

Eroschenko VP. *Atlas Histologi diFiore: Dengan Korelasi Fungsional* (11th ed). Jakarta: EGC,2008; p.303-10.

Feagins, Annie. Farzana Rashid. Eva Szigethy. 2014. *Inflammatory Bowel Disease and Irritable Bowel Syndrome Similarities and Differences*. Crohn's & Colitis Foundation of America.

Frappier, B.L. 2006. *Dellmann's Textbook of Veterinary Histology. 6th Edition*. Blackwell Publishing, Ames. 170-190.

Gandjar, I. G. & Rohman, A., 2007, *Kimia Farmasi Analisis*, 323-346, Pustaka Pelajar, Yogyakarta.

repository.ub.ac.id
UNIVERSITAS BRAWIJAYA

Gartner, L. P. & Hiatt, J. L.. 2014. *Buku Ajar Berwarna Histologi*. Edisi 3. Singapore: Saunders Elsevier.

Ge, L., Q.Li, M.Wang, J.Ouyang, X.Li and M.M.Q.Xing. 2014. Nanosilver Particles in Medical Applications: Synthesis, Performance, and Toxicity. *International Journal of Nanomedicine* 2014:9 2399–2407.

Grotto, D., G. R. Barcelos, J. Valentini, L. M. An-tunes, J. P. Angeli, and S. C. Garcia. 2009. Low Levels of Methylmercury Induce DNA Damage in Rats: Protective Effects of Selenium. *Arch Toxicol Journal*. 83: 249-5.

Haas, E., B.C. Rutgen, W. Gerner, B. Richter and A. Tichy et al., 2014. Phenotypic characterization of canine intestinal intraepithelial lymphocytes in dogs with inflammatory bowel disease. *J. Vet. Intern Med*., 28: 1708-1715.

Hall EJ, German AJ. Malattia infiammatoria intestinale. In: Steiner JM, editor. *Gastroenterologia del cane e del gatto*. Milano: Elsevier; 2009. pp. 296–311.

Hatazawa, R., Ryoko o., Mayu T., Akiko T., dan Koji T. 2006. Roles of Endogenous Prostaglandins and Cycloocygenase Isoenzymes in Healing of Indomethacin-Induced Small Intestinal Lesions in Rats. *The Journal of Pharmacology and Experimental Therapeutics*. Vol. 318 (2) : 691-699.

Hayashi Y, Ueda Y, Nakajima A dan Mitsuyama Y. EPR Evidence of Hydroxyl Radical Generation as an Initiator of Lipid Peroxidation in Amyloid B Protein-Stimulated PC12 Cells. *Brain Research*. 2004; 1025 (1-2) : 29-34.

Himah, S. E. F. 2017. *Efek Esktrak Etanol Rimpang Kunyit (Curcuma longa) Terhadap Struktur Histologi Kolon Tikus Putih (Rattus novergicus) Yang Diinduksi Dextran Sodium Sulphate (DSS)*. Fakultas Matematika dan Ilmu Pengetahuan Alam. Universitas Jember.

Houglum, J.E. Harrelson, G.L., Leaver-Dunn, D. 2005. *Principles of Pharmacology for Athletic Trainers*. Slack Incorporated, United State, pp. 143.

Ido A., M. Nurmata, M. Kodama, H. Tsubouchi. 2005. Mucosal Repair and Growthfactors: Recombinant Human Hepatocyte Growth Factor as an Innovative Therapy for Inflammatory Bowel Disease. *Journal Gastroenterol*. 40: 925-931.

Iizuka M, Konno S. Wound healing of intestinal epithelial cells. *World J Gastroenterol*. 2011;17(17):2161-71. PMID: 21633524. 13.

Isnaeni. 2006. *Fisiologi Hewan*. Kanisius : Yogyakarta.

Junqueira, L. E., Carneiro, J., Kelley, R.O. 2005. *Basic Histology*. Edisi 11. Boston: Mc Graw -Hill.

repository.ub.ac.id
UNIVERSITAS BRAWIJAYA

Khennouf S., S.Amira, L. Arrar and A.Baghiani. 2010. Effect of Some Phenolic Compounds and *Quercus* Tannins on Lipid Peroxidation. *J.World Applied Sciences* 8 (9): 1144-1149.

Kiswari, R. 2014. *Hematologi dan Transfusi*. Jakarta : Erlangga.

Konig D, Berg A. Exercise and Oxidative Stress: is there a need for additional antioxidant. *Osterreichisches J Fur Sportmedizin*. 2002;3: 6-15.

Lanas A and C Scarpignato. 2006. *Microbial Flora in NSAID-Induced Intestinal Damage: A Role for Antibiotics?* Digestion;73(Suppl.1):136-150.

Leong, M. Phillips LG. 2012. *Wound Healing. Dalam: Sabiston Textbook of Surgery*. Edisi ke-19. Amsterdam: Elsevier Saunders; h. 984-92.

Loroux, F., S. Pavlick, R.E., Wolf, and M. B. Grisman. 2001. Dysregulation of Intestinal Mucosal Immunity : Implication in Inflammatory Bowel Disease. *New Physiol Sci*. 16:272-277.

Marchioni, B.R.; Kane, S. Current approaches to the management of new-onset ulcerative colitis. *Clin. Exp. Gastroenterol.*, 2014, *7*, 111-132.

Mark. 2005. *The Laboratory Rat*. Jakarta: Akademi Press.

Mazal, Jonathan. 2014. Crohn Disease: Pathophysiology, Diagnosis, and Treatment. *Radiologic Technology*. Volume 85, No. 3

Mitchell, R.N. & Cotran, R.S. 2003. Acute and chronic inflammation. Dalam S. L. Robbins & V. Kumar, *Robbins Basic Pathology*. 7th ed. Philadelphia: Elsevier Saunders. pp33-59.

Montgomery, D. and S. Kowalsky. 2011. Design and Analysis of Experiment. *John Willeyand Sains*. Inc. ISBN 978-0-470-16990-2.

Murdock RC, Braydich-Stolle L, Schrand AM, Schlager JJ, Hussain SM. 2008. Characterization of nanomaterial dispersion in solution prior to in vitro exposure using dynamic light scattering technique. *Toxicol Sci* 101:239 253.

Mutmainah, R.S., Nuning R., dan Agung E.N., 2014, Gastroprotective Effects of Combination of Hot Water Extracts of Turmeric (*Curcuma Domestica* L.), Cardamom Pods (*Ammomum Compactum* S.) and Sembung Leaf (*Blumea Balsamifera* DC.) Against Aspirin-Induced Gastric Ulcer Model in Rats, *Asian Pacific Journal of Tropical Biomedicine Journal*; p. S500-S504.

Nadia Silvestry-Rodriguez, Enue E. Sicairos-Ruelas, Charles P. Gerba, and Kelly R. Bright. Silver as a Disinfectant. *Rev Environ Contam Toxicol* 191:23-45, Springer. 2007.

Nadworny, P.L., Breanne, K.L., JianFei W., Edward, E.T., Robert E.B. Does Nanocrytalline Silver Have a Transferable Effect? *Wound Rep Reg* (2010) 18: 254-265.

repository.ub.ac.id
UNIVERSITAS BRAWIJAYA

Ogata H, Hibi T. 2003. Cytokine and anti-cytokine therapies for inflammatory bowel diseases. *Curr Pharm Des* 14:1107–1113.

Ognik, K. Stępniowska A., and Kozłowski K. The Effect of Administration of Silver Nanoparticles to Broiler Chickens on Estimated Intestinal Absorption of Iron, Calcium, and Potassium. *Livestock Science 200* (2017) 40–45.

Plumb J. A. 1994. *Health Maintenance of Cultured Fishes: Principal Microbial Diseases*. CRC Press Inc. USA. 254 p.

Podolsky, D.K. Inflammatory bowel disease. *N. Engl. J. Med*. 347 (6) (2002) 417 429.

Price dan Wilson.2006. *Patofisiologi Konsep Klinis Proses Penyakit*. Jakarta: EGC.

Rajan, V and Murray, R. 2008. The Duplicitous Nature of Inflammation in Wound Repair. *Wound Practice and Research*, 16 (3), pp.122-129.

Rang HP, Dale MM. 1991. *Pharmacology: Drug Used to Suppress Inflamatory and Immune Reaction*. Second edition. Edinburg. London. Melbourne. New York. Tokyo and Madrid: Churchill Livingstone Inc. p 262 – 264, 390-391.

Samuelson, DA. 2007. *Textbook of Veterynary Histology*. China: Saunder Elsevier.

Saputri, F.C. dan Rita Z. Uji Aktivitas Anti-Inflamasi Minyak Atsiri Daun Kemangi (Ocimum americanum L.) pada Tikus Putih Jantan yang Diinduksi Karagenan. 2016. *Pharm Sci Res*. 3 (3) : 107-119.

Sartor, R. B. Mechanisms of disease: pathogenesis of Crohn's disease and ulcerative colitis. *Nat Clin Pract Gastroenterol Hepatol* 3, 390-407 (2006).

Satterfield, Z. 2004. *What Does Ppm or Ppb Mean?* On Tap Fall. www.nesc.wvu.edu

Scarpignato, C., *and* Hunt RH, 2010, Nonsteroidal Antiinflammatory Drug-Related Injury to The Gastrointestinal Tract: Clinical Picture, Pathogenesis, and Prevention. *Gastroenterology Clinics of North America*, 39:433-464.

Seegers D, Bouna G, Pena AS (2002) A critical approach to new forms of treatments of Crohns diseases and ulcerative colitis. *Aliment Pharmacol* 16:53–58.

Segal, A.W. 2005. How neutrophils kill microbes. *Annu. Rev. Immunol*. *23*, 197 223.

Sharp, P., dan Villano, J., 2013, *The Laboratory Rat*, Edisi 2, 9-11, CRC Press, California.

Sherwood, L. 2011. *Human Physiology : from cells to system*, 6th ed, diterjemahkan oleh Brahm, U.P., EGC, Jakarta, pp. 654-678.

repository.ub.ac.id
UNIVERSITAS BRAWIJAYA

Shin SH, Ye MK. 2012. The effect of nano-silver on allergic rhinitis model in mice. *Clin Exp Otorhinolaryngol* 5(4): 222-227.

Sholichah, N.A. Aullani'am, Chanif Mahdi. Efek Terapi Ekstrak Air Daun Kedondong (*Lannea coromandelica)* terhadap Kadar Malondialdehid (MDA) dan Aktivitas Protease pada Ileum Tikus Putih (*Rattus norvegicus*) Inflammatory Bowel Disease (IBD) Akibat Paparan Indometasin. *Veterinaria medika*. 2012 ; 5 : 187-194.

Sibbald, R.G. et al. 2007. Bacteriology, inflammation, and healing: a study of nanocrystalline silver dressings in chronic venous leg ulcers. *Adv. Skin Wound Care*. 20: 549–558.

Silalahi, J. 2006. Makanan Fungsional. Penerbit Kanisius Yogyakarta. Halaman 38 56.

Sirajudin, Ahmad., & Rahmanisa, Soraya. (2016). Nanopartikel Perak sebagai Penatalaksanaan Penyakit Infeksi Saluran Kemih**.** *Jurnal Penelitian.* MAJORITY Vol.5 (4). Hlm. 1-5.

Smith JB, S Mangkoewidjojo. 1988. *Pemeliharaan, Pembiakan Dan Penggunaan Hewan Percobaan Di Daerah Tropis*. Jakarta: UI Press

Sobczak, M.; Fabisiak, A.; Murawska, N.; Wesołowska, E.; Wierzbicka, P.; Wlazłowski, M.; Wojcikowska, M.; Zatorski, H.; Zwolińska, M.; Fichna, J. Current overview of extrinsic and intrinsic factors in etiology and progression of inflammatory bowel diseases. *Pharmacol. Rep.*, **2014**, *66*, 766-775.

Sutari, V.T., Sugito, D., Aliza dan Asmarida. 2013. Kadar Malondialdehid (MDA) pada Jaringan Hati Ikan Nila (*Oreochromis niloticus*) yang Diberi Cekaman Panas dan Pakan Suplementasi Tepung Daun Jaloh (*Salix tetrasperma roxb*). *Jurnal Medika Veterinaria* 7 (1): 35-38.

Takeuchi, K., A. Tanaka, R. Ohno and A. Yokota. 2003. Role of COX Inhibition in Patogenesis of NSAID-Induced Small Intestinal Damage. *Research article.* Kyoto Pharmaceutical University. Kyoto.

Thompson SK, Chang EY, Jobe BA. Clinical review: Healing in gastrointestinal anastomoses, part I. *Microsurgery*. 2006;26(3):131-6. PMID: 16518804.

Tiwari B.K., Kanti B.P., A.B. Abidi., and Syed I.R.. 2013. Markers of Oxydative Stress during Diabetes Mellitus. *Journal of Biomarkers*. http://dx.doi.org/10.1155/2013/378790

University Animal Care Committee. 2009. *Laboratory Animal Biomethodology Workshop*. McGill.

Vdoviakova, K., Eva P., Marcela M., Lenka K. Jana T., Mario J.E., dan Darina P. 2016. *Surgical Anatomy of The Gastrointestinal Tract and Its Vasculature in The Laboratory Rat.* Gastroenterology Research and Practice.

repository.ub.ac.id
UNIVERSITAS BRAWIJAYA

Xu, Cranwell PD. 2003. *Gastrointestinal and Nutrition The Neonatal Pig.* United Kingdom: Nottingham University Press. p: 24-26.

Young, B. 2006. *Wheater's Functional Histology, A Text and Colour Atlas*, 5th ed., Elsevier, Philadephia, p. 263.

Zhang G, Tang Y. Shi X, et al. A Cheiluminescence Method to Detect Malondialdehyde in Plasma and Urine. *Analytical Biochemistry*. 2013; 443 (1) : 16-21.

repository.ub.ac.id
UNIVERSITAS BRAWIJAYA