PENGARUH PEMBERIAN EKSTRAK ETANOL DAUN COCOR BEBEK TERHADAP GAMBARAN HISTOPATOLOGI MUKOSA LAMBUNG TIKUS STRAIN WISTAR YANG DIINDUKSI INDOMETASIN

TUGAS AKHIR

Untuk Memenuhi Persyaratan
Memperoleh Gelar Sarjana Kedokteran

Oleh:
Alfred Tanjung
NIM. 155070101111094

PROGRAM STUDI KEDOKTERAN
FAKULTAS KEDOKTERAN
UNIVERSITAS BRAWIJAYA
MALANG

2018

HALAMAN PENGESAHAN

TUGAS AKHIR

PENGARUH PEMBERIAN EKSTRAK ETANOL DAUN COCOR BEBEK TERHADAP GAMBARAN HISTOPATOLOGI MUKOSA LAMBUNG TIKUS STRAIN WISTAR YANG DIINDUKSI INDOMETASIN

Oleh:
ALFRED TANJUNG
155070101111094

Telah diuji pada
Hari: Selasa
Tanggal: 30 Oktober 2018
dan dinyatakan lulus oleh:

Penguji-I,

dr. Inana Mahatani, Sp. THT-KL(K)
NIP. 198004062014042001

Pembimbing-I/Penguji-II,

Dr. dr. Umi Kalsum, M.Kes.
NIP. 195505121987012001

Pembimbing-II/Penguji-III,

dr. Laksmi Sasiarini, Sp.PD-KEMD
NIP. 197505082009122002

Mengetahui,
Ketua Program Studi Pendidikan Dokter,

dr. Triwahju Astuti, M.Kes., Sp.P(K)
NIP. 196310221996012001

PERNYATAAN KEASLIAN TULISAN

Saya yang bertanda tangan di bawah ini:

Nama : Alfred Tanjung

NIM : 155070101111094

Program Studi : Program Studi Kedokteran

Fakultas Kedokteran Universitas Brawijaya

menyatakan dengan sebenarnya bahwa Tugas Akhir yang saya tulis ini benar-benar hasil karya saya sendiri, bukan merupakan pengambilalihan tulisan atau pikiran orang lain yang saya akui sebagai tulisan atau pikiran saya. Apabila di kemudian hari dapat dibuktikan bahwa Tugas Akhir ini adalah hasil jiplakan, maka saya bersedia menerima sanksi atas perbuatan tersebut.

Malang,

Yang membuat pernyataan,

(Alfred Tanjung)

NIM. 155070101111094

KATA PENGANTAR

Puji syukur kepada Tuhan Yang Maha Esa yang telah memberi berkat dan petunjuk sehingga penulis dapat menyelesaikan Tugas Akhir dengan judul "Pengaruh Pemberian Ekstrak Etanol Daun Cocor Bebek terhadap Gambaran Histopatologi Mukosa Lambung Tikus Strain Wistar yang Diinduksi Indometasin". Penulis tertarik untuk meneliti topik ini karena ingin mengetahu lebih lanjut mengenai potensi tanaman cocor bebek. Flavonoid, saponin, dan tanin merupakan beberapa kandungan dari cocor bebek yang memiliki efek sebagai anti inflamasi. Penelitian ini bertujuan untuk membuktikan bahwa pemberian ekstrak etanol daun cocor bebek dapat memperbaiki gambaran histopatologi epitel mukosa lambung pada tikus yang diinduksi indometasin.

Dengan selesainya Tugas Akhir ini, penulis mengucapkan terima kasih yang tak terhingga kepada:

1. Dr. dr. Umi Kalsum, M.Kes, sebagai pembimbing pertama yang membimbing peneliti dengan sangat sabar dalam penulisan naskah dan pelaksanaan penelitian, sehingga peneliti dapat menyelesaikan Tugas Akhir ini.
2. dr. Laksmi Sasiarini, Sp.PD-KEMD, sebagai pembimbing kedua yang membimbing peneliti dengan sabar dalam penulisan naskah dan pelaksanaan penelitian, sehingga peneliti dapat menyelesaikan Tugas Akhir ini.
3. dr. Iriana Maharani, Sp.THT-KL, yang telah menyempatkan waktunya untuk menguji Tugas Akhir ini dan banyak memberikan masukan kepada peneliti.

4. dr. Triwahju Astuti, M.Kes., Sp.P(K), sebagai Ketua Program Studi Kedokteran yang telah membimbing penulis menuntut ilmu di Program Studi Pendidikan Dokter di Fakultas Kedokteran Universitas Brawijaya.
5. Dr. dr. Sri Andarini, M.Kes, sebagai dekan Fakultas Kedokteran Universitas Brawijaya yang telah memberikan penulis kesempatan menuntut ilmu di Fakultas Kedokteran Universitas Brawijaya.
6. Segenap anggota Tim Pengelola Tugas Akhir FKUB, yang telah membantu dalam hal administrasi dan kelancaran Tugas Akhir.
7. Kepala Laboratorium Farmakologi Fakultas Kedokteran Universitas Brawijaya Dr. dr. Umi Kalsum, M.Kes beserta jajaran staff dan laboran, Ibu Ferrida, Bapak Moch. Abuhari, Ibu Aminah, dan Ibu Indah.
8. Kepala Laboratorium Patologi Anatomi Fakultas Kedokteran Universitas Brawijaya dan jajaran staff beserta laboran, Bapak Lasmijan, Bapak Hendi, Ibu Heni
9. Yang tercinta papi, Tanadi Iwan Saputra Tanjung, dan mami, Sri Meinawati, serta kakak Christopher atas seluruh dukungan kepada penulis.
10. Teman terbaik dan rekan penelitan bersama, Maria Evelyn Suganda yang sudah melewati bersama proses penelitian dan saling bertukar pikiran dan membantu peneliti.
11. Teman seperjuangan Rafelito Kharisma, Adolf Gideon, Shaza Nathasya, Aloisia Dysi, Devina Teresa, Gabriela Nativity, Hadi Kurniawan, Astrid Lutfiana, atas dukungan dan masukan yang diberikan kepada peneliti.
12. Semua pihak yang telah membantu dalam penyusunan Tugas Akhir ini yang tidak dapat penulis sebutkan satu persatu.

Penulis menyadari bahwa karya ilmiah ini masih jauh dari sempurna, oleh karena itu penulis membuka diri untuk segala saran dan kritik yang membangun.

Akhir kata, semoga Tugas Akhir ini dapat bermanfaat bagi masyarakat luas dan perkembangan ilmu pengetahuan.

Malang,

Penulis

ABSTRAK

Tanjung, Alfred. 2018. *Pengaruh Pemberian Ekstrak Etanol Daun Cocor Bebek terhadap Gambaran Histopatologi Mukosa Lambung Tikus Strain Wistar yang Diinduksi Indometasin*. Tugas Akhir, Program Studi Pendidikan Dokter, Fakultas Kedokteran Universitas Brawijaya. Pembimbing: (1) Dr. dr. Umi Kalsum, M.Kes (2) dr. Laksmi Sasiarini, Sp. PD-KEMD.

Ulkus peptikum merupakan gangguan integritas mukosa lambung atau duodenum akibat inflamasi aktif dan merupakan penyebab kematian penyakit tidak menular ke-8 tahun 2007 di Indonesia. Cocor bebek mengandung flavonoid, saponin, dan tannin yang dapat menghambat sintesis PGE2, COX-2 dan migrasi leukosit ke area inflamasi. Tujuan dari penelitian ini untuk membuktikan bahwa ekstrak etanol daun cocor bebek dapat memperbaiki gambaran histopatologi epitel mukosa lambung tikus yang diinduksi indometasin. Penelitian ini merupakan studi eksperimental menggunakan *post test only control group design* yang dilakukan terhadap hewan coba tikus wistar jantan. Sampel dibagi dalam 5 kelompok, yaitu kontrol negatif, kontrol positif yang diinduksi indometasin 30mg/kgBB, dan 3 kelompok perlakuan yang diinduksi indometasin 30 mg/kgBB dan mendapat ekstrak etanol daun cocor bebek masing-masing sebesar 100mg/kgBB, 200mg/kgBB, dan 300mg/kgBB. Variabel yang diukur adalah gambaran histopatologi epitel mukosa lambung menggunakan skor integritas epitel Barthel Manja. Hasil penelitian menunjukkan perbedaan gambaran histopatologi epitel mukosa lambung yang signifikan setelah diberi ekstrak etanol daun cocor bebek (Kruskal Wallis, $p=0.000$). Uji Mann Whitney menunjukkan perbedaan signifikan antara kontrol negatif dan kontrol positif, serta tidak ada perbedaan signifikan antara kontrol negatif dengan kelompok perlakuan dosis 100mg/kgBB dan 200mg/kgBB ($p<0.05$), namun terdapat perbedaan yang signifikan dengan kelompok perlakuan dosis 300mg/kgBB. Uji korelasi Spearman menunjukkan nilai koefisien korelasi 0.719, berarti terdapat hubungan kuat dan berbanding lurus yang menunjukkan peningkatan dosis ekstrak etanol daun cocor bebek sebanding dengan peningkatan skor integritas epitel. Dapat disimpulkan bahwa ekstrak etanol daun cocor bebek dengan dosis 100mg/kgBB dan 200mg/kgBB dapat memperbaiki gambaran histopatologi epitel mukosa lambung tikus yang diinduksi indometasin, namun penambahan dosis hingga 300mg/kgBB akan menyebabkan peningkatan skor integritas epitel Barthel Manja.

Kata kunci: ulkus peptikum, epitel lambung, tikus, daun cocor bebek, Barthel Manja

ABSTRACT

Tanjung, Alfred. 2018. *The Effect of Ethanol Extract of Bryophyllum pinnatum Leaves on Gastric Mucosa Epithelial Histopathology of Rats Induced by Indomethacin***.** Final Assignment, Medical Program, Faculty of Medicine, Brawijaya University. Supervisors: (1) Dr. dr. Umi Kalsum, M.Kes (2) dr. Laksmi Sasiarini, Sp. PD-KEMD.

Peptic ulcer is disruption of gastric or duodenal mucosal integrity due to active inflammation and is the 8th ranked non-communicable disease responsible as the leading cause of death in 2007 in Indonesia. *Bryophyllum pinnatum* contains flavonoids, saponins and tannins which can inhibit the synthesis of PGE2, COX-2 and leukocyte migration to the inflammation area. This study tried to prove that ethanol extract of *Bryophyllum pinnatum* leaves can improve histopathological features of indomethacin-induced gastric mucosal epithelium lesion on rats. This research is an experimental study using post test only control group design conducted on experimental animals male wistar rats. The samples, which consist of 25 rats, were divided into 5 groups, namely the negative control group, the positive control group with 30mg/kgBW indomethacin administration, and 3 experimental groups which received 30mg/kgBW indomethacin administration and ethanol extract of *Bryophyllum pinnatum* leaves at 100 mg/kgBW, 200 mg/kgBW, and 300 mg/kgBW. The parameter measured was histopathological features of gastric mucosal epithelium using Barthel Manja epithelial integrity scores. The results showed a significant difference in histopathological features of gastric mucosa epithelium after the administration of *Bryophyllum pinnatum* leaves extract (Kruskal Wallis, p=0.000). Mann Whitney test showed a significant difference between the negative and the positive control group, and there was no significant difference between negative control and experimental group at 100mg/kgBW and 200mg/kgBW ($p < 0.05$), but there was a significant difference with the experimental group dose 300mg/kgBW. The Spearman correlation test showed a correlation coefficient of 0.719, meaning that there was a strong and directly proportional correlation that showed increasing dose of ethanol extract of *Bryophyllum pinnatum* leaves will be in line with increasing epithelial integrity scores. It can be concluded that the ethanol extract of *Bryophyllum pinnatum* leaves with a dose of 100 mg/kgBW and 200mg/kgBW can improve the histopathological features of indometachin-induced gastric mucosal epithelium lesion, but adding the doses up to 300mg/kgBW will increase the Barthel Manja epithelial integrity scores.

Keywords: peptic ulcer, gaster epithelial, rats, *Bryophyllum pinnatum* leaves, Barthel Manja

DAFTAR ISI

Halaman

Halaman Judul i

Halaman Pengesahan ii

Pernyataan Keaslian Tulisan iii

Kata Pengantar iv

Abstrak vii

Abstract viii

Daftar Isi ix

Daftar Tabel xiv

Daftar Gambar xv

Daftar Singkatan xvi

BAB 1. PENDAHULUAN

1.1 Latar Belakang 1

1.2 Rumusan Masalah 4

1.3 Tujuan Penelitian 4

1.3.1 Tujuan Umum 4

1.3.2 Tujuan Khusus 4

1.4 Manfaat Penelitian 4

1.4.1 Manfaat Akademik 4

1.4.2 Manfaat Praktis 4

BAB 2. TINJAUAN PUSTAKA

2.1 Anatomi dan Fisiologi Lambung 5
2.2 Inflamasi 7
2.2.1 Inflamasi Akut 8
2.2.2 Inflamasi Kronik 8
2.3 Mediator Inflamasi 9
2.4 *Cyclooxygenase* (COX) 10
2.5 Obat Anti Inflamasi Non-Steroid (OAINS) 12
2.6 Gastritis 15
2.7 Ulkus Peptikum 17
2.7.1 Ulkus Gaster 17
2.7.2 Tatalaksana Ulkus Peptikum 18
2.7.3 Pembuatan Model Ulkus Gaster 19
2.8 Cocor Bebek (*Bryophyllum pinnatum*) 20
2.8.1 Flavonoid 23
2.8.2 Saponin 23
2.8.3 Tannin 24
2.9 Parameter Penilalian Keparahan Epitel Mukosa Lambung 24

BAB 3. KERANGKA KONSEP DAN HIPOTESIS PENELITIAN

3.1 Kerangka Konsep 26
3.2 Penjelasan Kerangka Konsep 27
3.3 Hipotesis Penelitian 28

BAB 4. METODE PENELITIAN

4.1 Rancangan Penelitian 29

4.2 Populasi dan Sampel 29

4.2.1 Populasi Penelitian 29

4.2.2 Sampel Penelitian 29

4.2.3 Kriteria Sampel 30

4.2.3.1 Kriteria Inklusi 30

4.2.3.2 Kriteria Eksklusi 31

4.3 Variabel Penelitian 31

4.3.1 Variabel Bebas 31

4.3.2 Variabel Terikat 31

4.4 Tempat dan Waktu Penelitain 31

4.4.1 Tempat Penelitian 31

4.4.2 Waktu Penelitian 31

4.5 Alat dan Bahan Penelitian 31

4.5.1 Bahan Penelitian 31

4.5.1.1 Bahan Untuk Pemeliharaan Hewan Coba 31

4.5.1.2 Bahan untuk Pembuatan Ekstrak Etanol Daun *Bryophyllum pinnatum* 32

4.5.1.3 Bahan Untuk Perlakuan Hewan Coba 32

4.5.1.4 Bahan Untuk Pengambilan Organ 32

4.5.1.5 Bahan Untuk Pembuatan Preparat 32

4.5.2 Alat Penelitian 33

4.5.2.1 Alat Untuk Pemeliharaan Hewan Coba 33

4.5.2.2 Alat Untuk Penimbangan Berat Badan Hewan Coba 33
4.5.2.3 Alat Untuk Pembuatan Ekstrak Etanol Daun *Bryophyllum pinnatum* 33
4.5.2.4 Alat Untuk Pemberian Indometasin dan *Patchouli Alcohol* 33
4.5.2.5 Alat Untuk Pengambilan Organ Hewan Coba 34
4.5.2.6 Alat Untuk Pembuatan Preparat 34
4.5.2.7 Alat Penilaian Gambaran Histopatologi Mukosa Lambung Tikus 34
4.6 Definisi Operasional 35
4.7 Prosedur Penelitian 36
4.7.1 Pembuatan Ekstrak Etanol Daun Cocor Bebek 36
4.7.1.1 Proses Pengeringan 36
4.7.1.2 Proses Ekstraksi 36
4.7.1.3 Proses Evaporasi 37
4.7.2 Persiapan Hewan Coba 37
4.7.3 Tikus yang Diinduksi Indometasin dan Pemberian Ekstrak 38
4.7.4 Pengambilan Organ Hewan Coba dan Pembuatan Preparat Histologis 38
4.7.5 Pewarnaan Preparat Histopatologis 39
4.7.6 Pengamatan Preparat Histologis 40
4.7.7 Bagan Alur Penelitian 41
4.7.8 Metode Pengumpulan Data 41

4.8 Analisis Data 42

BAB 5. HASIL PENELITIAN DAN ANALISA DATA

5.1 Hasil Pengamatan Gambaran Histopatologis Epitel Mukosa Lambung 43

5.2 Analisis Data 48

5.2.1 Uji Kruskal Wallis 48

5.2.2 Uji Mann Whitney 48

5.2.3 Uji Korelasi Spearman 49

BAB 6. PEMBAHASAN 50

BAB 7. PENUTUP

7.1 Kesimpulan 54

7.2 Saran 54

DAFTAR PUSTAKA 55

LAMPIRAN 1 59

LAMPIRAN 2 64

LAMPIRAN 3 65

LAMPIRAN 4 67

LAMPIRAN 5 69

LAMPIRAN 6 74

LAMPIRAN 7 75

DAFTAR TABEL

Halaman

Tabel 4.1	Skoring Integritas Epitel Mukosa berdasarkan Modifikasi Skoring Barthel Manja	36
Tabel 5.1	Skor Integritas Epitel Mukosa berdasarkan Modifikasi Skoring Barthel Manja	43
Tabel 5.2	Skor Gambaran Histopatologis Epitel Mukosa Lambung Tikus	44
Tabel 5.3	Hasil Uji Mann Whitney	46

DAFTAR GAMBAR

Halaman

Gambar 2.1 Anatomi Lambung 6

Gambar 2.2 Tanaman Cocor Bebek 21

Gambar 5.1 Gambaran Histopatologis Epitel Mukosa Lambung Tikus dengan Perbesaran 200x..... 43

DAFTAR SINGKATAN

COX : Cyclooxygenase

COX-1 : Cyclooxygenase-1

COX-2 : Cyclooxygenase-2

OAINS : Obat Antiinflamasi Non Steroid

PGE_2 : Prostaglandin E_2

NO: Nitrit Oksida

NF-kB: Nuclear Factor-kB

TNF: Tumor Necrosis Factor

IL-1: Interleukin-1

K - : Kontrol negatif

K + : Kontrol positif

P1 : Perlakuan 1

P2 : Perlakuan 2

P3 : Perlakuan 3

BAB I
PENDAHULUAN

1.1 Latar Belakang

Ulkus peptikum adalah gangguan integritas pada mukosa lambung atau duodenum akibat inflamasi aktif yang diperparah dengan penetrasi asam dan pepsin pada pelindung mukosa yang dapat menyebabkan mukosa berlubang (Longo *et al*., 2010; Floch *et al*., 2010). Mayoritas ulkus peptikum (95%) disebabkan oleh infeksi bakteri *Helicobacter pylori* atau OAINS (Obat Anti Inflamasi Non Steroid). OAINS sendiri berperan dalam 15-30% angka kejadian ulkus gaster (Sitaraman & Friedman, 2012). Penggunaan OAINS di dunia untuk menghilangkan rasa sakit dan gangguan neurologis membuat obat ini menjadi penyebab pertama atau kedua tersering dari ulkus peptikum, tergantung pada tingkat pemakaiannya (Floch *et al*., 2010). Berdasarkan data dari Pusat Gastro–Hepatologi Surabaya/Divisi Gastroentero–Hepatologi, Departemen/SMF, Ilmu Penyakit Dalam FK Universitas Airlangga–RSU Dr. Soetomo Surabaya, pada tahun 2004–2008 didapatkan dari hasil pemeriksaan endoskopi pada 7754 penderita, 278 penderita menderita ulkus di saluran cerna yang terdiri dari 169 (61%) ulkus gaster, 70 (25%) ulkus duodenum dan sisanya 39 (14%) kombinasi (Mediansyah *et al*., 2017). Badan Penelitian dan Pengembangan Kesehatan (BPPK) Depkes (2008) menyatakan bahwa pada tahun 2005-2008 ulkus peptikum merupakan penyebab kematian urutan ke-10 pada kelompok umur 45-54 tahun

pada laki-laki (2,7%) di Indonesia juga merupakan penyebab kematian karena penyakit tidak menular urutan ke-8 pada tahun 2007 di Indonesia.

Penggunaan OAINS dapat menyebabkan terjadinya ulkus peptikum, seperti pemakaian OAINS pada kasus osteoarthritis dan rheumatoid artritis. Salah satu OAINS yang sering digunakan adalah indometasin. Indometasin bekerja dengan cara menghambat siklooksigenase-1 (COX-1) dan siklooksigenase-2 (COX-2), namun lebih efektif dalam menghambat COX-1. Penghambatan COX-1 menyebabkan kerusakan mukosa lambung yang disertai pelepasan mediator-mediator kimia (mediator inflamasi), salah satunya adalah prostaglandin (Indraswari, *et al*., 2004). Lambung dan epitel duodenum dilindungi oleh sebuah lapisan mukosa, yang biasanya dilapisi oleh lapisan kaya bikarbonat. Mukus dan bikarbonat ini disekeresikan oleh sel epitel lambung juga oleh kelenjar *Brunner duodenal*. Ketika asam dan pepsin memecah lapisan mukosa, sel akan terluka. Jika kerusakan atau luka ini terus menerus terjadi, maka ulkus akan mungkin terjadi. Asam dan pepsin akan menginvasi sistem pertahanan dan proses regenerasi sehingga akan memecah mukosa. (Floch *et al.*, 2010). Untuk menghadapi masalah ini, obat-obatan dari tanaman atau yang bisa disebut obat herbal bisa menjadi alternatif mengobati ulkus peptikum. Salah satunya dengan menggunakan ekstrak etanol dari daun cocor bebek (*Bryophyllum pinatum*) yang berpotensi sebagai anti inflamasi sehingga dapat mengatasi ulkus peptikum.

Cocor bebek atau *Bryophyllum pinnatum* adalah tanaman kasar yang memiliki tinggi 3-5 kaki atau sekitar 1 meter, memiliki daun yang gimbal dengan 3-5 lembaran daun berwarna hijau tua yang hangat dan berdaging. Memiliki daun yang secara khas bergigi dan bila dipotong akan berwarna merah di dalamnya. Bunganya terlihat seperti bel pendulum. Tanaman ini terdistribusi di seluruh dunia

namun tumbuh terutama di kawasan hutan tropis (Afzal *et al.,* 2012). Tanaman ini tumbuh di daerah yang panas dan lembab, di sekitar tempat tinggal, di sepanjang sisi jalan, dan di lahan dan peternakan yang terlantar (Kaur *et al.*, 2014).

Penelitian lain yang telah dilakukan menunjukkan bahwa ekstrak dari daun cocor bebek mengandung flavonoid, saponin, tannin, alkaloid, *phenols*, karotenoid, glikosida, sitosterol, *anthocyanin*, asam malik, *quinine*, *tocopherol*, *lectin*, *coumarin*, dan bufadienolida. Dalam bidang medis dari penelitan yang sudah ada menunjukkan ekstrak cocor bebek dapat dimanfaatkan sebagai anti-inflamasi, anti-ulkus, penyembuhan luka, anti-mikroba, anti-konvulsan, analgesik, anti-diabetes, anti hipertensi, anti-kanker, anti-leishmania, dan immunomodulator (Kaur *et al.,* 2014).

Penelitian yang sudah ada menyebutkan bahwa kandungan flavonoid menghambat sintesis dan aktifitas dari mediator pro inflamasi seperti eicosanoid, sitokin, molekul adhesi dan protein C-Reaktif (Serafini *et al*., 2010). Kandungan tannin pada cocor bebek memiliki sifat astringent yang mempercepat penyembuhan luka dan peradangan selaput mukosa. Kandungan saponin memiliki efek presipitasi dan menggumpalkan sel darah merah yang bisa mengobati inflamasi (Kaur *et al*., 2014).

Penelitian dari Pal dan Chaudhuri (1991) menunjukkan bahwa ekstrak daun cocor bebek yang dilarutkan dalam metanol dapat menghambat perkembangan ulkus akut akibat induksi indometasin, asam asetat, aspirin, dan etanol pada hewan coba tikus.

Berdasarkan latar belakang di atas, maka peneliti tertarik untuk meneliti tentang efek ekstrak etanol daun cocor bebek terhadap gambaran histopatologi epitel mukosa lambung tikus model ulkus peptikum yang diinduksi indometasin.

1.2 Rumusan Masalah

Apakah pemberian ekstrak etanol daun cocor bebek dapat memperbaiki gambaran histopatologi epitel mukosa lambung tikus yang diinduksi indometasin?

1.3 Tujuan Penelitian

1.3.1 Tujuan Umum

Mengetahui efek pemberian ekstrak etanol daun cocor bebek terhadap gambaran histopatologi epitel mukosa lambung tikus yang diinduksi indometasin.

1.3.2 Tujuan Khusus

Mengetahui efek berbagai dosis ekstrak etanol daun cocor bebek terhadap kerusakan epitel mukosa lambung tikus yang diinduksi indometasin.

1.4 Manfaat Penelitian

1.4.1 Manfaat Akademik

Dapat menambah ilmu pengetahuan mengenai efek pemberian ekstrak etanol daun cocor bebek sebagai anti inflamasi.

1.4.2 Manfaat Praktis

Memberikan informasi tentang potensi pemberian ekstrak etanol daun cocor bebek sebagai alternatif anti inflamasi.

BAB II
TINJAUAN PUSTAKA

2.1 Anatomi dan Fisiologi Lambung

Lambung adalah bagian yang paling terdilatasi dari sistem pencernaan dan memiliki bentuk seperti huruf J. Lokasinya diantara esofagus abdominal dan usus halus, lambung terdapat di region epigastrik, umbilikal dan hipokondrium kiri dari abdomen. Lambung dibagi menjadi empat region. Yang pertama adalah kardia, yang mengelilingi bagian esofagus ke lambung. Regio yang kedua adalah fundus dari lambung, dimana berada di atas cardial orifice. Regio ketiga adalah badan dari lambung, yang merupakan region terbesar. Regio terakhir adalah bagian pyloric, yang merupakan ujung lambung dan dibagi menjadi pyloric antrum, pyloric canal, dan pilorus (Drake *et al.*, 2015).

Secara histologi, permukaan dari mukosa lambung adalah sel epitel kolumnar selapis yang bernama sel mukosa permukaan. Mukosa mengandung lamina propria dan *muscularis mucosae*. Sel epitel memanjang ke bawah ke laminan propria yang akan membentuk kelenjar gastrik dan hasilnya dikeluarkan lewat *gastric pits*. Kelenjar ini memiliki tiga jenis sel kelenjar eksokrin yang sekresi hasilnya ke lumen lambung, yakni sel mukosa leher, sel chief, dan sel parietal. Permukaan sel mukosa dan sel mukosa leher sekresi mukosa. Sel parietal produksi faktor intrinsik yang dibutuhkan untuk absorbs vitamin B12 dan asam hidroklorik. Sel chief sekresi pepsinogen dan

lipase gaster. Sekresi dari sel mukosa leher, sel parietal dan sel chief membentuk asam lambung yang totalnya 2000-3000 mL per hari (Tortora *et al*., 2012).

Lambung sendiri memiliki beberapa fungsi antara lain mencampur saliva, makanan dan asam lambung menjadi *chime*. Kemudian sebagai reservoir makanan sebelum dilepas ke usus halus. Lambung juga mensekresi asam lambung yang mengandung HCl (membunuh bakteri dan denaturasi protein), pepsin (memulai pencernaan protein), factor intrinsic (bantu penyerapan vitamin B12), dan lipase gaster yang bantu cerna trigliserida. Lambung juga melepas gastrin ke dalam darah. (Tortora *et al.*, 2012).

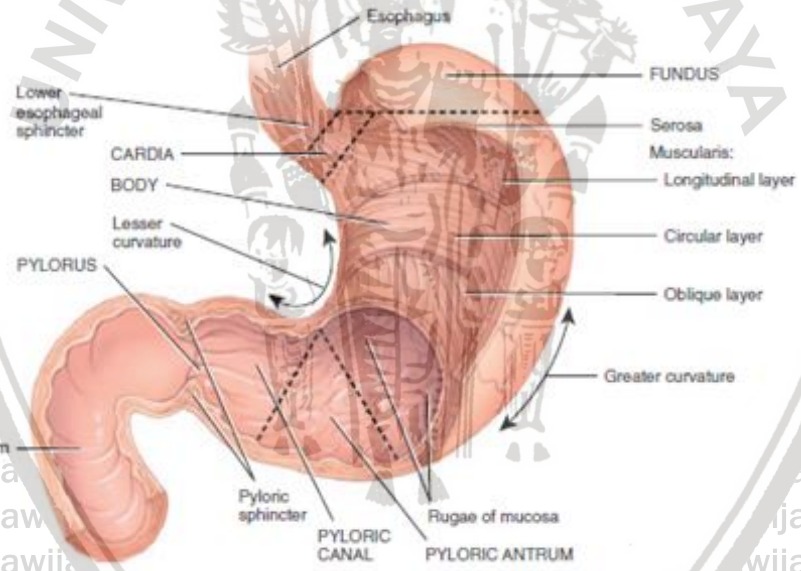

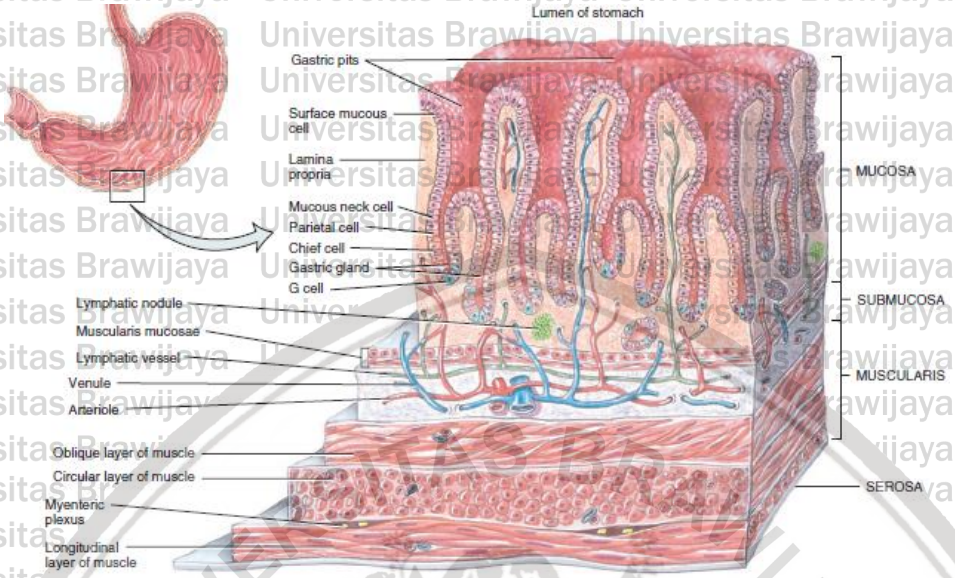

Gambar 2.1 Anatomi Lambung (Tortora *et al*., 2012).

2.2 Inflamasi

Inflamasi adalah reaksi fisiologis protektif terhadap agen penyebab trauma (mikroba, trauma fisik, trauma karena bahan kimia, dan lainnya), meliputi respon vaskular, migrasi dan aktifasi leukosit, dan reaksi sistemik (Norahmawati *et al*., 2015).

Inflamasi memiliki efek baik dan efek buruk terhadap tubuh. Dilihat dari efek baiknya, inflamasi bermanfaat untuk menghancurkan organisme yang masuk ke dalam tubuh, melokalisir agen penyebab trauma seperti mikroba agar tidak terjadi penyebaran infeksi, dan memulai terjadinya proses penyembuhan dan perbaikan jaringan rusak. Efek merugikannya antara lain, pembentukan jaringan fibrosis, penurunan fungsi organ, dan respon inflamasi yang muncul akibat reaksi hipersensitifitas dapat mengancam nyawa. (Norahmawati *et al*., 2015).

2.2.1 Inflamasi Akut

Inflamasi akut adalah respon cepat terhadap agen yang berpotensi menimbulkan jejas, berfungsi mengantarkan mediator-mediator pertahanan tubuh (leukosit dan protein plasma) ke tempat dimana terdapat jejas. Inflamasi akut umumnya berdurasi singkat dan *onset* cepat. Hasil dari inflamasi akut ini dapat berupa resolusi, supurasi seperti abses, penyembuhan, atau memburuk sehingga berubah menjadi inflamasi kronik. (Norahmawati *et al*., 2015).

Dalam inflamasi akut ini, terjadi respon vaskuler dan respon seluler. Respon vaskuler menyebabkan terjadinya hiperemia dan panas karena vasodilatasi dan terjadi edema, nyeri, dan gangguan fungsi karena perpindahan cairan kaya protein intravaskular ke ekstravaskular. Cairan ini kaya akan protein plasma diantaranya immunoglobulin, komplemen, dan fibrinogen dan berfungsi memindahkan sel dan komponen plasma yang berperan dalam proses inflamasi dan mengurangi racun. Dilanjutkan dengan respon seluler, dimana terjadi perpindahan/ migrasi leukosit PMN yang didominasi neutrofil dan sel-sel fagosit ke area jejas melalui proses marginasi, *rolling*, adhesi/pavementing, transmigrasi/emigrasi, dan kemotaksis (Porth, 2011; Norahmawati *et al*., 2015).

2.2.2 Inflamasi Kronik

Inflamasi Kronik adalah inflamasi yang memiliki durasi lebih lama (minggu hingga bulan) di mana inflamasi aktif, kerusakan jaringan, dan upaya perbaikan berjalan bersamaan. Secara histologi memiliki karakteristik upaya perbaikan dengan penggantian jaringan ikat dari jaringan yang mengalami kerusakan dan terbentuknya

jaringan granulasi yang mengandung adanya sel-sel mononuklear (sel radang limfosit, makrofag, dan sel plasma), angiogenesis, proliferasi dari fibroblast (fibrosis), dan didapatkan nekrosis jaringan. Penyebabnya dari inflamasi kronis antara lain merupakan kelanjutan dari inflamasi akut dan inflamasi kronis primer (Norahmawati *et al.*, 2015).

2.3 Mediator Inflamasi

Mediator inflamasi adalah substansi molekul yang langsung berperan pada sel dalam hal inflamasi dan proses lainnya. Mediator ini ada yang bersifat eksogen maupun endogen. Mediator inflamasi eksogen termasuk toksin yang dihasilkan bakteri atau saat bakteri sudah hancur, seperti lipopolisakarida (LPS) dan bahan iritan kimia. (DeLong & Burkhart, 2013).

Mediator inflamasi endogen adalah mediator yang diproduksi di dalam tubuh melalui proses kompleks. Mediator endogen dapat dibagi menjadi 3 kategori, yakni *preformed*, sintesis, dan derivat plasma (DeLong & Burkhart, 2013).

Pada kelompok *preformed* terdapat histamin dan serotonin. Histamin memiliki efek vasodilatasi dan meningkatkan permeabilitas vaskular. Serotonin dilepas dari platelet sebagai respon *pada platelet-activating factor* (PAF) dan memiliki efek meningkatkan permeabilitas vaskular (DeLong & Burkhart, 2013).

Di kelompok sintesis terdapat *platelet-activating factor* (PAF), prostaglandin, leukotrien, dan sitokin. PAF menyebabkan agregasi platelet dan melepas serotonin dari platelet. Prostaglandin menyebabkan vasodilatasi, peningkatan permeabilitas vaskular, meningkatkan sensitifitas rasa nyeri, bronkokonstriksi, konstriksi otot polos,

dan berperan dalam peningkatan suhu tubuh. Leukotrien disintesis oleh semua jenis leukosit dan sel mast dan meningkatkan permeabilitas vaskular juga bertindak sebagai agen kemotaksis. Sitokin diproduksi oleh makrofag dan beberapa jenis limfosit, contoh sitokin yang aktif dalam inflamasi adalah *chemokines* yang merupakan agen kemotaksis, dan *tumor necrosis factor* (TNF) serta interleukin-1 (IL-1) yang keduanya dapat meningkatkan perlekatan leukosit, sintesis prostaglandin dan produksi fibroblas (DeLong & Burkhart, 2013).

Mediator derivat plasma yang terlibat dalam inflamasi adalah sistem komplemen, sistem klot, dan kinin. Sistem komplemen berfungsi opsonisasi sel-sel mikroba agar lebih mudah difagosit dan berkontribusi dalam berbagai proses inflamasi, termasuk efek pada vaskular, aktivasi leukosit, kemotaksis, dan peningkatan fagositosis bakteri. Sistem klot menyebabkan efek pembekuan darah dan proses perbaikan. Sistem kinin menghasilkan bradikinin yang menyebabkan vasodilatasi, meningkatkan permeabilitas vaskular, dan adanya rasa nyeri (DeLong & Burkhart, 2013).

2.4 *Cyclooxgenase* (COX)

Enzim siklooksigenase (COX) adalah enzim yang berfungsi mengkatalis konversi asam arakhidonat menjadi komponen prostaglandin dan tromboksan yang aktif. Enzim ini sendiri terdapat dalam 2 isoform yang disebut COX-1 dan COX-2. Kedua isoform ini dikode oleh gen yang berbeda dan ekspresinya bersifat unik. Secara garis besar, COX-1 penting dalam pemeliharaan berbagai fungsi dalam kondisi normal di berbagai jaringan, terutama ginjal saluran cerna dan trombosit. Di mukosa

lambung, aktivasi COX-1 menghasilkan prostasiklin yang bersifat sitoprotektif. COX-2 diinduksi berbagai stimulus inflamasi, termasuk sitokin, endotoksin, dan faktor pertumbuhan (*growth factor*). COX-2 sendiri merupakan respon terhadap mediator biologis tersebut dan inflamasi. COX-2 banyak diproduksi pada jaringan yang terluka sebagai mediator inflamasi dan sensitisasi reseptor terhadap stimulasi nyeri. COX-2 juga memiliki fungsi fisiologis di ginjal (membantu fungsi ginjal), jaringan vaskular (vasodilator), usus besar (yang bisa berkontribusi pada kanker usus), otak (mediator demam dan membantu persepsi rasa nyeri) dan pada proses perbaikan jaringan. (Lehne, 2010; Wilmana, 2012).

Dari fungsi-fungsinya, COX-1 kebanyakan menjadi mediator untuk proses-proses yang menguntungkan, sedangkan COX-2 kebanyakan menjadi mediator untuk proses-proses yang merugikan. Sebagai contoh, di dalam lambung, COX-1 memicu sintesis Prostaglandin (PG) E2 dan PGI2 (prostasiklin), yang berfungsi melindungi mukosa lambung, dengan 3 cara yakni mengurangi sekresi asam lambung, meningkatkan sekresi bikarbonat dan sitoprotektif mukosa, dan menjaga aliran darah submukosa. COX-1 juga berperan pada agregasi platelet dengan produksi tromboksan A2 (TXA2), juga berperan pada ginjal untuk menjaga fungsi ginjal. Sehingga penghambatan COX-1 akan berbahaya karena dapat menyebabkan erosi dan ulkus pada lambung, tendensi pendarahan, dan gangguan ginjal. Sedangkan inhibisi COX-2 lebih banyak berdampak pada efek menguntungkan seperti supresi inflamasi, mengurangi demam, meringankan nyeri, dan melindungi terhadap kanker *colorectal* (Lehne, 2010).

Asam arakhidonat yang diproduksi oleh fosfolipase pada membran sel fosfolipid merupakan substrat yang digunakan untuk sintesis prostaglandin (PG) oleh COX. Sintesis PG itu dilakukan dengan cara de-oksigenase yang meng-oksigenase asam arakidonat menjadi PGG2. Kemudian, terjadi aktivitasi peroksidase yang mengatalisir reduksi PGG2 menjadi PGH2. PGH2 merupakan prekursor dari PGD2, PGE2, PGF2α, PGI2, dan tromboksan A2 (TXA2). Prostaglandin adalah mediator yang penting untuk inflamasi, seperti dalam perlindungan mukosa lambung dan menjaga homeostasis renal (Gorski *et al.*, 2001).

2.5 Obat Anti Inflamasi Non Steroid (OAINS)

Obat Anti Inflamasi Non Steroid (OAINS) merupakan obat yang memiliki efek mengahambat prostaglandin sehingga dapat digunakan untuk mengatasi inflamasi. Selain itu OAINS juga memiliki efek analgesik dan anti piretik. Namun saat OAINS digunakan untuk mengatasi nyeri akan memerlukan dosis yang lebih tinggi (Lestari, 2016). Golongan obat ini bekerja dengan menghambat enzim siklooksigenase sehingga konversi asam arakhidonat menjadi PGG2 terganggu. Setiap obat mengahambat siklooksigenase dengan kekuatan dan selektivitas yang berbeda-beda. Karena efek kerjanya ini, kebanyakan OAINS, terutama yang baru, lebih dimanfaatkan sebagai anti inflamasi pada pengobatan kelainan musculoskeletal seperti artritis reumatoid dan spondilitis ankilosa (Wilmana, 2012). OAINS terbagi ke dalam tujuh kelompok yaitu salisilat, derivat asam para-klorobenzoat, derivat pirazolon, derivat asam propionat, fenamat, oksikam dan asam fenilasetat (Lestari, 2016).

Asam asetil salisilat atau yang lebih dikenal dengan nama aspirin merupakan salah satu OAINS yang termasuk dalam kelompok salisilat. Aspirin sering digunakan sebagai analgesik, antipiretik dan anti-inflamasi (Wilmana, 2012). Aspirin bekerja menghambat platelet COX secara ireversibel. Aspirin sering digunakan karena dapat mengurangi resiko penyakit kardiovaskular seperti *transient ischemic attacks, unstable angina*, trombosis arteri koroner, dan trombosis setelah *coronary artetry bypass grafting*. Namun penggunaan jangka panjang dari aspirin ini dapat memiliki resiko terena kanker usus karena efek inhibisi COX yang dimilikinya. (Furst *et al*., 2012). Penggunaan aspirin dalam dosis besar dan jangka panjang dapat memicu terjadinya perdarahan lambung dan iritasi saluran cerna (Wilmana, 2012).

Contoh obat dari kelompok asam para-klorobenzoat adalah indometasin yang merupakan derivat indol-asam asetat. Indometasin sering digunakan untuk pengobatan artritis reumatoid, osteoarthritis, artritis pirai akut, dan sejenisnya. Indometasin memiliki ekfek anti-inflamasi, antipiretik, dan analgesik yang sebanding dengan aspirin. Obat ini juga menghambat mobilitas leukosit polimorfonuklear. Efek samping pada saluran cerna dapat berupa nyeri abdomen, diare, perdarahan lambung dan pankreatitis (Wilmana, 2012). Obat ini merupakan inhibitor COX non selektif yang poten dan dapat menghambat fosfolipase A dan C, mengurangi migrasi neutrofil dan menurunkan proliferasi Sel T dan Sel B (Furst *et al.*, 2012).

Kelompok obat-obatan derivat pirazolon termasuk dipiron, fenilbutazon, oksifenbutazon, antipirin, dan aminopirin. Semua derivate pirazolon dapat menyebabkan agranulositosis, anemia aplastik dan trombositopenia. Karena efek samping yang fatal dan banyak terjadi ini, penggunaannya sangat dibatasi dan tidak

dianjurkan sebagai anti-inflamasi, kecuali OAINS golongan lainnya tidak efektif (Wilmana, 2012).

Ibuprofen merupakan derivat asam propionat yang diperenalkan pertama kali di banyak Negara. Obat ini bersifat analgesik dengan daya anti-inflamasi yang tidak terlalu kuat. Efek analgesiknya setara dengan aspirin. Efek anti-inlamasnya terlihat pada dosis 1200-2400 mg sehari. Absorpsinya cepat melalui lambung dan kadar maksimum dalam plasma dicapai dalam 1-2 jam. Sembilan puluh persen ibuprofen ini terikat dalam protein plasma. Efek samping pada saluran cerna cenderung lebih ringan dibandingan dengan indometasin dan aspirin (Wilmana, 2012).

Obat dari golongan fenamat yang sering digunakan adalah asam mefenamat. Asam mefenamat digunakan sebagai analgesik, namun efeknya sebagai anti-inflamasi kurang efektif bila dibandingkan dengan aspirin. Seperti ibuprofen, asam mefenamat sangat terikat kuat pada protein plasma sehingga dapat berinterasi denga obat antikoagulan. Efek samping pada salurn cerna yang sering muncul adalah dyspepsia, diare sampai diar berdarah dan iritasi mukosa lambung. Efek samping lainnya dapat berupa karena efek hipersensitifitas nya seperti eritema kulit dan bronkokonstriksi. Obat golongan ini kerap digunakan pada kasus artritis akut dan kronik (Wilmana, 2012).

Piroksikam merupakan salah satu OAINS dengan struktur baru yaikni oksikam yang merupakan derivate asam enolat. Absrobsi dari obat ini berlangsung cepat di lambung dan terikan 99% pada protein plasma sehingga dapat berinteraksi pada obat-obatan antikoagulan. Efek samping yang tersering adalah pada saluran cerna berupa tukak lambung. Efek samping lainnya berupa pusing, tinnitus, nyeri

kepala dan eritema kulit. Indikasi penggunaan obat ini pada penyakit inflamasi seperti artritis reumatoid, osteoarthritis, dan spondilitis ankilosa. Derivat lainnya dari oksikam adalah meloksikam yang tergolong lebih mengahmbat COX-2 dibanding COX-1. Selain itu terdapat juga lornoksikam, sinoksikam, sudoksikam, dan tenoksikam yang memiliki efektivitas dianggap sama dengan piroksikam (Wilmana, 2012).

Diklofenak merupakan salah satu obat dari derivat asam fenilasetat dan merupakan obat yang menghambat COX secara non-selektif. Obat ini sering digunakan untuk terapi pada sendi seperti artritis reumatoid, osteoarthritis, dan spondilitis ankilosa dan memiliki efek pada sendi yang lebih lama dibanding waktu paruhnya. Diklofenak memiliki efek samping seperti mual, gastritis, eritema kulit dan sakit kepala yang sama seperti semua OAINS. Namun, pada pasien dengan tukak lambung perlu berhati-hati karena dapat meneybabkan ulkus lambung. Namun dapat dikombinasikan dengan misoprostol untuk mencgah pendarahan lambung, tapi memiliki efek diare, atau dikombinasikan dengan omeprazole untuk pencegahan pendarahan gaster, namun memiliki efek pada ginjal (Furst *et al*, 2012; Wilmana, 2012).

2.6 Gastritis

Gastritis adalah inflamasi dari mukosa lambung, submukosa, atau otot adri lambung sendiri. Namun secara dasar patologis, inflamasi di dalam mukosa lambung sudah termasuk ke dalam gastritis (Floch, 2010). Etiologi dari gastritis sendiri luas dan heterogen. Berdasarkan waktunya, gastritis dapat dibagi menjadi gastritis akut dan gastritis kronik (Del Valle, 2010). Gastritis sendiri bisa menjadi erosif atau yang disebut

reaktif yang dapat menjadi ulkus peptikum karena agen benda asing seperti aspirin, OAINS, alcohol, dan kafein (Del Valle, 2010).

Gastritis akut sendiri paling sering disebabkan oleh infeksi, dan infeksi akut tersering disebabkan oleh bakteri *Helicobacter pylori*. Dilaporkan bahwa umumnya memiliki sifat yang terjadi mendadak dengan gejala nyeri epigastrik, mual, dan muntah, serta secara histologi terjadi infiltrasi neutrofil disertai edema dan hiperemia. Bila tidak ditangani, maka gambaran ini akan berubah menjadi gastritis kronik. Selain karena infeksi bakteri *H.pylori*, gastritis akus dapat disebabkan oleh hal lain seperti infeksi bakteri lainnya, parasit, virus, *fungal*, *syphilitic* dan *phlegmonous* (Del Valle, 2010).

Gastritis kronik dapat dikenali secara histologi dengan adanya infiltrasi sel inflamasi yang didominasi oleh limfosit dan sel plasma, dengan keterlibatan neutrofil yang sangat sedikit. Secara histologi, gastritis kronik dapat dibagi menjadi gastritis superfisial dan gastritis atrofi. Fase awal dari gastritis kronik adalah gastritis superfisial, dimana pada tahap ini, perubahan yang terjadi hanya terbatas pada laminan propria dari permukaan mukosa dengan edema dan infiltrasi seluler yang membatasi kelenjar gaster yang utuh. Berkurangnya mucus di dalam sel mukosa dan berkurangnya mitosis di dalam sel glandular dapat menjadi temuan tambahan pada fase awal ini. Fase selanjutnya adalah gastritis atrofi, dimana struktur kelenjar akan terlihat rusak atau hilang dan terdapat kekurangan dari infiltral sel inflamasi. Bila dilihat dengan endoskopi, mukosa akan terlihat tipis dan secara visual terlihat jelas pembuluh darah di bawahnya (Del Valle, 2010).

2.7 Ulkus Peptikum

Penyakit ulkus peptikum adalah istilah yang digunakan untuk ulserasi dari mukosa gaster atau duodenal yang diperberat dengan penetrasi asam dan pepsin pada mukosa pembatas. Penyebab tersering dari ulkus ini adalah infeksi bakteri *Helicobacter pylori,* dapat juga disebabkan oleh iatrogenik seperti penggunaan obat anti inflamasi non steroid (OAINS) (Floch, 2010). Sehingga penyakit ini mencakup ulkus gaster dan ulkus duodenal, dimana kedua ulkus ini memiliki banyak kesamaan dalam pathogenesis, diagnosis, dan penanganannya. Ulkus dapat didefinisikan sebagai adanya retak pada permukaan mukosa dengan ukuan >5mm dengan kedalaman sampai ke submukosa (Del Valle, 2010).

Epitel gaster dan duodenum dilindungi oleh selimut mukosa yang umumnya dilapisi oleh lapisan air bikarbonat. Mukus dan bikarbonat dihasilkan oleh sel epitel gaster dan kelenjar duodenal Brunner. Saat asam dan pepsin memecah lapisan ini, terjadi jejas pada sel. Jejas minor dari bahan iritan umumnya dengan cepat pulih kembali. Namun saat jejas menjadi memanjang karena berbagai penyebab yang bergabung, ulserasi akan terjadi. Asam dan pepsin merusak pertahanan dan proses regenerasi untuk memecah mukosa (Floch, 2010).

2.7.1 Ulkus Gaster

Ulkus gaster dibedakan dengan gastritis erosif dari kedalaman lesinya, dimana ulkus gaster berpenetrasi menembus mukosa. Kawah atau pinggiran dari ulkus gaster sering dikelilingi oleh area mukosa yang intak namun mengalami inflamasi, sehingga gastritis merupakan lesi predisposisi yang dapat berkembang menjadi ulkus gaster.

Ulkus gaster kebanyakan terjadi di *curvatura minor* dari lambung (Hammer & McPhee, 2014). Secara mikroskopik, erosi menunujukkan adanya inflamasi yang akut atau mungkun kronik ringan pada mukosa superfisial yang bisa memanjang ke bawah ke otot-otot. *Symptom* yang muncul dapat berupa mual, muntah, dan nyeri abdomen yang ringan, atau bisa juga *asymptomatic* atau bisa juga menyebabkan pendarahan dan hematemesis (Floch, 2010). Pasien dengan keluhan dyspepsia sebanyak <30% mengalami ulkus setelah dilakukan endosopi. Ulkus gaster yang disebabkan OAINS tidak disertai oleh gastritis kronik aktif tapi mungkin memiliki bukti dari gastropati kimia, yang ditandai dengan hyperplasia foveolar, edema dari lamina propria dan regenerasi epitel dalam ketiadaan dari *H.pylori* (Del Valle, 2010).

Ulkus gaster sendiri dapat disebabkan oleh OAINS atau *H.pylori* yang menginduksi kerusakan mukosa lambung. Asam lambung basal dan yang terstimulasi dapat normal atau berkurang dalam pasien ulkus gaster. Saat ulkus gaster terjadi pada keadaan asam lambung rendah, mungkin terdapat faktor gangguan pertahanan mukosa lambung (Del Valle, 2010).

2.7.2 Tatalaksana Ulkus Peptikum

Golongan antasida sekarang sudah jarang sekali digunakan sebagai terapi utama untuk ulkus peptikum, lebih sering digunakan untuk meredakan gejala simtomatik seperti dispepsia. Anatsida sendiri memiliki efek untuk menetralkan sekresi asam lambung. Golongan ini paling sering menggunakan campuran antara aluminium dan magnesium hidroksida, dimana aluminium dapat menyebabkan konstipasi dan penurunan fosfat dan magnesium hidroksida dapat melancarkan

buang air besar. Penggunaan magnesium sendiri tidak boleh diberikan pada pasien dengan gagal ginjal kronik karena memungkinkan terjadninya hipermagnesia dan aluminium dapat menyebabkan neurotoksisitas kronik pada pasien tersebut. Kalsium bikarbonat dan sodium bikarbonat adalah antasida poten, namun kalsium bikarbonat memiliki efek samping dapat menyebabkan sindroma milkalkali seperti hiperkalsemia dan hiperfosfatemia. Sedangkan sodium bikarbonat dapat menyebabkan alkalosis sistemik (Del Valle, 2010).

Antagonis reseptor H2 bekerja dengan signifikan menghambat sekresi asam lambung basal dan terstimulasi. Obat dari golongan ini seperti cimetidine, ranitidine, famotidine, dan nizatidine yang memiliki potensi yang berbeda merupakan obat yang sering digunakan untuk mengatasi ulkus aktif. Cimetidine memiliki efek yang kurang poten dibandingkan ketiga obat lainnya (Del Valle, 2010).

Obat dari golongan *Proton Pump Inhibitor*, seperti omeprazole, esomeprazole, lansoprazole, rabeprazole, dan pantoprazole juga memiliki efek menekan sekresi asam lambung dengan cara secara kovalen mengikat dan menghambat secara ireversibel H+, K+-ATPase (Del Valle, 2010).

Obat lainnya untuk ulkus peptikum adalah yang bekerja sebagai agen protektif mukosa dari golongan sulcralfate, analog prostaglandin seperti misoprostol, dan *bismuth-containing compounds* seperti bismuth subsalisilat (BSS) (Del Valle, 2010).

2.7.3 Pembuatan Model Ulkus Gaster

Untuk membuat suatu model hewan coba menjadi ulkus gaster dapat dilakukan dengan beberapa cara. Induksi indometasin dengan dosis 30mg/kgBB

dapat menyebabkan ulkus pada gaster tikus galur wistra jantan (Indraswari *et al*., 2004). Induksi etanol 80 % dengan dosis 1 ml/200 gram BB dengan satu kali induksi juga dapat dipakai untuk membuat tikus putih jantan galur *Sprague-Dawley* mengalami ulkus gaster (Saputri *et al*., 2012). Selain itu, Induksi aspirin dengan dosis 250 mg/kg, induksi *serotonin creatinine sulfate* 20 mg/kg secara subkutan, induksi reserpine 8mg/kg intra peritoneal, dan induksi etanol 50% dengan dosis 5ml/kg per oral dapat menyebabkan ulkus pada lambung tikus Charles-Foster seberta 120-150 gram (Pal & Chaudhuri,1991).

2.8 Cocor Bebek (*Bryophyllum pinnatum*)

Tanaman cocor bebek (*Bryophyllum pinnatum*) secara taksonomi dapat diklasifikasi sebagai berikut:

Kingdom : Plantae

Divisi : Spermatophyta

Sub divisi : Angiospermae

Kelas : Dicotyledoneae

Bangsa : Rosales

Suku : Crassulaceae

Marga : Bryophyllum

Jenis : *Bryophyllum pinnatum* (Lam.) Oken

Sinonim : *Kalanchoe pinnata* Lam. Pers.

Bryophyllum pinnatum sendiri di daerah Indonesia memiliki berbagai nama daerah seperti sosor bebek di Jawa Tengah, daun ancar bebek di Madura, buntiris di Sunda,

daun sejuk di melayu, didingin banen di Aceh, mamala di Halmahera, rau kufiri di Ternate, dan kabi-kabi di Tidore (Depkes RI, 2000).



Gambar 2.2 Tanaman Cocor Bebek (Dalimartha, 1999)

Tanaman cocor bebek sendiri merupakah tanaman berbentuk semak, memiliki tinggi 30-100 cm, dan merupakan tanaman semusim. Batangnya berbentuk segi empat, lunak, beruas, tegak dan berwarna hijau. Daunnya tunggal, tebal, berbentuk lonjong, bertangkai pendek, berujung tumpul, tepi bergerigi, pangkal membulat, memiliki panjang 5-20 cm, lebar 2,5-15 cm, dan berwarna hijau. Bunganya berjumlah majemuk, berbentuk malai, menggantung, kelopak slilindris, berlekatan, berwarna merah keunguan, benang sari delapan, putik memiliki panjang ±4 cm, mahkota bentuk corong, dan panjang 3,5-5,5 cm. Buah pada tanaman ini berbentuk kotak dan berwarna ungu bernoda putih. Sedangkan bijinya kecil dan berwarna putih, dan akarnya berjenis tunggang dan berwarna kuning keputihan (Depkes RI, 2000).

Cocor bebek adalah tumbuhan sukulen (mengandung air) yang berasal dari Madagaskar. Tanaman ini melakukan reproduksinya melalui tunas daun (tunas/adventif). Cocor bebek populer digunakan sebagai tanaman hias di rumah tetapi banyak pula yang tumbuh liar di kebun-kebun dan pinggir parit yang memiliki tanah banyak berbatu. Tanaman ini umum di daerah beriklim tropis seperti Negara-negara di Asia, Australia, Selandia Baru, India Barat, Makaronesia, Maskarenes, Galapagos, Melanesia, Polinesia, and Hawaii (Fajriah, 2011).

Penelitian yang sudah ada menyebutkan bahwa ekstrak dari *Bryophyllum pinnatum* mengandung alkaloid, phenols, flavonoid, saponin, tannin, karotenoid, glikosida, sitosterol, anthocyanin, asam malik, quinine, tocopherol, lectin, coumari, dan bufadienolida. Dalam bidang medis ekstrak cocor bebek dapat dimanfaatkan sebagai anti-inflamasi, penyembuhan luka, anti-ulkus, anti-mikroba, anti-konvulsan, analgesik, anti-diabetes, anti hipertensi, anti-kanker, anti-leishmania, dan immunomodulator. (Kaur *et al.,* 2014). Ekstrak daun cocor bebek juga dapat menurunkan sekresi asam lambung basal dan yang diinduksi oleh histamin dengan cara bertindak sebagai antihistamin yang berkompetisi dengan reseptor histamin, dimana histamin sendiri merupakan salah satu implikasi dari patogenesis ulkus gaster (Adensanwo *et al.*, 2007).

2.8.1 Flavonoid

Dari penelitian yang sudah ada menyebutkan bahwa flavonoid memiliki kapasitas untuk menghambat produksi enzim COX-2 sebaik menghambat produksi dari sitokin dan kemokin inflamasi, juga dapat menghambat produksi prostaglandin

E2 dan sitokin pro inflamasi (Ribiero *et al*., 2015). Secara *in vivo* atau dalam model seluler, flavonoid dapat menghambat sintesis dan aktifitas dari mediator pro inflamasi seperti eicosanoid, sitokin, molekul adhesi dan protein C-Reaktif. Pada aktivitas tingkat molekuler, flavonoid dapat menginhibisi transkripsi faktor-faktor inflamasi seperti *nuclear factor-kB* (NF-kB) dan *activating protein-1* (AP-1), serta aktivasi dari *nuclear factor-erythroid 2-related factor 2* (Nrf2) (Serafini *et al*., 2010). Flavonoid juga bekerja menghambat fase penting dalam biosintesis prostaglandin dari asam arakhidonat, yaitu pada lintasan siklooksigenase. Selain itu, zat ini juga menghambat fosfodiesterase, aldoreduktase, monoamine oksidase, protein kinase, DNA polymerase dan lipooksigenase (Fitriyani *et al.*, 2011). Penelitian yang sudah ada juga menunjukkan, zat ini dapat menghambat pelepasan serotonin dan histamin ke tempat terjadinya radang, menghambat produksi nitrit oksida dan menghambat ekspresi iNOS, dan menghambat akumulasi leukosit di daerah inflamasi. Histamin sendiri mengakibatkan pembuluh darah menjadi lebih permeabel terhadap cairan plasma sehingga menimbulkan proses peradangan (Manurung & Sumiwi, 2017).

2.8.2 Saponin

Saponin yang merupakan turunan oleanan yaitu saikosaponin dilaporkan dapat berguna sebagai anti-inflamasi, anti-ulkus, antibiotik, anti-fungi, antivirus, dan hepatoprotektor. Disebutkan juga bahwa zat ini dapat menghambat pembentukan eksudat dan menghambat kenaikan permeabilitas vaskular sehingga dapat menjadi anti inflamasi (Fitriyani *et al.*, 2011). Saponin juga memiliki efek presipitasi dan menggumpalkan sel darah merah yang bisa mengobati inflamasi (Kaur *et al*., 2014).

Saponin menunjukan aktivitas anti inflamasi yang kuat dengan menghambat pembentukan mediator dan sitokin pro inflamasi melalui inhibisi dari *nuclear factor-kB* (NF-kB) (Jang *et al.*, 2013).

2.8.3 Tannin

Tannin diketahui mempunyai aktifitas antiinflamasi, astringen, antidiare, diuretik dan antiseptik (Fitriyani *et al.*, 2011). Penelitian yang sudah ada menyebutkan bahwa kandungan tannin pada cocor bebek memiliki sifat astringent yang mempercepat penyembuhan luka dan inflamasi selaput mukosa (Kaur *et al*., 2014). Tannin juga menjadi antagonis dari efek peningkatan permeabilitas dari beberapa mediator inflamasi dan menginhibisi migrasi leukosit ke area inflamasi (Mota *et* al., 1985).

2.9 Parameter Penilalian Keparahan Epitel Mukosa Lambung

Banyak metode digunakan untuk menilai suatu keparahan epitel mukosa lambung pada pengamatan histopatologis, seperti index eksperimental ulkus (Robert *et al.*, 1979) dan modifikasi Skoring Barthel Manja (Barthel *et al.,* 2003). Banyak penelitian yang menilai skor keparahan mukosa lambung menggunakan modifikasi Skoring Barthel Manja seperti pada penelitian Danardhono *et al.* (2015), Irramah *et al.* (2017), Hidayat *et al.* (2015), dan Al Ayoubi *et al.* (2016). Kelebihan skoring Barthel Manja dibandingkan skoring lainnya adalah mudah dipahami oleh orang lain dan peneliti, mudah dilakukan, dan tidak memerlukan peralatan lain selain mikroskop, serta sudah sering digunakan dalam penelitian lain. Namun kekurangan dari skoring

Barthel Manja ini adalah tidak dapat menilai dan melihat sel-sel lain dengan lebih jelas seperti sel radang maupun perubahan sel pada epitel mukosa dan dapat memiliki nilai subjektivitas saat menilai suatu gambaran histopatologis lambung. Dari kemudahan cara penilaian dan mudah dipahaminya skoring Barthel Manja, juga sudah banyak digunakan oleh penelitian lain, peneliti menggunakan skoring tersebut untuk menilai keparahan epitel mukosa lambung tikus.

BAB III

KERANGKA KONSEP DAN HIPOTESIS PENELITIAN

3.1 Kerangka Konsep

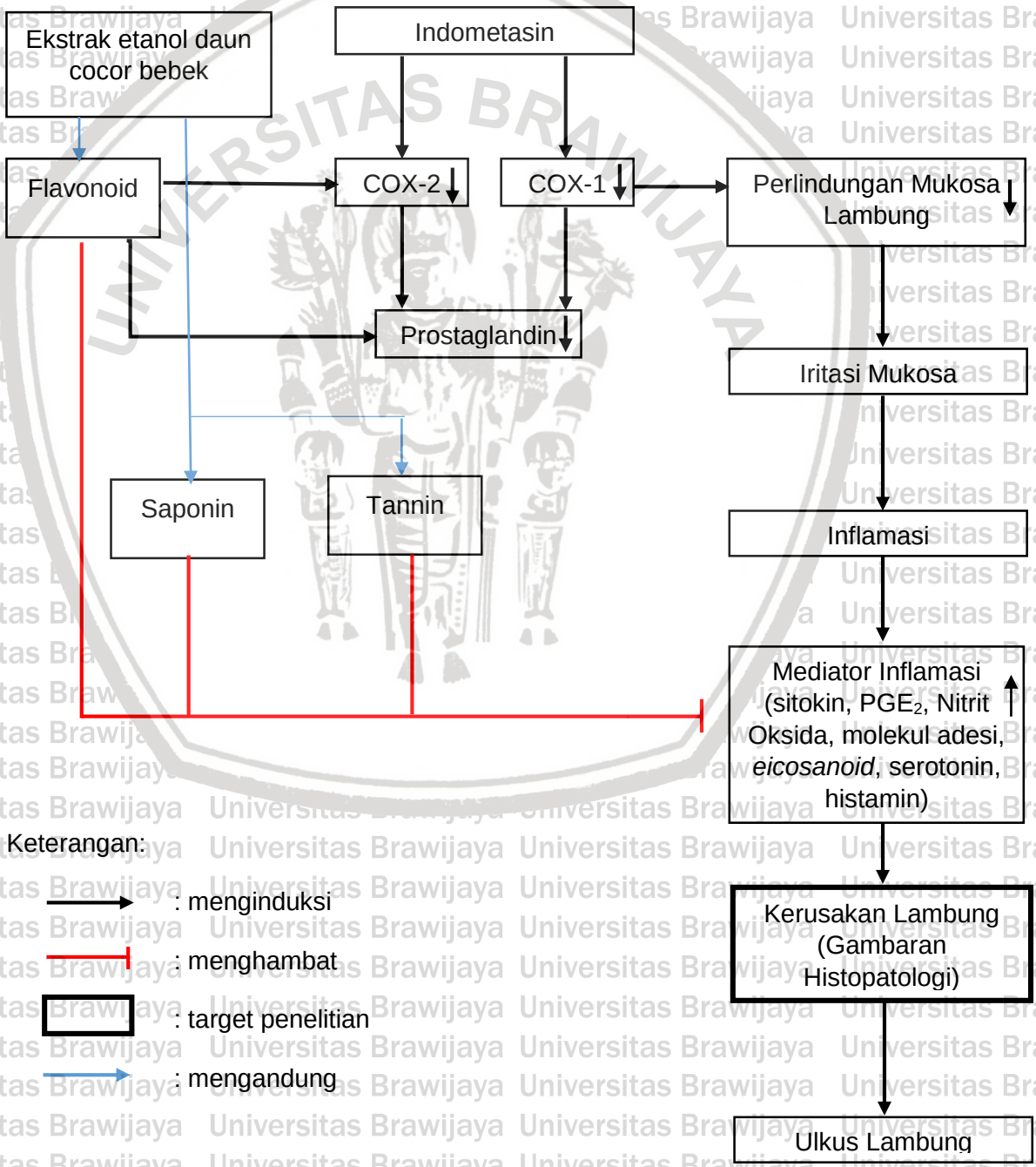

Keterangan:

: menginduksi

: menghambat

: target penelitian

: mengandung

3.2 Penjelasan Kerangka Konsep

Mekanisme indometasin sebagai analgesik dan anti-inflamasi adalah menghambat produksi COX secara non selektif yang poten sehingga prostaglandin yang dihasilkan menurun atau tidak ada dan inflamasi yang menyebabkan nyeri tidak terjadi. COX-1 sendiri memiliki fungsi yang dapat melindungi mukosa lambung. COX-1 yang menurun akibat indometasin, akan mengakibatkan fungsi perlindungan pada mukosa lambung juga ikut menurun sehingga mukosa lambung lebih mudah teriritasi oleh asam lambung. Iritasi mukosa lambung akan memicu produksi berbagai mediator inflamasi seperti sitokin pro inflamasi, PGE2, Nitrit Oksida, molekul adesi, eicosanoid, protein C-reaktif, serotonin, dan histamin yang berperan dalam proses inflamasi. Inflamasi pada akhirnya akan menyebabkan kerusakan mukosa lambung yang disebut dengan ulkus lambung.

Di dalam ekstrak daun *Bryophyllum pinnatum* terdapat kandungan flavonoid, tannin, dan saponin yang diduga dapat berperan sebagai anti inflamasi. Flavonoid memiliki kapasitas untuk menghambat produksi COX-2 yang berperan penting dalam proses inflamasi. Selain itu Flavonoid memiliki kemampuan untuk mengahambat sintesis dari prostaglandin dari lintasan siklooksienase. Flavonoid juga menghambat mediator inflamasi seperti sitokin pro inflamasi, PGE2, Nitrit Oksida, molekul adesi, *eicosanoid*, protein C-reaktif, serotonin, dan histamin sehingga diharapkan proses inflamasi tidak terjadi. Target dari penelitian ini adalah gambaran histopatologi epitel mukosa yang mengalami ulkus akibat induksi indometasin. Saponin dan tannin dapat bekerja menghambat pembentukan berbagai mediator dan sitokin pro inflamasi.

3.3 Hipotesis Penelitian

Ekstrak etanol daun *Bryophyllum pinnatum* dapat memperbaiki gambaran histopatologi epitel mukosa lambung tikus yang dinduksi indometasin.

BAB IV
METODE PENELITIAN

4.1 Rancangan Penelitian

Rancangan untuk penelitian ini adalah *Post Test-Only, Control Group Design*. Tujuan dari penelitian ini adalah untuk mengetahui efek ektstrak etanol daun cocor bebek terhadap gambaran histopatologi epitel mukosa lambung tikus yang diinduksi indometasin.

4.2 Populasi dan Sampel Penelitian

4.2.1 Populasi Penelitian

Populasi dari penelitian ini adalah tikus putih (*Rattus norvegicus*) strain wistar jantan.

4.2.2 Sampel Penelitian

Pada penelitian ini dibutuhkan 5 kelompok perlakuan, maka jumlah binatang coba untuk masing-masing perlakuan dapat dicari berdasarkan rumus Federer (1955) (t-1)(r-1) ≥ 15, dimana t = jumlah pengulangan tiap perlakuan dan r = jumlah perlakuan (r=5). Dari sejumlah sampel ini akan diuji dengan level signifikansi 95%.

$$(t-1)(r-1) \geq 15$$

$$(t-1)(5-1) \geq 15$$

$$4(t-1) \geq 15$$

$$t-1 \geq 15/4$$

$$t-1 \geq 3,75$$

$$t \geq 4,75 \text{ (dibulatkan menjadi 5)}$$

$$t = 5$$

Dari hasil perhitungan di atas, dibutuhkan jumlah sampel sebanyak 5 ekor tikus pada tiap kelompok perlakuan, dengan perincian sebagai berikut.

a. Kontrol Negatif (K-), tidak diberi perlakuan apapun.
b. Kontrol Positif (K+), tikus model ulkus yang diinduksi indometasin 30 mg/kg/BB.
c. Perlakuan 1 (P1), tikus model ulkus dan pemberian ekstrak etanol daun cocor bebek 100 mg/kgBB/hari selama 3 hari.
d. Perlakuan 2 (P2), tikus model ulkus dan pemberian ekstrak etanol daun cocor bebek 200 mg/kgBB/hari selama 3 hari.
e. Perlakuan 3 (P3), tikus model ulkus dan pemberian ekstrak etanol daun cocor bebek 300 mg/kgBB/hari selama 3 hari.

Total tikus yang dibutuhkan adalah 25 ekor tikus dan ditambah 2 ekor tikus cadanngan, sehingga menjadi 27 ekor tikus.

4.2.3 Kriteria Sampel

4.2.3.1 Kriteria Inklusi

a. Tikus berjenis kelamin jantan
b. Umur 2-3 bulan
c. Berat badan 150-200 gram
d. Kondisi sehat, aktif, dan tidak ada kelainan anatomik

4.2.3.2 Kriteria Eksklusi

Tikus yang sakit atau mati selama masa perlakuan

4.3 Variabel Penelitian

4.3.1 Variabel Bebas (Independen)

Variabel bebas dari penelitian ini adalah dosis ekstrak etanol daun cocor bebek.

4.3.2 Variabel Terikat (Dependen)

Variabel terikat dari penelitian ini adalah gambaran histopatologi epitel mukosa lambung tikus.

4.4 Tempat dan Waktu Penelitian

4.4.1 Tempat Penelitian

Penelitian ini dilaksanakan di Laboratorium Farmakologi dan Laboratorium Patologi Anatomi Fakultas Kedokteran Universitas Brawijaya.

4.4.2 Waktu Penelitian

Penelitian dilakukan selama 1 bulan, mulai dari Juli 2018 sampai Agustus 2018.

4.5 Alat dan Bahan Penelitian

4.5.1 Bahan Penelitian

4.5.1.1 Bahan untuk Pemeliharaan Hewan Coba

a. Pakan tipe ABS dicampur dengan tepung terigu dan air

b. Sekam

4.5.1.2 Bahan untuk Pembuatan Ekstrak Etanol Daun Cocor Bebek

a. Daun cocor bebek

b. Etanol 96%

c. Akuades

4.5.1.3 Bahan untuk Perlakuan Hewan Coba

a. Indometasin 30mg/kgBB (Indraswari *et al*., 2004)

b. Akuades untuk melarutkan indometasin

c. Ekstrak etanol daun cocor bebek 100mg/kgBB, 200mg/kgBB, 300mg/kgBB (Pal & Chaudhuri,1991; Sobreira *et al*., 2017)

4.5.1.4 Bahan untuk Pengambilan Organ Hewan Coba

a. Air untuk mencuci lambung

4.5.1.5 Bahan untuk Pembuatan Preparat

a. Lambung tikus

b. Formalin 10%

c. Alkohol 70%, 80%, 90% dan abslout

d. Parafin

e. *Xylol*

f. Alkohol asam 1%

g. Amonia lithium karbonat

h. Eosin

i. Air

j. Cat Hematoksilin-Eosin (*Haris Hematoxilen*)

4.5.2 Alat Penelitian

4.5.2.1 Alat untuk Pemeliharaan Hewan Coba

a. Kandang tikus berupa kotak plastik yang diisi sekam dan ditutup dengan kawat. Ukuran kandang 15cm x 30 cm x 42 cm, masing masing kandang berisi 2 ekor tikus

b. Wadah air minum tikus

c. Spidol untuk memberi identitas pada tikus

4.5.2.2 Alat untuk Penimbangan Berat Badan Hewan Coba

a. Timbangan

4.5.2.3 Alat untuk Pembuatan Ekstrak Etanol Daun Cocor Bebek

a. Evaporator

b. Labu evaporator

c. Timbangan

d. Gelas Erlenmeyer

e. Waterbath

f. Blender

4.5.2.4 Alat untuk Pemberian Indometasin dan Ekstrak Etanol Daun Cocor Bebek

a. Sonde

b. Spuit 1 cc

4.5.2.5 Alat untuk Pengambilan Organ Hewan Coba

a. Handschoen
b. Papan bedah
c. Pinset
d. Pisau bedah (*scalpel*)
e. Gunting
f. Jarum
g. Botol plastik untuk sampel

4.5.2.6 Alat untuk Pembuatan Preparat

a. *Object glass*
b. *Cover glass*
c. *Rotatory microtome*
d. *Automatic tissue tex processor*
e. *Oven*

4.5.2.7 Alat Penilaian Gambaran Histopatologi Mukosa Lambung

a. Mikroskop cahaya
b. Kamera digital
c. Program komputer untuk pengambilan gambar
d. Alat tulis

4.6 Definisi Operasional

a. Daun Cocor Bebek

Daun cocor bebek diperoleh dari Materia Medika, Batu dalam bentuk simplisia. Pembuatan ekstrak etanol daun cocor bebek dilakukan di Laboratorium Farmakologi Fakultas Kedokteran Universitas Brawijaya. Dosis yang digunakan sebesar 100mg/kgBB, 200mg/kgBB, dan 300mg/kgBB (Pal & Chaudhuri, 1991; Sobreira *et al*., 2017). Ekstrak diberikan peroral kepada tikus sebanyak tiga kali menggunakan sonde.

b. Ulkus Gaster

Pembuatan ulkus gaster didapatkan dengan cara menginduksi indometasin secara oral dengan dosis 30 mg/kgBB (Indraswari *et al*., 2004) yang dilarutkan terlebih dahulu dalam akuades

c. Deskuamasi Epitel Mukosa Lambung

Disebut sebagai deskuamasi apabila terjadi kerusakan epitel, terdapat celah sampai sepertiga epitel mukosa lambung (Irramah *et al.,* 2017).

d. Erosi Epitel Mukosa Lambung

Disebut sebagai erosi apabila terdapat terdapat kerusakan sebagian/separuh dari mukosa lambung (Irramah *et al.,* 2017).

e. Ulserasi Epitel Mukosa Lambung

Disebut sebagai ulserasi apabila terdapat kerusakan hampir seluruh atau mencapai seluruh tebal mukosa lambung (Irramah *et al.,* 2017).

Tabel 4.1 Tabel Skoring Integritas Epitel Mukosa berdasarkan Modifikasi Skoring Barthel Manja (Barthel *et al*., 2003)

Skor	Skor Integritas Epitel Mukosa
0	Tidak ada perubahan patologis
1	Deskuamasi epitel
2	Erosi permukaan epitel mukosa
3	Ulserasi epitel mukosa

4.7 Prosedur Penelitian

4.7.1 Pembuatan Ekstrak Etanol Daun Cocor Bebek

4.7.1.1 Proses Pengeringan

1. Daun cocor bebek dibersihkan dengan cara dibasuh dengan air mengalir.
2. Proses selanjutnya adalah memotong atau mengiris kecil-kecil daun cocor bebek untuk mempercepat proses pengeringan.
3. Daun cocor bebek dikeringkan dengan cara dioven.

4.7.1.2 Proses Ekstraksi

1. Setelah melalui proses pengeringan, daun cocor bebek yang sudah diiris tadi kemudian dihaluskan menggunakan blender bumbu hingga berbentuk bubuk.
2. Daun cocor bebek yang sudah berbentuk bubuk tadi kemudian ditimbang sebanyak 100 g (sampel kering).
3. Masukkan 100 g sampel kering ke dalam gelas erlenmeyer ukuran 1 liter.
4. Rendam dengan etanol 96% sampai volume 1000 ml.
5. Kocok sampai benar-benar tercampur (± 30 menit).
6. Campuran tadi didiamkan selama satu malam sampai mengendap.

4.7.1.3 Proses Evaporasi

1. Pada hasil endapan, diambil lapisan atas campuran etanol 96% dengan zat aktif daun cocor bebek yang sudah terambil.
2. Masukkan dalam labu evaporasi 1 liter.
3. Pasang labu evaporasi dalam evaporator.
4. Isi *waterbath* dengan air sampai penuh.
5. Pasang semua rangkaian alat, termasuk *rotary evaporator* dan pemanas *waterbath* (atur suhu sampai 90ºC).
6. Setelah semua alat terpasang, baru sambungkan dengan aliran listrik.
7. Biarkan larutan etanol 96% memisah dengan zat aktif yang sudah ada dalam labu.
8. Tunggu sampai aliran etanol 96% berhenti menetes pada labu penampung (kurang lebih selama 1,5 sampai 2 jam).
9. Banyaknya hasil yang diperoleh kira-kira $^1/_3$ dari sampel kering.
10. Hasil akhir dari proses evaporasi ini adalah ekstrak daun cocor bebek yang siap dipergunakan dalam penelitian ini. Apabila tidak sedang digunakan dalam jangka waktu cukup lama, maka ekstrak daun cocor bebek tadi dapat disimpan di dalam suatu botol plastik tertutup dan kemudian didiamkan atau disimpan dalam *freezer*.

4.7.2 Persiapan Hewan Coba

Persiapan diawali dengan mempersiapkan alat dan bahan penelitian yang akan digunakan dan melakukan seleksi tikus berdasarkan kriteria inklusi.

Dilakukan adaptasi terhadap tikus selama 1 minggu. Pakan yang diberikan pada tikus adalah pakan ayam jenis ABS yang dicampur dengan tepung terigu dan air.

4.7.3 Tikus yang Diinduksi Indometasin dan Pemberian Ekstrak

Tikus dipuasakan selama 8 jam sebelum pemberian indometasin namun masih diberikan air. Indometasin dengan dosis 30 mg/kgBB (Indraswari et al, 2004) dilarutkan dalam akuades, kemudian diberikan pada tikus per oral. Selanjutnya, ekstrak etanol daun cocor bebek diberikan per oral dengan dosis 100 mg/kgBB, 200 mg/kgBB, dan 300 mg/kgBB. Pemberian indometasin dan ekstrak etanol daun cocor bebek menggunakan sonde.

Indometasin diberikan kepada tikus setelah tikus dipuasakan 8 jam sebelumnya. Delapan jam setelah pemberian indometasin, ekstrak etanol daun cocor bebek diberikan kepada tikus sebanyak 3x dalam 72 jam (interval 24 jam). Pemberian dosis ekstrak etanol daun cocor bebek dan pembedahan K+ dilakukan 8 jam setelah induksi indometasin karena berdasarkan waktu paruh indometasin yakni 4 jam, sehingga diharapkan setelah 8 jam efek obat sudah habis, dan menurut penelitian sebellumna, 8 jam setelah induksi indometasin dosis 30 mg/kgBB sudah terjadi perdarahan pada lambung tikus (Indraswari *et al*., 2004). Interval 24 jam dalam pemberian ekstrak etanol daun cocor bebek berdasarkan penelitian Pal dan Chaudhui (1991) dimana pada penelitian serupa namun dengan induksi asam asetat, ekstrak daun cocor bebek diberikan setiap 24 jam.

4.7.4 Pengambilan Organ Hewan Coba dan Pembuatan Preparat Histologis

Setelah tikus diinduksi dengan indometasin dan diberi ekstrak etanol daun cocor bebek, dilakukan pembedahan pada tikus. Tikus pada kelompok K+ dibedah

8 jam setelah induksi indometasin, sedangkan tikus pada kelompok P1, P2 dan P3 dibedah 8 jam setelah pemberian induksi ekstrak etanol daun cocor bebek terakhir dan tikus pada kelompok K- dibedah bersama dengan tikus pada kelompok P1, P2, dan P3. Sebelumnya, tikus dieutanasia dengan cara dislokasi servikal. Kemudian, tikus dibedah untuk diambil lambungnya dan diamati gambaran histopatologi epitel mukosa lambung. Tikus dibedah pada bagian abdomennya lalu dipotong pada bagian proximal lambung dekat esofagus dan distal lambung dekat duodenum agar didapatkan lambung yang utuh kemudian lambung dipotong menjadi 2 bagian secara sagital dimulai dari pilorus hingga ke proximal lambung dekat esofagus. Lambung yang telah diambil dari tikus difiksasi dengan 10% larutan formalin netral selama 24 jam. Setelah itu dipilih bagian lambung yang sesuai, yaitu pada bagian yang terdapat bintik perdarahan dan yang terlihat normal secara maroskopis dengan lebar 1 cm dan dipotong dengan ketebalan 2-3 mm. Jaringan yang sudah dipotong dimasukkan kekaset dan diberi kode. Setelah itu, jaringan diproses dengan alat *Automatic Tissue Tex Processor* selama 90 menit. Bila alarm sudah berbunyi, jaringan diangkat dan diblok dengan paraffin lalu dipotong dengan *microtome* dengan ketebalan 3-5 mikron. Setelah dipotong, jaringan tersebut diletakkan dalam oven dengan suhu 70-80 derajat selama 30 menit kemudian dimasukkan ke dalam 2 tabung larutan xylol masing-masing selama 20 menit. Jaringan lalu dimasukkan ke dalam 4 tabung alkohol masing-masing selama 15 menit.

4.7.5 Pewarnaan Preparat Histopatologis

Jaringan yang telah dimasukkan dalam tabung alkohol diwarnai dengan cat Harris Hematoksilin selama 10-15 menit. Setelah itu jaringan dicuci dengan air

mengalir selama 15 menit dan dilanjtkan dengan pemberian alkohol asam 1% dengan cara mencelupkan jaringan sebanyak 2-5 kali. Setelah itu, jaringan diberi amonia lithium karbonat dengan mencelupkan jaringan sebanyak 3-5 kali. Kemudian, jaringan diberi eosin selama 15 menit. Slide preparat yang telah jadi tersebut ditutup dengan cover glass lalu dikeringkan pada suhu ruangan dan diamati menggunakan mikroskop cahaya

4.7.6 Pengamatan Preparat Histologis

Pengamatan preparat histologis dilakukan oleh peneliti di Laboratorium Patologi Anatomi Fakultas Kedokteran Universitas Brawijaya. Pengamatan dilakukan menggunakan mikroskop cahaya dengan perbesaran 200x. Skoring ulkus gaster dihitung berdasarkan skoring modifikasi skor integritas epitel mukosa Barthel Manja (2003).

4.7.7 Bagan Alur Penelitian

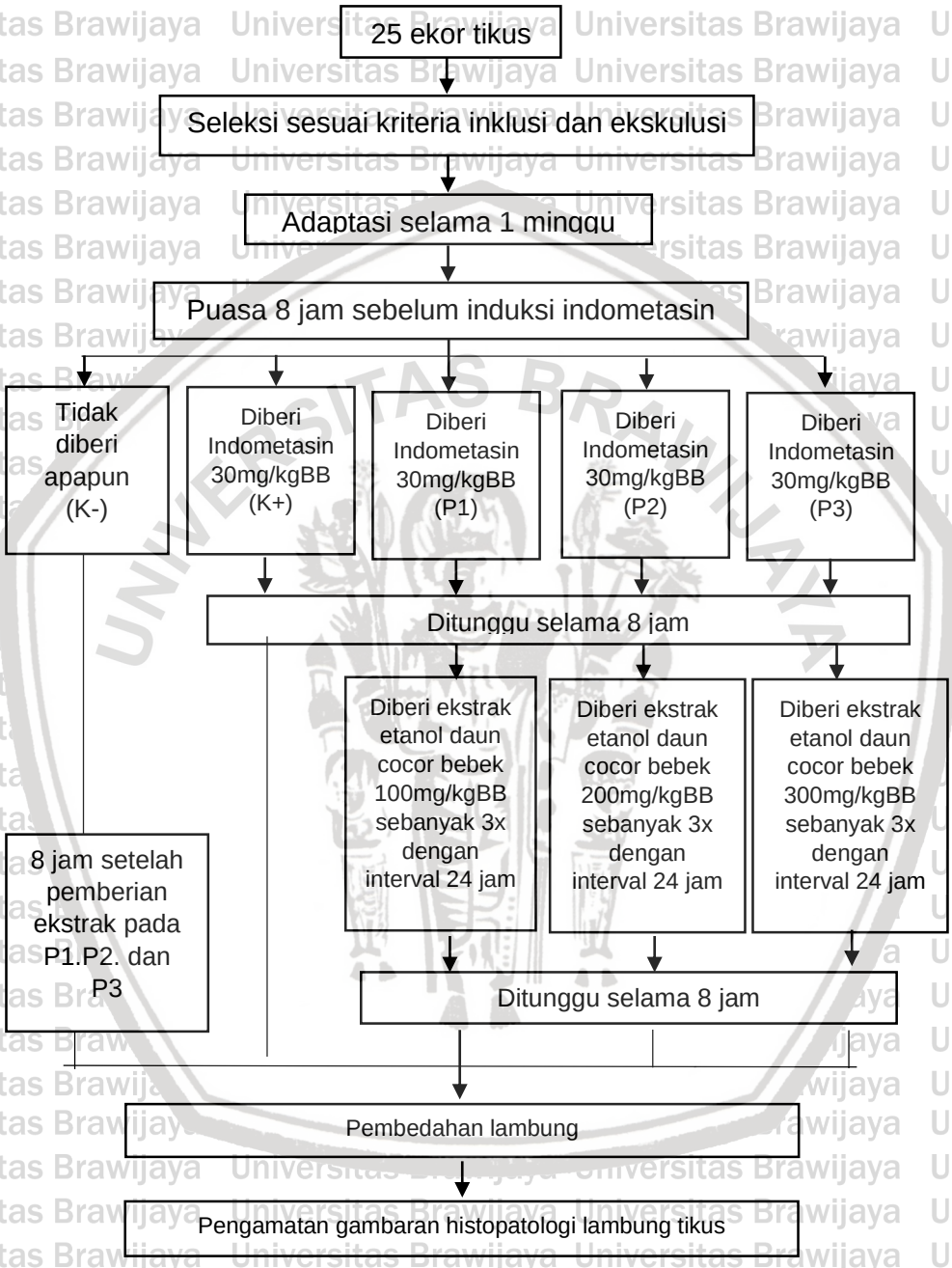

4.7.8 Metode Pengumpulan Data

Pengumpulan data pada penelitian ini dilakukan dengan cara observasi eksperimental oleh peneliti. Setelah pembedahan, dilakukan observasi pada slide

histologi yang dibuat di Laboratorium Patologi Anatomi Fakultas Kedokteran Universitas Brawijaya. Pengamatan preparat histologi menggunakan perbesaran 200x.

4.8 Analisis Data

Data hasil penelitian dianalisis dengan menggunakan statistik non-parametrik menggunakan Kruskal-Wallis. Selanjutnya, dilakukan uji Mann-Whitney untuk mengetahui signifikansi hubungan antar kelompok perlakuan. Selain itu, dilakukan juga uji Korelasi Spearman untuk mengetahui seberapa kuat hubungan antara kelompok perlakuan. Analisa data menggunakan program SPSS dengan derajat kepercayaan 95% dan α=0,05. Uji statistik dinyatakan signifikan apabila $p<0,05$.

BAB V

HASIL PENELITIAN DAN ANALISIS DATA

Penelitian ini bertujuan untuk mengetahui efek pemberian ekstrak etanol daun cocor bebek terhadap gambaran histopatologi epitel mukosa lambung tikus yang diinduksi indometasin. Pengamatan gambaran histopatologi epitel mukosa lambung tikus pada penelitian ini dilakukan untuk menilai dan mengukur skor integritas epitel mukosa lambung tikus.

5.1 Hasil Pengamatan Gambaran Histopatologi Epitel Mukosa Lambung

Pengamatan dilakukan pada preparat lambung tikus dari setiap kelompok perlakuan yang terdiri atas kontrol negatif (K-), kontrol positif (K+) dan 3 kelompok perlakuan yang diberi ekstrak etanol daun cocor bebek dengan dosis yang berbeda (P1, P2 dan P3) dengan menggunakan mikroskop cahaya dengan perbesaran 200x. Gambaran histopatologi epitel mukosa lambung tikus diukur dengan menggunakan modifikasi skor integritas epitel Barthel-Manja (2003) untuk melihat tingkat kerusakan epitel pada masing-masing preparat.

Tabel 5.1 Skor Integritas Epitel Mukosa berdasarkan Modifikasi Skoring Barthel Manja (Barthel *et al.*, 2003)

Skor	Integritas Epitel Mukosa
0	Tidak ada perubahan patologis
1	Deskuamasi epitel
2	Erosi epitel mukosa
3	Ulserasi epitel mukosa

Pada deskuamasi epitel, terjadi kerusakan epitel, terdapat celah sampai sepertiga epitel mukosa. Disebut erosi epitel mukosa bila terdapat kerusakan sebagian/separuh dari mukosa lambung. Bila terjadi kerusakan hampir atau mencapai seluruh tebal mukosa, maka disebut sebagai suatu ulserasi epitel mukosa (Irramah *et al.,* 2017).

Hasil skor integritas epitel mukosa pada penelitian ini dari kelompok K(+), K(-), dan 3 kelompok perlakuan dirangkum pada tabel 5.2

Tabel 5.2 Skor Gambaran Histopatologi epitel Mukosa Lambung Tikus

Kelompok Perlakuan	Nomor Tikus	Lapang Pandang					Median
		I	II	III	IV	V	
K +	1	3	2	2	1	3	3
	2	3	2	3	2	3	
	3	3	2	3	1	2	
	4	3	3	2	3	3	
	5	3	2	3	3	1	
K-	7	0	0	0	0	0	0
	8	0	0	0	0	0	
	14	0	0	0	0	0	
	16	0	0	0	0	0	
	18	0	0	0	0	0	
P1	6	0	0	1	0	1	0
	9	0	0	0	0	1	
	10	0	0	0	2	0	
	11	0	0	0	0	1	
	12	0	0	0	1	0	
P2	13	0	0	0	0	1	0
	15	2	0	1	0	0	
	17	1	0	0	0	0	
	19	0	0	0	0	2	
	20	0	0	0	2	0	

P3	21	3	2	2	1	3	2
	22	3	3	2	2	2	
	23	1	3	2	2	3	
	24	3	2	2	3	2	
	25	3	2	3	1	3	

Dari tabel data di atas, dapat menggambarkan bahwa pada kelompok kontrol positif, memiliki median skor 3 dan secara umum banyak yang mendapat skor 3, yang berarti secara umum menunjukkan ulserasi pada epitel mukosanya. Sedangkan pada kelompok kontrol negatif, memiliki median skor 0 dan keseluruhannya mendapat skor 0 yang berarti tidak ada perubahan patologis pada kelompok tersebut. Pada kelompok perlakuan 1 (P1) dan kelompok perlakuan 2 (P2), memiliki median 0 juga banyak yang mendapat skor 0, yang berarti secara umum mengalami kesembuhan sehingga gambarannya menyerupai tidak ada perubahan patologis. Kelompok perlakuan 3 (P3), memiliki median skor 2 yang berarti nilai tengah pada kelompok ini menunjukkan gambaran erosi pada epitel mukosa lambung, namun gambaran dengan skor 3 juga ditemukan pada kelompok ini yang berarti menunjukkan ditemukkannya juga gambaran ulserasi epitel mukosa lambung.

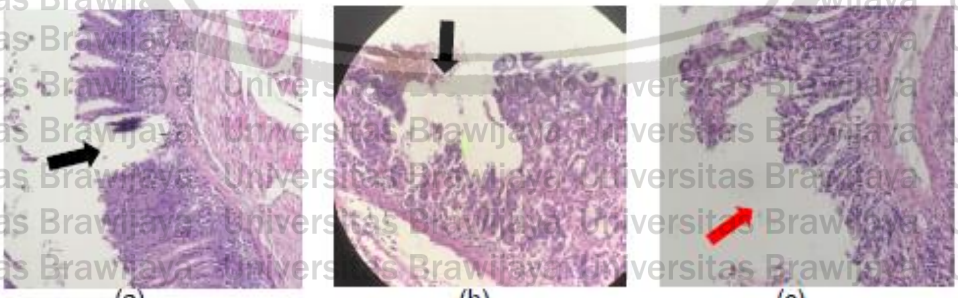

(a) (b) (c)

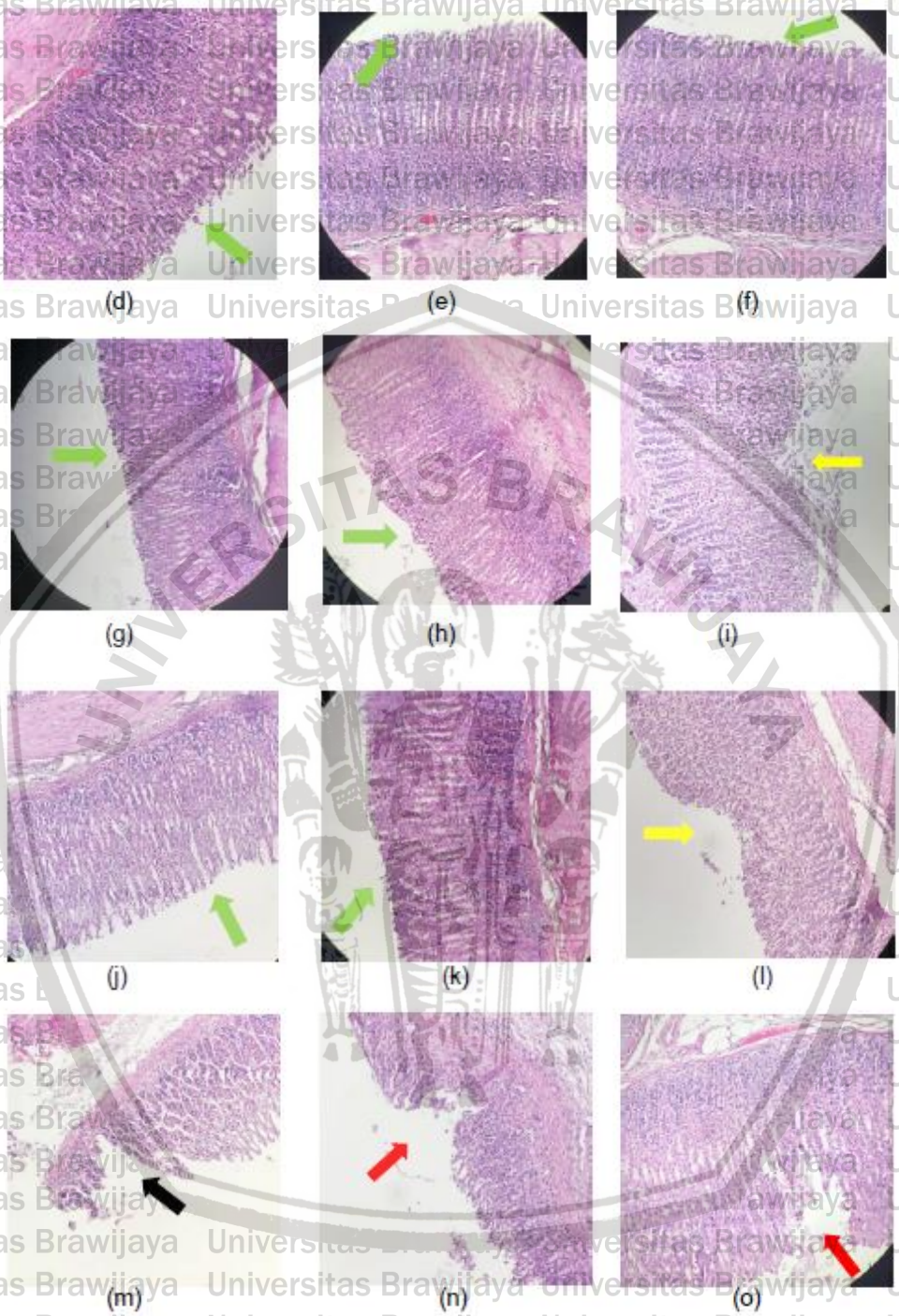

Keterangan:
- : Tidak ada kerusakan epitel
- : Deskuamasi epitel
- : Erosi epitel
- : Ulserasi epitel

Gambar 5.1 Gambaran Histopatologi Epitel Mukosa Lambung Tikus dengan Perbesaran 200x

Keterangan :

(a) Gambar ini menunjukkan kontrol positif (K+) yang diinduksi indometasin 30mg/kgBB. Terlihat kerusakan epitel yang ditandai dengan ulserasi epitel. Sehingga diberikan skor tiga (3).

(b) Gambar ini menunjukkan kontrol positif (K+) yang diinduksi indometasin 30mg/kgBB. Terlihat kerusakan epitel yang ditandai dengan ulserasi epitel. Sehingga diberikan skor tiga (3).

(c) Gambar ini menunjukkan kontrol positif (K+) yang diinduksi indometasin 30mg/kgBB. Terlihat kerusakan epitel yang ditandai dengan erosi pada epitel. Sehingga diberikan skor dua (2).

(d) Gambar ini menunjukkan kontrol negatif (K-) yang tidak diberi perlakuan apapun. Tidak terlihat adanya kerusakan epitel (epitel normal). Sehingga diberikan skor nol (0).

(e) Gambar ini menunjukkan kontrol negatif (K-) yang tidak diberi perlakuan apapun. Tidak terlihat adanya kerusakan epitel (epitel normal). Sehingga diberikan skor nol (0).

(f) Gambar ini menunjukkan kontrol negatif (K-) yang tidak diberi perlakuan apapun. Tidak terlihat adanya kerusakan epitel (epitel normal). Sehingga diberikan skor nol (0).

(g) Gambar ini menunjukkan kelompok perlakuan 1 (P1) yang diinduksi indometasin 30mg/kgBB dan diberi ekstrak etanol daun cocor bebek 100 mg/kgBB. Tidak terlihat ada kerusakan epitel. Sehingga diberikan skor nol (0).

(h) Gambar ini menunjukkan kelompok perlakuan 1 (P1) yang diinduksi indometasin 30mg/kgBB dan diberi ekstrak etanol daun cocor bebek 100 mg/kgBB. Tidak terlihat ada kerusakan epitel. Sehingga diberikan skor nol (0).

(i) Gambar ini menunjukkan kelompok perlakuan 1 (P1) yang diinduksi indometasin 30mg/kgBB dan diberi ekstrak etanol daun cocor bebek 100 mg/kgBB. Terlihat kerusakan epitel yang ditandai dengan deskuamasi epitel. Sehingga diberikan skor satu (1).

(j) Gambar ini menunjukkan kelompok perlakuan 2 (P2) yang diinduksi indometasin 30mg/kgBB dan diberi ekstrak etanol daun cocor bebek 200 mg/kgBB. Tidak terlihat ada kerusakan epitel. Sehingga diberikan skor nol (0).

(k) Gambar ini menunjukkan kelompok perlakuan 2 (P2) yang diinduksi indometasin 30mg/kgBB dan diberi ekstrak etanol daun cocor bebek 200 mg/kgBB. Tidak terlihat ada kerusakan epitel. Sehingga diberikan skor nol (0).

(l) Gambar ini menunjukkan kelompok perlakuan 2 (P2) yang diinduksi indometasin 30mg/kgBB dan diberi ekstrak etanol daun cocor bebek 200 mg/kgBB. Terlihat kerusakan epitel yang ditandai dengan deskuamasi epitel. Sehingga diberikan skor satu (1).

(m) Gambar ini menunjukkan kelompok perlakuan 3 (P3) yang diinduksi indometasin 30mg/kgBB dan diberi ekstrak etanol daun cocor bebek 300 mg/kgBB. Terlihat kerusakan epitel yang ditandai dengan ulserasi epitel. Sehingga diberikan skor tiga (3).

(n) Gambar ini menunjukkan kelompok perlakuan 3 (P3) yang diinduksi indometasin 30mg/kgBB dan diberi ekstrak etanol daun cocor bebek 300 mg/kgBB. Terlihat kerusakan epitel yang ditandai dengan erosi pada epitel. Sehingga diberikan skor dua (2).

(o) Gambar ini menunjukkan kelompok perlakuan 3 (P3) yang diinduksi indometasin 30mg/kgBB dan diberi ekstrak etanol daun cocor bebek 300 mg/kgBB. Terlihat kerusakan epitel yang ditandai dengan erosi pada epitel. Sehingga diberikan skor dua (2).

5.2 Analisis Data

5.2.1 Uji Kruskal Wallis

Uji Kruskal Walis adalah uji non-parametrik untuk mencari tahu apakah terdapat perbedaan yang signifikan pada skor integritas epitel mukosa lambung tikus sesudah diberi ekstrak etanol daun cocor bebek. Bila nilai p kurang dari 0,05 dapat dikatakan bahwa terdapat perbedaan yang signifikan. Dari hasil uji Kruskal Wallis yang dilakukan, didapatkan nilai p sebesar 0,000 yang berarti terdapat perbedaan yang signifikan pada gambaran histopatologis epitel mukosa lambung tikus setelah diberi ekstrak etanol daun cocor bebek.

5.2.2 Uji Mann Whitney

Uji Mann Whitney dilakukan untuk mencari tahu apakah ada perbedaan yang signifikan antara hasil skoring dua kelompok**.** Dikatakan terdapat perbedaan yang signifikan bila nilai p kurang dari 0,05. Hasil uji Mann Whitney ditunjukkan dalam tabel berikut.

Tabel 5.3 Hasil Uji Mann Whitney

	K+	K-	P1	P2	P3
K+		0,000	0,000	0,000	0,479
K-	0,000		0,010	0,010	0,000
P1	0,000	0,010		0,876	0,000
P2	0,000	0,010	0,876		0,000
P3	0,479	0,000	0,000	0,000	

Hasil uji Mann Whitney menunjukkan terdapat perbedaan yang signifikan ($p<0,05$) antara kontrol positif (K+) dengan kelompok perlakuan P1 dan P2, namun tidak terdapat perbedaan yang signifikan dengan kelompok P3. Terdapat perbedaan yang signifikan juga antara kontrol positif (K+) dan kontrol negatif (K-).

Uji Mann Whitney juga tidak menunjukkan adanya perbedaan yang signifikan (p>0,05) antara kelompok perlakuan P1 dan P2, namun antara kelompok P1 dengan P3, juga antara kelompok P2 dengan P3 terdapat perbedaan yang signifikan. Uji Mann Whitney juga menunjukkan terdapat perbedaan yang signifikan antara kontrol negatif (K-) dengan kelompok perlakuan (P1, P2, dan P3).

5.2.3 Uji Korelasi Spearman

Uji korelasi Spearman adalah uji korelasi non-parametrik yang dilakukan untuk mengetahui seberapa kuat hubungan antara dua variabel dan arah korelasi. Apabila nilai p kurang dari 0,05, hubungan dapat dikatakan tidak signifikan. Dari uji korelasi yang dilakukan antara kelompok perlakuan (P1, P2 dan P3) dengan skor integritas epitel Barthel Manja didapatkan nilai koefisien korelasi sebesar 0,719 dengan nilai p=0,000 (P<0,05). Dari nilai koefisien korelasi yang didapat, menunjukan adanya korelasi yang kuat, bahwa semakin tinggi dosis ektrak etanol daun cocor bebek yang diberikan, maka akan semakin tinggi skor integritas epitel Barthel Manja. Hal ini didukung dengan nilai p=0,000 yang berarti nilai koefisien korelasi bermakna dan terdapat hubungan yang signifikan antara kelompok perlakuan (P1, P2 dan P3) dengan skor integritas epitel Barthel Manja. Hasil dari uji korelasi ini dapat disimpulkan bahwa semakin tinggi dosis ekstrak etanol daun cocor bebek yang diberikan akan menyebabkan peningkatan skor integritas epitel Barthel Manja.

BAB VI

PEMBAHASAN

Berdasarkan hasil analisis data dari penelitian ini, analisis uji non-parametrik menggunakan Kruskal Walis menunjukkan nilai p 0,000 (p<0,05) yang berarti terdapat perbedaan yang signifikan pada gambaran histopatologis lambung tikus yang diukur dengan skor integritas epitel Barthel Manja antara sebelum dan sesudah diberikan ekstrak etanol daun cocor bebek.

Uji Mann Whitney menunjukkan hasil bahwa terdapat perbedaan skor integritas epitel mukosa lambung tikus yang siginifikan (nilai p=0,000) antara kelompok positif (K+) dan kontrol negatif (K-). Hal ini dikarenakan tikus-tikus pada kelompok kontrol positif diinduksi oleh indometasin dengan dosis 30 mg/kgBB, sedangkan kontrol negatif tidak diberikan perlakuan apapun. Indometasin bekerja menghambat COX-1 dan COX-2. Penghambatan COX-1 menyebabkan perlindungan mukosa lambung menurun dan mudah mengalami iritasi, juga menyebabkan pelepasan berbagai mediator inflamasi, dimana keduanya dapat menimbulkan inflamasi pada lambung dan menjadi ulkus gaster (Indraswari, *et al.*, 2004; Floch *et al.*, 2010). Hasil uji Mann Whitney menunjukkan terdapat perbedaan yang signifikan (p<0.05) antara kontrol positif (K+) dengan kelompok perlakuan P1 dan P2, namun tidak terdapat perbedaan yang signifikan (nilai p>0,05) dengan kelompok P3. Perbedaan yang signifikan ini terjadi karena ekstrak etanol daun cocor bebek memiliki kandungan flavonoid yang memiliki kapasitas untuk menghambat produksi enzim COX-2 sebaik menghambat produksi dari sitokin dan kemokin inflamasi, juga dapat menghambat produksi prostaglandin E2 dan sitokin

pro inflamasi (Ribiero *et al*., 2015). Cocor bebek juga memiliki kandungan saponin yang memiliki aktivitas anti inflamasi yang kuat dengan menghambat pembentukan mediator dan sitokin pro inflamasi melalui inhibisi dari *nuclear factor-kB* (NF-kB) (Jang *et al.*, 2013). Selain flavonoid dan saponin, kandungan tannin yang terkandung dalam cocor bebek juga menjadi antagonis dari efek peningkatan permeabilitas dari beberapa mediator inflamasi dan menginhibisi migrasi leukosit ke area inflamasi (Mota *et* al., 1985). Perbedaan yang signifikan itu juga didukung dari penelitian lain yang menyebutkan bahwa ekstrak daun cocor bebek ini dapat menurunkan sekresi asam lambung basal dan yang diinduksi oleh histamin dengan cara bertindak sebagai antihistamin yang berkompetisi dengan reseptor histamin (Adensanwo *et al.*, 2007). Tidak terdapatnya perbedaan yang siginifikan antara K+ dengan kelompok P3, menunjukkan bahwa terdapat kemiripan gambaran histopatologi antara kelompok P3 dengan kelompok K+. Uji Mann Whitney juga tidak menunjukkan adanya perbedaan yang signifikan ($p<0,05$) antara kelompok perlakuan P1 dan P2. Namun antara kelompok P1 dengan P3, juga antara kelompok P2 dengan P3 terdapat perbedaan yang signifikan (nilai $p<0,05$). Uji Mann Whitney juga menunjukkan terdapat perbedaan yang signifikan antara kontrol negatif (K-) dengan kelompok perlakuan (P1, P2, dan P3), yang berarti meskipun kelompok P1 dan P2 menunjukkan epitel mukosa telah mengalami perbaikan, namun belum dapat sama seperti keadaan normal kembali, seperti pada gambaran histopatologis kelompok K-

Hasil ini diperkuat dengan uji korelasi Spearman antara kelompok perlakuan (P1, P2, P3) dengan skor integritas epitel Barthel Manja didapatkan nilai koefisien korelasi sebesar 0,719, nilai tersebut menunjukkan bahwa terdapat korelasi yang kuat, bahwa semakin tinggi dosis ektrak etanol daun cocor bebek

yang diberikan, maka akan semakin tinggi skor integritas epitel Barthel Manja dimana semakin tinggi skoring tersebut berarti semakin tinggi tingkat keparahan gambaran histopatologis epitel mukosa lambung tikus. Korelasi ini diperkuat dengan nilai p=0,000 (P<0,05), yang berarti nilai koefisien korelasi bermakna dan terdapat hubungan yang signifikan antara kelompok perlakuan (P1, P2 dan P3) dengan skor integritas epitel Barthel Manja. Hal ini diduga karena mekanisme bifasik flavonoid yang ada, dimana flavonoid pada konsentrasi yang lebih tinggi akan menyebabkan respon imunologis non spesifik, seperti penekanan fagositosis makrofag, pelepasan oksidan dari neutrofil dan aktivasi dari sel mast (Guardia *et al.*, 2001), aktivasi dari sel mast akan melepaskan histamin, dan histamin dapat menginduksi sekresi asam lambung yang meningkat (Adensanwo *et al.*, 2007). Selain itu, tannin pada dosis yang lebih tinggi dapat bertindak sebagai pro-oksidan dan dibuktikan pada penelitian sebelumnya bahwa kandungan fraksi kaya tannin (*tannin-enriched fraction*) yang digunakan sebagai antiulkus pada tikus Wistar jantan yang diinduksi indometasin, pada dosis 100mg/kgBB dan 200mg/kgBB justru menunjukkan efek antiulkus yang lebih rendah dibanding dosis 10mg/kgBB, 20mg/kgBB, dan 50mg/kgBB (Souza *et al.*, 2007). Penelitian lainnya juga menyebutkan bahwa dosis tertentu dari tannin (30-60 µM) menyebabkan pemecahan ikatan DNA dan memungkinkan adanya mekanisme kerusakan di dalam sel (Labieniec *et al.*, 2003). Efek lain dari tannin yang juga dapat merusak pertahanan gaster adalah interaksi antara tannin dengan *mucin* yang melapisi epitel gaster (Khennouf *et al.*, 2003). Hal ini juga membuktikan pendapat dari Wachtel-Galor dan Benzie (2011) bahwa obat herbal bukan berarti aman sepenuhnya tanpa efek samping dan dapat digunakan dalam dosis berapapun, masih terdapat efek samping yang belum diketahui dan belum ada dosis yang

tepat dari suatu obat herbal, juga terdapat kemungkinan adanya interaksi antara herbal dengan obat, sehingga butuh pemantauan dosis yang lebih lanjut.

Sehingga dapat dinyatakan bahwa ekstrak etanol daun cocor bebek dapat memperbaiki gambaran histopatologis epitel mukosa lambung tikus putih (*Rattus norvegicus*) strain wistar yang diinduksi indometasin, namun semakin tinggi dosis ektrak etanol daun cocor bebek yang diberikan akan semakin tinggi juga skor integritas epitel Barthel Manja yang diperoleh. Dari penelitian ini dan penelitian sebelumnya, didapatkan bahwa ekstrak etanol daun cocor bebek pada dosis 100 mg/kgBB dan 200 mg/kgBB dapat berperan sebagai obat preventif terjadinya ulkus peptikum dan kuratif pada mukosa lambung tikus yang diinduksi indometasin, namun ektrak etanol daun cocor bebek pada dosis 300 mg/kgBB hanya dapat menjadi obat preventif terbentuknya ulkus peptikum karena induksi indometasin (Pal & Chaudhuri, 1991; Sobreira *et al*., 2017).

Keterbatasan dalam penelitian ini adalah kelompok dosis ekstrak etanol daun cocor bebek hanya berjumlah 3, yakni 100mg/kgBB, 200mg/kgBB, dan 300mg/kgBB, sehingga tidak dapat mengetahui pengaruhnya bila diberikan pada dosis di atas 300mg/kgBB atau di bawah 100 mg/kgBB. Keterbatasan lain dalam penelitian ini adalah, pengamatan di bawah mikroskop hanya dilakukan oleh peneliti sendiri tanpa dibaca oleh orang lain juga atau ahlinya sehingga kurang objektif.

BAB VII
PENUTUP

7.1 Kesimpulan

Dari penelitian ini, peneliti dapat menyimpulkan sebagai berikut.

1. Ekstrak etanol daun cocor bebek dengan dosis 100mg/kgBB dan 200mg/kgBB dapat memperbaiki kerusakan epitel mukosa lambung tikus akibat induksi indometasin.
2. Ekstrak etanol daun cocor bebek pada dosis 300mg/kgBB dapat menyebabkan kerusakan gambaran histopatologi epitel mukosa lambung tikus yang ditandai dengan peningkatan skor integritas epitel Barthel Manja.

7.2 Saran

Setelah melakukan penelitan dan mendapat kesimpulan, peneliti memiliki saran untuk penelitian yang selanjutnya, yaitu sebagai berikut.

1. Perlu dilakukan penelitian lagi mengenai efek ekstrak etanol daun cocor bebek terhadap gambaran histopatologi mukosa lambung tikus yang diinduksi indometasin terutama pada dosis antara 200mg/kgBB sampai 300mg/kgBB dan penelitian lain untuk mencari dosis toksisitasnya.
2. Pada penelitian selanjutnya, diperlukan juga keikutsertaan dan penliaian ahli di bidangnya saat pengamatan gambaran histopatologis agar hasil menjadi lebih objektif.

DAFTAR PUSTAKA

Adesanwo J. K., Raji Y., Olaleye S. B., Onasanwo S. A., Fadare O. O., Ige O. O., & Odusanya O. O. Antiulcer activity of methanolic extract of Bryophyllum pinnatum in rats. *Journal of Biological Sciences*, 2007, *7*(2), 409-412.

Afzal M., Kazmi I., Khan R., Singh R., Chauhan M., Bisht T., *et a*l. Bryophyllum pinnatum: a review. *Int J Res Biol Sci*, 2012, *2*(4): 143-149.

Al Ayoubi, A. S., Dhanardhono, T., & Bhima, S. K. L. Perbandingan Pemberian Brodifakum Ld50 Dan Ld100 Terhadap Perubahan Gambaran Histopatologi Usus Halus Tikus Wistar. *Jurnal Kedokteran Diponegoro*, 2016, 5(1), 9-15.

Barthel M., Hapfelmeier S., Quintanilla-Martínez L., Kremer M., Rohde M., Hogardt M., *et a*l. Pretreatment of mice with streptomycin provides a Salmonella enterica serovar Typhimurium colitis model that allows analysis of both pathogen and host. *Infection and immunity*, 2003, 71(5), 2839-2858.

BPPK Depkes RI. 2008. *Riset Kesehatan Dasar (Riskesdas) 2007 : Laporan Nasional 2007, 2008.* Badan Penelitian dan Pengembangan Kesehatan Departemen Kesehatan Republik Indonesia. Jakarta. p. 277-283.

Dalimartha S. 1999. *Atlas Tanaman Obat Indonesia*, Jilid 1, Niaga Swadaya, Jakarta, p.139.

Dhanardhono, T., & Bhima, S. K. L. Terhadap Perubahan Gambaran Patologi Anatomi Gaster Tikus Wistar. *Jurnal Kedokteran Diponegoro*, 2015, 4(4), 1445-1451.

Depkes RI. 2000. *Investaris Tanaman Obat Indonesia (I)*. Departemen Kesehatan RI, Jakarta, p. 147-148.

DeLong L. & Burkhart N.W., 2013. *General and Oral Pathology for the Dental Hygienist,* Second Edition, Wolter Kluwer, Philadelphia, p. 51-52.

Del Valle J., 2010. Peptic Ulcer Disease and Related Disorders. In: Longo D.L., Fauci A.S. *Harrison's Gastroenterlogy and Hepatology*, 17th Edition, McGraw-Hill, New York, p. 125, 148-149.

Di Saverio S., Bassi M., Smerieri N., Masetti M., Ferrara F., Fabbri C., *et al.* Diagnosis and treatment of perforated or bleeding peptic ulcers: 2013 WSES position paper. *World Journal of Emergency Surgery*, 2014, 9(1): 45.

Drake R.L., Vogl A.W., Mitchell A.W.M., 2015. *Gray's Anatomy for Student,* 3rd Edition, Churchill Livingstone Elsevier, Philadelphia, p. 310-311.

Fajriah S. 2011. Isolasi, Identifikasi, dan Uji Aktivitas Biologi dari Fraksi Etil Asetat Daun Cocor Bebek (*Bryophyllum pinnatum* (Lam.) Oken). Tesis. Tidak diterbitkan, Fakultas Matematika dan Ilmu Pengetahuan Alam, Depok.

Federer W.T., 1955. *Experimental Design: Theory and Application*, 1st Printing, The Macmillan Co., New York.

Fitriyani A., Winarti L., Muslichah S., & Nuri N. Anti-Inflammatory Activity of Piper crocatum Ruiz & Pav. Leaves Metanolic Extract in Rats. *Traditional Medicine Journal*, 2011, 16(1): 34-42.

Floch M. H., 2010. Gastritis. In: Floch M.H., Floch N.R. *Netter's Gastroenterotology,* 2nd Edition, Elsevier, Philladelphia, p. 140-145.

Gorski A. , Krotkiewski H., and Zimecki M., 2011. *Inflammation*, Kluwer Academic Publisher, Holland, p. 67.

Guardia T., Rotelli A. E., Juarez A. O., & Pelzer L. E. Anti-inflammatory properties of plant flavonoids. Effects of rutin, quercetin and hesperidin on adjuvant arthritis in rat. *Il farmaco*, 2001, 56(9), 683-687.

Hammer G.D. and McPhee S.J., 2014. *Pathophysiology of Disease: An Introduction to Clinical Medicine,* 7th Edition, McGraw-Hill Education, New York, p. 364-365.

Hidayat, M., Soeng, S., Prahastuti, S., Tiono, H., Ari, K. Y., & Sugiono, M. Characteristics of ethanol extract of Detam 1 Indonesian soybean and Jati belanda leaves and the effects of their combinations on weight gain and jejunum histopathological changes in male Wistar rats. *European Journal of Medicinal Plants*, 2015, *7*(2), 87.

Indraswari C.I., Kalsum U., Sudjari. Pengaruh Pemberian Temulawak Pada Lambung Tikus Yang Mengalami Ulkus Peptikum Akibat Induksi Indometasin. *Jurnal Kedokteran Brawijaya*, 2004, 20 (2): 96-99.

Irramah M., Julizar, Irawati L. Pengaruh Uncaria Gambir Roxb Terhadap Ulkus Gaster dan Kadar Malondialdehid Hewan Coba yang Diinduksi Etanol. *Majalah Kedokteran Andalas*, 2017, 40(1), 1-10.

Jang K. J., Kim H. K., Han,M. H., Oh Y. N., Yoon H. M., Chung Y. H., *et al*. Anti-inflammatory effects of saponins derived from the roots of Platycodon grandiflorus in lipopolysaccharide-stimulated BV2 microglial cells. *International journal of molecular medicine*, 2013, *31*(6): 1357-1366.

Furst D.E., Ulrich R.W., Varkey-Altamirano C., 2012. Nonsteroidal Anti-Inflammatory Drugs, Disease-Modifying Antirheumatic Drugs, Nonopioid Analgesics, & Drugs Used in Gout. In: Katzung B. G., Masters S. B., &

Trevor A. J. *Basic & Clinical Pharmacology,*12th Edition, McGraw Hill, Singapore, p. 638-642.

Kaur N., Bains R., Niazi J. A. Review on Bryophyllam pinnatum-A medicinal herb. *J Med Pharm Innovat*, 2014, 1: 13-19.

Khennouf S., Benabdallah H., Gharzouli K., Amira S., Ito H., Kim T. H., *et al*. Effect of tannins from Quercus suber and Quercus coccifera leaves on ethanol-induced gastric lesions in mice. *Journal of agricultural and food chemistry*, 2003, 51(5), 1469-1473.

Labieniec M., Gabryelak T., & Falcioni G. Antioxidant and pro-oxidant effects of tannins in digestive cells of the freshwater mussel Unio tumidus. *Mutation Research/Genetic Toxicology and Environmental Mutagenesis*, 2003, 539(1), 19-28.

Lehne R. A., 2010. *Pharmacology for Nursing Care,* 7th Ed., Elsevier Saunders, United States, p. 828-829.

Lestari S., 2016. Farmakologi Dalam Keperawatan, Edisi 1, Kementerian Kesehatan Republik Indonesia, Jakarta, p. 33-34.

Manurung N. R. M. & Sumiwi S. A. Aktivitas Antiinflamasi Berbagai Tanaman Diduga Berasal Dari Flavonoid. *Farmaka*, 2017, 14(2).

Mediansyah A., & Rahmanisa S. Hubungan Ibuprofen terhadap Ulkus Gaster. *Jurnal Majority*, 2017, 6(1): 6-10.

Mota M.L., Thomas G., Barbosa Filho J.M. Anti-inflammatory actions of tannins isolated from the bark of Anacardium occidentale L. *Journal of ethnopharmacology*, 1985, 13(3): 289-300.

Norahmawati E. & Dewi R. K., 2015. Proses Inflamasi. In: Basuki S., Mintaroem K., Mudjiwiyono, Sarwono I., Norahmawati E., Anita K.W., *et al. Patologi Umum & Pemeriksaan Patologi*, Edisi 1, Bagian Patologi Anatomi Fakultas Kedokteran Universitas Brawijaya, Malang, p. 24-41.

Pal S., & Chaudhuri A. N. Studies on the anti-ulcer activity of a Bryophyllum pinnatum leaf extract in experimental animals. *Journal of ethnopharmacology*, 1991, 33(1): 97-102.

Porth C., 2011. *Essential of Pathophysiology*, Lippincott Williams & Wilkins, Philadelphia, p. 55-64.

Ribeiro D., Freitas M., Tomé S. M., Silva A. M., Laufer S., Lima J. L., *et al*. Flavonoids Inhibit COX-1 and COX-2 Enzymes and Cytokine/Chemokine Production in Human Whole Blood. *Inflammation*, 2015, 38(2), 858-870.

Saputri F. C., Sari S. P., & Munim A. Pengembangan Metode Induksi Tukak Lambung. *Pharmaceutical Sciences and Research (PSR)*, 2012, 5(2).

Serafini M., Peluso I., & Raguzzini A. Flavonoids as anti-inflammatory agents. *Proceedings of the Nutrition Society*, 2010, 69(3): 273-278.

Sitaraman S.V., Friedman L.S., 2012. Peptic Ulcer Disease. In: Sitaraman S.V., Friedman L.S. *Essentials of Gastroenterology,* First Edition, Wiley Blackwell, United Kingdom, p. 32-34.

Sobreira F., Hernandes L. S., Vetore-Neto A., Díaz I. E. C., Santana F. C. D., Mancini-Filho J., & Bacchi E. M. Gastroprotective activity of the hydroethanolic extract and ethyl acetate fraction from Kalanchoe pinnata (Lam.) Pers. *Brazilian Journal of Pharmaceutical Sciences*, 2017, 53(1).

Souza S. M. C., Aquino L. C. M., Jr, A. M., Bandeira M. A. M., Nobre M. E. P., & Viana G. S. B. Antiinflammatory and antiulcer properties of tannins from Myracrodruon urundeuva Allemão (Anacardiaceae) in rodents. *Phytotherapy Research*, 2007, 21(3), 220-225.

Tortora G.J. & Derrickson B., 2012. The Digestive System. In: Tortora G.J. & Derrickson B. *Principles of Anatomy and Physiology*,13rd Edition, John Wiley & Sons Inc., United States, p. 982-985.

Wacthel-Galor S. & Benzie I.F.F., 2011. *Herbal Medicine: Biomolecular and Clinical Aspects*, Second Edition, CRC Press, Boca Raton, p. 6-7.

Wilmana P.F., 2012. Analgesik-antipiretik analgesik anti-inflamasi nonsteroid dan obat pirai. In: Syarif A., Ascobat P., Estuningtyas A., Setiabudy R., Gunawan S.G., Wilmana P.F., *et al*. *Farmakologi dan Terapi*, Edisi 5, Badan Penerbit FKUI, Jakarta, p. 230-242.