# PENGARUH REBUSAN KULIT JERUK NIPIS (*Citrus aurantifolia s.*) TERHADAP KETEBALAN EPITEL PADA LUKA PASCA PENCABUTAN GIGI TIKUS PUTIH (*Rattus norvegicus*) STRAIN WISTAR

## SKRIPSI

**UNTUK MEMENUHI PERSYARATAN**
**MEMPEROLEH GELAR SARJANA**

**oleh :**

**AZIZAH MURSYIDAH**

**145070401111034**

**PROGRAM STUDI SARJANA KEDOKTERAN GIGI**
**FAKULTAS KEDOKTERAN GIGI**
**UNIVERSITAS BRAWIJAYA**
**MALANG**
**2018**

repository.ub.ac.id
UNIVERSITAS BRAWIJAYA

repository.ub.ac.id

# DAFTAR ISI

HALAMAN JUDUL ..... i
HALAMAN PENGESAHAN ..... ii
PERNYATAAN ORISINALITAS SKRIPSI ..... iii
ABSTRAK ..... iv
*ABSTRACT* ..... v
DAFTAR ISI ..... vi
DAFTAR TABEL ..... ix
DAFTAR GAMBAR ..... x
DAFTAR LAMPIRAN ..... xi
BAB I PENDAHULUAN ..... 1
1.1 Latar Belakang ..... 1
1.2 Rumusan Masalah ..... 4
1.3 Tujuan Penelitian ..... 4
1.3.1 Tujuan Umum ..... 4
1.3.2 Tujuan Khusus ..... 4
1.4 Manfaat Penelitian ..... 5
1.4.1 Manfaat Akademik ..... 5
1.4.2 Manfaat Praktis ..... 5
BAB II TINJAUAN PUSTAKA ..... 7
2.1 Pencabutan Gigi ..... 7
2.1.1 Indikasi dan Kontraindikasi Pencabutan Gigi ..... 7
2.1.2 Komplikasi Pencabutan Gigi ..... 9
2.2 Luka ..... 9
2.2.1 Proses Penyembuhan Luka ..... 10
2.2.2 Macam Penyembuhan Luka ..... 17
2.2.3 Penyembuhan Luka Pasca Pencabutan Gigi ..... 18
2.3 Jaringan Epitelium Rongga Mulut ..... 20
2.4 Jeruk Nipis (*Citrus aurantifolia s.*) ..... 22
2.4.1 Morfologi ..... 23
2.4.2 Kandungan Senyawa Kimia ..... 24

UNIVERSITAS BRAWIJAYA

2.4.3 Manfaat ..... 26
BAB III KERANGKA KONSEP DAN HIPOTESIS PENELITIAN ..... 29
3.1 Kerangka Konsep ..... 29
3.2 Hipotesis Penelitian ..... 31
BAB IV METODOLOGI PENELITIAN ..... 33
4.1 Desain Penelitian ..... 33
4.2 Sampel Penelitian ..... 34
4.2.1 Jenis Sampel Penelitian ..... 34
4.2.2 Jumlah Sampel Penelitian ..... 35
4.3 Variabel Penelitian ..... 36
4.4 Tempat dan Waktu Penelitian ..... 37
4.5 Alat dan Bahan Penelitian ..... 37
4.6 Definisi Operasional ..... 40
4.7 Prosedur Penelitian ..... 40
4.8 Analisis Data ..... 48
4.9 Alur Penelitian ..... 49
BAB V HASIL PENELITIAN DAN ANALISA DATA ..... 53
5.1 Hasil Penelitian ..... 51
5.2 Analisa Data ..... 56
BAB VI PEMBAHASAN ..... 61
BAB VII PENUTUP ..... 65
7.1 Kesimpulan ..... 65
7.2 Saran ..... 68
DAFTAR PUSTAKA ..... 67
LAMPIRAN ..... 73

repository.ub.ac.id
UNIVERSITAS BRAWIJAYA

# BAB 1
# PENDAHULUAN

## 1.1 Latar Belakang

Pencabutan gigi adalah proses pengambilan gigi dari dalam soket tulang alveolar dan merupakan tindakan yang sering dilakukan dalam kedokteran gigi, serta biasanya dilakukan pada gigi yang sudah tidak dapat dipertahankan lagi (Coulthard, 2013). Idealnya tindakan pencabutan ini dilakukan tanpa rasa sakit dan trauma minimal terhadap jaringan disekitar gigi serta mencegah terjadinya komplikasi pasca pencabutan, sehingga bekas pencabutan dapat sembuh sempurna dan tidak meninggalkan masalah prostetik di masa mendatang. Setelah tindakan pencabutan gigi dapat menimbulkan luka atau kerusakan pada jaringan disekitar gigi (Andersson, 2010).

Luka adalah kerusakan pada jaringan tubuh yang disebabkan oleh jejas baik fisik maupun kimia yang menyebabkan gangguan pada struktur jaringan (Sjamsuhidayat, 2010). Luka pasca pencabutan gigi selanjutnya akan mengalami proses penyembuhan luka. Proses penyembuhan luka adalah suatu proses alami, baik secara selular maupun biokimia, yang dilakukan oleh tubuh untuk regenerasi jaringan sebagai respon terhadap suatu jejas atau injuri. Proses penyembuhan luka terdiri dari 3 fase yaitu fase inflamasi, proliferasi dan *remodelling* (Kumar V. *et al.*, 2015). Fase inflamasi, berlangsung sejak terjadinya luka sampai kira-kira hari ke-5. Dalam fase ini terjadi proses pembekuan darah dan proses inflamasi

jaringan. Beberapa jam setelah luka, terjadi invasi sel inflamasi pada jaringan luka. Pada fase ini terdapat peran dari sel darah putih, yang terdiri dari beberapa jenis sel seperti neutrofil, eosinofil, basofil, monosit, dan limfosit yang berinteraksi satu sama lain. Fase selanjutnya yaitu fase proliferasi yang terjadi pada hari ke-2 atau ke-3 setelah terjadinya luka (Hannon *et al*., 2010). Fase proliferasi pada luka dimulai dengan pembentukan jaringan ikat baru. Fase proliferasi terjadi bersamaan dengan fase inflamasi, ditandai dengan migrasi dan proliferasi sel epitelial, sel fibroblas, dan sel endotel yang merupakan sel-sel yang sering dijumpai pada fase ini. Fase berikutnya adalah fase *remodelling* dan maturasi. Fase ini merupakan fase terakhir dari proses penyembuhan luka pada jaringan lunak yang terjadi mulai hari ke 21 sampai 1 tahun atau lebih setelah terjadinya luka (Reinke, 2012).

Reepitelisasi yang terjadi pada fase proliferasi merupakan komponen penting yang digunakan sebagai parameter penentu keberhasilan penyembuhan luka (Neck *et al*., 2012). Semakin cepat reepitelisasi semakin cepat pula luka tertutup sehingga semakin cepat penyembuhan luka (Prasetyo dkk., 2010). Pelepasan *growth factor* lokal dan sitokin yang menstimulasi proses ini. Stimulus awal untuk proliferasi dan migrasi sel-sel epidermis termasuk *epidermal growth factor* (EGF), *Insulin - like Growth Factor* ג(IGF ג ), *tumor necrosis factor alpha* (TGF-α), dan *interleukin-1* (IL-1), yang dilepaskan karena aktivasi makrofag. *Keratinocyte growth factors* (KGFs) dan *interleukin-6* (IL-6) dilepaskan fibroblas berperan dalam menarik

keratinosit yang berdekatan untuk bermigrasi, proliferasi, dan berdiferensiasi menjadi epitel (Neck *et al*., 2012).

Obat herbal adalah obat yang berasal dari sebagian atau seluruh bagian tumbuhan. Belakangan ini obat herbal yang berasal dari bahan alami banyak diminati oleh masyarakat karena bahan yang mudah didapatkan dari alam. Kulit jeruk nipis (*Citrus aurantifolia s.*) yang selama ini dianggap sebagai limbah yang sering dibuang pada pembuatan aneka olahan makanan dan minuman, ternyata mengandung beberapa komponen penting yang masih dapat dimanfaatkan. Kulit jeruk nipis memiliki kandungan zat aktif berupa flavonoid, polymethoxylated flavones (PMFs), terpene limonoid, karoten dan pigmen beta cryptoxanthin, citral, serta minyak atsiri (Indah dkk., 2013). Zat-zat ini banyak terkandung dalam kulit dan biji jeruk nipis, namun kandungan terbanyak terdapat pada kulitnya (Codoner-Franch *et al*., 2010). Kulit jeruk nipis juga memiliki kandungan flavonoid yang lebih tinggi daripada bulir buahnya. Flavonoid merupakan golongan terbesar dari senyawa polifenol yang bermanfaat bagi tubuh manusia yaitu sebagai antioksidan, anti alergi, anti mikroba, anti inflamasi, dan anti kanker. Hesperidin dan quercetin merupakan turunan flavonoid yang ada pada kulit jeruk nipis dan memiliki efek anti inflamasi. Quercetin memiliki efek anti inflamasi dengan menghambat mediator inflamasi, menghambat histamin (Indah dkk., 2013).

Berdasarkan uraian diatas, maka penelitian ini dilakukan untuk mengetahui pengaruh rebusan kulit jeruk nipis (*Citrus*

*aurantifolia s.*) terhadap ketebalan epitel pada luka pasca pencabutan gigi tikus putih (*Rattus norvegicus*) strain wistar.

## 1.2 Rumusan Masalah

Sejauh mana pengaruh pemberian rebusan kulit jeruk nipis (*Citrus aurantifolia s.*) terhadap ketebalan epitel pada luka pasca pencabutan gigi tikus putih (*Rattus norvegicus*) strain wistar?

## 1.3 Tujuan Penelitian

### 1.3.1 Tujuan Umum

Mengetahui sejauh mana pengaruh pemberian rebusan kulit jeruk nipis (*Citrus aurantifolia s.*) terhadap ketebalan epitel pada luka pasca pencabutan gigi tikus putih (*Rattus norvegicus*) strain wistar.

### 1.3.2 Tujuan Khusus

Tujuan khusus dari penelitian ini antara lain :

a. Mengukur ketebalan epitel pada luka pasca pencabutan gigi tikus putih (*Rattus norvegicus*) strain wistar yang diberi rebusan kulit jeruk nipis (*Citrus aurantifolia s.*) selama 7, 14, dan 21 hari.
b. Mengukur ketebalan epitel pada luka pasca pencabutan gigi tikus putih (*Rattus norvegicus*) strain wistar yang tidak diberi rebusan kulit jeruk nipis (*Citrus aurantifolia s.*) selama 7, 14, dan 21 hari.
c. Membandingkan ukuran ketebalan epitel pada luka pasca pencabutan gigi tikus putih *(Rattus norvegicus*) yang tidak diberi rebusan kulit jeruk nipis (*Citrus aurantifolia s.*) dengan ketebalan epitel pada luka pasca pencabutan

gigi tikus putih *(Rattus norvegicus*) yang diberi rebusan kulit jeruk nipis (*Citrus aurantifolia s.*) selama 7, 14, dan 21 hari.

## 1.4 Manfaat Penelitian

### 1.4.1 Manfaat Akademik

Menambah pengetahuan tentang pengaruh pemberian rebusan kulit jeruk nipis (*Citrus aurantifolia s.*) terhadap ketebalan epitel pada luka pasca pencabutan gigi pada tikus putih (*Rattus norvegicus*) strain wistar.

### 1.4.2 Manfaat Praktis

Memberikan alternatif pengobatan di bidang kedokteran gigi mengenai penggunaan rebusan kulit jeruk nipis (*Citrus aurantifolia s.*) guna penyembuhan luka pasca pencabutan gigi.

# BAB 2
# TINJAUAN PUSTAKA

## 2.1 Pencabutan Gigi

Pencabutan gigi adalah proses pengambilan gigi dari dalam soket tulang alveolar (Coulthard, 2013). Pencabutan gigi merupakan prosedur yang paling sederhana dan paling sering dilakukan dalam bidang bedah mulut di lingkup kedokteran gigi dan biasanya dilakukan pada gigi yang sudah tidak dapat dipertahankan lagi. Pencabutan gigi yang ideal adalah pencabutan tanpa rasa sakit, baik pada pencabutan satu gigi utuh maupun akar gigi, dengan trauma minimal terhadap jaringan lunak dan keras di sekeliling gigi serta mencegah terjadinya komplikasi pasca pencabutan gigi, sehingga bekas pencabutan dapat sembuh sempurna dan tidak meninggalkan masalah prostetik pascaoperasi di masa mendatang. Sebaiknya perlu diketahui indikasi dan kontraindikasi sebelum melakukan tindakan pencabutan gigi (Andersson, 2010).

### 2.1.1 Indikasi dan Kontraindikasi Pencabutan Gigi

Menurut Andersson (2010), ada beberapa indikasi dilakukan tindakan pencabutan gigi yaitu diantaranya adalah pada gigi yang mengalami karies, gigi *supernumerary*, gigi impaksi, gigi yang mengalami malposisi, fraktur mahkota dan akar, adanya penyakit periodontal dan penyakit pulpa, adanya lesi patologis di sekeliling gigi, sebelum terapi radiasi, gigi yang berada pada garis fraktur tulang rahang, dan untuk keperluan perawatan orthodontik. Menurut

Hupp (2014), indikasi dilakukan pencabutan gigi yaitu diantaranya adalah pada gigi dengan kondisi patologis pulpa, baik akut ataupun kronis yang tidak mungkin dilakukan terapi endodontik dan tidak dapat direstorasi, gigi dengan karies yang besar, baik dengan atau tanpa penyakit pulpa atau periodontal, gigi impaksi dan gigi *supernumerary*, gigi yang diduga sebagai fokal infeksi, gigi sulung yang persistensi, adanya penyakit periodontal dalam kondisi akut ataupun kronis yang tidak dapat dirawat, beberapa gigi yang terdapat pada garis fraktur rahang harus dicabut untuk mengurangi kemungkinan infeksi, penyembuhan yang tertunda atau tidak menyatunya rahang, untuk keperluan ortodontik (misalnya gigi premolar) dan keperluan prostetik untuk desain atau stabilitas prosthesis, serta adanya kondisi patologis di sekitar tulang yang melibatkan gigi, atau pengobatan kondisi patologis yang memerlukan pencabutan gigi. Contohnya adalah kista, *osteomyelitis*, tumor, dan nekrosis tulang.

Kontraindikasi pencabutan gigi terdiri dari faktor lokal dan sistemik. Kontraindikasi lokal terutama berkaitan dengan infeksi diantaranya adalah infeksi akut dengan selulitis yang tidak terkontrol, perikoronitis akut, gingivitis, stomatitis akut, rahang iradiasi yang dapat menyebabkan terjadinya *radio-osteomyelitis* akut, penyakit malignant, dan sinusitis akut maksila pada molar dan premolar rahang atas. Kontraindikasi sistemik yaitu terdiri dari pasien dengan diabetes melitus yang tidak terkontrol dikarenakan pasien diabetes melitus lebih rentan mengalami infeksi dan proses penyembuhan luka yang lama, kelainan kardiovaskular (hipertensi,

infark miokard, gagal jantung, jantung koroner), pasien dengan kelainan darah yang bisa mempengaruhi proses penyembuhan pasca pencabutan gigi (hemofili, leukemia, anemia), nefritis, penyakit Addison atau defisiensi steroid**,** kehamilan pada trimester ke-1 dan trimester ke-3, serta pasien dengan kelainan hati (Hupp, 2014).

### 2.1.2 Komplikasi Pencabutan Gigi

Komplikasi akibat pencabutan gigi bisa terjadi karena berbagai faktor. Komplikasi dapat digolongkan menjadi komplikasi intraoperatif, segera sesudah pencabutan, dan jauh setelah pencabutan. Komplikasi yang sering ditemui pada pencabutan gigi yaitu antara lain seperti perdarahan, pembengkakan, rasa sakit, *dry socket*, fraktur mahkota dan akar, fraktur alveolus, penyebaran infeksi, injuri pada inferior dental atau nervus lingual, *osteomyelitis* dan dislokasi mandibula (Lande *et al*., 2015). Komplikasi lain yang dapat terjadi yaitu fraktur tuberositas. Terkadang pada saat mencabut gigi molar rahang atas, terasa bahwa tulang penyangga dan tuberositas maksila ikut terangkat dengan giginya. Peristiwa ini biasanya disebabkan oleh perluasan sinus ke tuberositas maksila (Budiman, 2012). Setelah tindakan pencabutan gigi dapat menimbulkan luka atau kerusakan pada jaringan-jaringan disekitar gigi (Andersson, 2010).

## 2.2 Luka

Luka adalah kerusakan pada jaringan tubuh yang disebabkan oleh jejas baik fisik maupun kimia yang menyebabkan gangguan pada struktur jaringan (Sjamsuhidayat, 2010). Menurut Kumar V. *et al* (2015), luka didefinisikan sebagai keadaan terputusnya kontinuitas

jaringan yang dapat disebabkan oleh karena trauma, penekanan, pembedahan, vaskuler, atau akibat keganasan.

Terdapat beberapa klasifikasi luka yang perlu diketahui yaitu diantaranya adalah menurut usia luka (luka akut, luka kronis), menurut kedalaman luka (superficial, *partial thickness*, *full thickness)*, menurut warna yaitu merah (warna granulasi sehat), kuning (warna lapisan fibrin melekat jaringan), hitam (warna jaringan nekrotik), menurut waktu terjadinya luka yaitu luka kontaminasi (kurang dari 6 jam), luka infeksi (lebih dari 6 jam), dan menurut jenis luka operasi yaitu luka bersih, luka bersih terkontaminasi, luka terkontaminasi, luka terinfeksi (Kumar V. *et al*., 2015).

### 2.2.1 Proses Penyembuhan Luka

Penyembuhan luka merupakan suatu proses yang dinamis dan melibatkan interaksi kompleks yang memerlukan koordinasi sempurna dari berbagai kegiatan selular, termasuk fagositosis, kemotaksis, mitogenesis, dan sintesis komponen matriks ekstraselular. Aktivitas tersebut ditandai dengan munculnya beberapa jenis sel dan diatur oleh mediator larut seperti faktor pertumbuhan dan sitokin (Neck *et al*., 2012). Proses penyembuhan luka didefinisikan sebagai usaha tubuh untuk mengembalikan arsitektur dan fungsi suatu jaringan setelah terjadinya cedera. Proses penyembuhan luka terbagi menjadi tiga fase yang saling tumpang tindih yaitu fase inflamasi, proliferasi, dan maturasi atau remodeling jaringan (Kumar V. *et al*., 2015).

Fase inflamasi merupakan tahapan pertama yang sekaligus menjadi tahapan dasar pada proses penyembuhan luka. Fase inflamasi dimulai pada saat timbulnya kerusakan pada jaringan, biasanya terjadi selama 3 sampai 5 hari dan diikuti dengan terjadinya vasokonstriksi pada pembuluh yang terluka untuk menghentikan perdarahan, dan setelah perdarahan terkontrol, sel-sel inflamasi bermigrasi ke lokasi perlukaan. Awal dari fase inflamasi ditandai dengan adanya infiltrasi netrofil, makrofag, dan limfosit. Agregasi platelet dan infiltrasi leukosit yang diaktivasi oleh sitokin pro-inflammatori, seperti IL-1β, TNF-α, dan IFN-γ, merupakan komponen selular terpenting dari fase ini (Johan *et al*., 2012). Sel netrofil akan sampai pada daerah yang terluka dalam hitungan menit dan berkembang secara cepat sebagai sel predominan. Netrofil dapat ditemukan pada lokasi perlukaan 24 – 36 jam, sel ini bertansmigrasi melalui dinding sel endotel dari kapiler darah dan ditarik oleh faktor-faktor pertumbuhan dari platelet. Netrofil melepaskan sitokin-sitokin pro-inflamasi yang kemudian mengaktivasi fibroblas lokal dan keratinosit. Netrofil kemudian mengalami penekanan jumlah sebagai hasil dari apoptosis sel yang kemudian digantikan oleh makrofag. Sel ini juga menginisiasi respons imun selama proses penyembuhan luka (Johan *et al*., 2012).

Sel imun berikutnya adalah makrofag. Sel ini merupakan turunan monosit yang bersirkulasi dan terbentuk karena proses kemotaksis dan migrasi. Makrofag muncul pada hari ke-2 hingga hari ke-4 setelah terjadinya luka dan mencapai puncaknya pada hari ke tiga. Makrofag akan tetap berada pada luka hingga proses

penyembuhan luka berjalan sempurna. Saat diaktivasi, makrofag melepaskan *growth factors* dan sitokin (TGF-α, TGF-β1, PDGF, IGF-I dan II, TNF-α, IL-1) pada lokasi luka untuk lebih memperbesar dan mempertahankan aksi kimiawi dan mediator seluler yang sebelumnya telah dilepas oleh platelet yang berdegranulasi dan neutrofil. Makrofag mempengaruhi seluruh fase pada awal proses penyembuhan luka dengan meregulasi remodeling jaringan lokal oleh enzim proteolitik (matrix metalloprotease dan kolagenase), menginduksi formasi matriks ekstraseluler baru, dan memodulasi angiogenesis dan fibroplasia melalui produksi sitokin lokal seperti trombospondin-1 dan IL-1b (Petterson, 2012).

Limfosit T muncul pada hari ke-5 dan mencapai puncaknya pada hari ke-7. Makrofag dan limfosit T mempunyai peran yang penting dalam proses penyembuhan luka. Makrofag memfagositosis organisme-organisme patologis, sisa-sisa jaringan dan sel-sel yang apoptosis termasuk netrofil, melepas zat biologis aktif yang mempermudah terbentuknya sel inflamasi tambahan yang membantu makrofag dalam dekontaminasi dan pembersihan sisa jaringan, berfungsi dalam integrasi peran dalam menghasilkan respon penyembuhan yang sukses melalui sekresi faktor-faktor pertumbuhan, diantaranya TGF-β, TGF-α, bFGF, PDGF, VEGF yang kemudian mampu meningkatkan proliferasi sel dan mensintesis molekul ECM oleh sel residen, serta menyekresi berbagai sitokin yang nantinya akan menstimulasi respon penyembuhan (Young *et al*., 2011). Jumlah sel limfosit memuncak pada akhir fase proliferasi atau awal fase remodeling. Limfosit T berperan dalam mengontrol

proliferasi dan merupakan subset leukosit yang paling sering ditemukan pada perlukaan pada kulit manusia sebagai sel-sel imun adaptif. Sel ini banyak ditemukan selama fase remodeling jaringan, saat penutupan luka telah selesai dan infeksi lokal telah teratasi (Johan *et al*., 2012)

Tahapan penyembuhan luka selanjutnya adalah fase proliferasi. Fase proliferasi dimulai pada hari ke-3 setelah terjadinya luka dan berlangsung selama sekitar 2-4 minggu yang distimulasi oleh sitokin dan *growth factor* yang disekresikan pada masa inflamasi. Proses kompleks ini merupakan gabungan dari angiogenesis, formasi jaringan granulasi, deposisi kolagen, epitelisasi dan retraksi luka yang terjadi sekaligus (Neck *et al*., 2012). Angiogenesis dipicu sejak saat hemostatik telah dibentuk karena pelepasan TGF-b, *Platelet-Derived Growth Factor* (PDGF) dan *Fibroblast Growth Factor* (FGF). Dalam menanggapi hipoksia, *Vascular Endothelial Growth Factor* (VEGF) dilepaskan dan di kombinasi dengan sitokin lain, menginduksi sel endotel untuk memicu neovaskularisasi dan perbaikan pembuluh darah yang rusak. Awalnya pusat luka relatif avaskular, karena hanya mengandalkan difusi dari kapiler yang rusak di tepi luka. Sebagai hasil dari proses angiogenesis, jaringan pembuluh darah kapiler terbentuk pada seluruh luka yang berasal dari cabang pembuluh darah yang sehat (Young *et al*., 2011). Fibroblas selanjutnya akan dirangsang untuk berkembang biak oleh faktor pertumbuhan yang dirilis oleh gumpalan hemostatik dan kemudian bermigrasi ke luka (terutama oleh TGF-b, dan PDGF). Mulai dari hari ke-3, luka menjadi kaya

fibroblas yang berada pada protein matriks ekstra-selular (Hyaluronan, fibronektin, dan proteoglikan) dan kemudian akan memproduksi kolagen dan fibronektin. Jaringan granulasi yang berwarna merah muda, pembuluh darah, dan jaringan fibrosa selanjutnya akan terbentuk untuk menggantikan bekuan di lokasi luka. Ada berbagai tipe kolagen (proporsi yang lebih tinggi dari kolagen tipe 3) yang terlihat pada jaringan yang tidak terluka. Kolagen disintesis oleh fibroblas sebagai kunci dalam memberikan kekuatan untuk jaringan. Kelebihan kolagen dapat menyebabkan berkembangnya bekas luka hipertrofik. Bekas luka hipertrofik menonjol dan eritema tetapi tetap dalam batas-batas luka aslinya (Young *et al*., 2011).

Reepitelisasi dari area luka dimulai dalam beberapa jam setelah cedera tertutupi selapis sel lengkap dan menempel pada matriks di bawahnya. Sel epitel pada tepi luka mengalami perubahan fenotipik dan mulai bermigrasi ke daerah luka. Tidak adanya sel-sel tetangga pada tepi luka dapat menyebabkan adanya migrasi dan proliferasi sel epitel. Pelepasan *growth factor* lokal dan sitokin juga menstimulasi proses ini. Stimulus awal untuk proliferasi dan migrasi sel-sel epitel termasuk EGF, IL-1 dan TNF-α, yang dilepaskan karena aktivasi trombosit dan/ atau makrofag. *Keratinocyte Growth Factors* (KGF) dan IL-6, yang dilepaskan oleh fibroblas, berperan dalam menarik keratinosit yang berdekatan untuk bermigrasi, proliferasi, dan berdiferensiasi menjadi epitel (Neck *et al*., 2012). *Keratinocyte Growth Factors* (KGF) berperan dalam stimulusi mitosis sel epitel. Secara umum reepitelisasi melibatkan beberapa

proses, yaitu migrasi keratinosit epitel dari tepi luka, proliferasi keratinosit yang digunakan untuk menambah *epithelial tongue* yang meningkat dan bermigrasi, diferensiasi neo-epitelium menjadi epitel yang berlapis, pengembalian zona membran basal yang utuh yang menghubungkan epitel dengan dermis di bawahnya, dan repopulasi sel-sel khusus yang mengatur fungsi sensoris (sel Merkel), pigmentasi (melanosit), dan fungsi imun (sel Langerhans). Stimulator reepitelisasi ini belum diketahui secara lengkap. Faktor-faktor yang diduga berperan adalah EGF, TGFβ, PDGF dan IGF λ (Saragih, 2013).

Migrasi keratinosit epitel merupakan fase yang krusial dalam proses reepitelisasi pada penyembuhan luka. Keratinosit teraktivasi oleh adanya reaksi inflamasi tahap awal, dimana terjadi perekrutan sitokin-sitokin pro-inflamasi dan faktor pertumbuhan yang kemudian menginisiasi pengaktifan sel-sel keratinosit di membran basal. Keratinosit kemudian mengalami perubahan fenotip parsial yang mengakibatkan bentuknya menjadi lebih datar dan motil, serta terputusnya sebagian besar desmosom interseluler. Ketika telah terjadi pemutusan ikatan hemidesmosom antara membran basal dan epitel tidak lagi melekat satu sama lain sehingga memungkinkan untuk terjadinya migrasi ke arah lateral dari sel-sel epitel. Migrasi sel terjadi secara aktif yang difasilitasi oleh adanya penonjolan sitoplasma keratinosit yang disebut filidopia dan lamellipodia (Esfahani *et al*., 2012). Satu sampai dua hari setelah luka, sel-sel epitel pada tepi luka mulai berproliferasi dibelakang sel-sel yang sedang bermigrasi aktif. Berbeda dengan tahap migrasi keratinosit

epitel yang berlangsung secara migrasi aktif, pada tahap ini tergolong bersifat translokasi pasif dari sel-sel marginal yang telah terbentuk sebelumnya pada tahap migrasi epitel. Stimulus proses migrasi dan proliferasi sel-sel epitel belum dapat ditentukan, namun terdapat beberapa kemungkinan. Tidak adanya sel-sel epitel disekitar tepi luka kemungkinan merupakan sinyal untuk terjadinya proses migrasi dan proliferasi sel-sel epitel. Pelepasan lokal dari faktor pertumbuhan dan peningkatan ekspresi dari reseptor faktor pertumbuhan mungkin juga menstimulasi proses tersebut (Neck *et al*., 2012). Setelah berlangsungnya proses reepitelisasi, protein membran basal kembali muncul dalam pola yang sangat teratur mulai dari tepi luka bagian dalam membentuk seperti pola resleting. Sel-sel epitel kemudian kembali ke fenotif normalnya, kemudian kembali membuat ikatan yang kuat antara membran basal dan dermis yang berada dibawahnya (Esfahani *et al*., 2012). Proses selanjutnya terjadi retraksi luka yaitu berkontraksi daerah perlukaan 7 hari setelah terjadinya luka, yang dimediasi oleh myofibroblas. Interaksi antara *actin* dan myosin menarik tubuh sel berdekatan bersama dengan menurunnya area jaringan yang membutuhkan penyembuhan. Kontraksi terjadi 0,75 mm/hari menyebabkan pemendekan jaringan parut. Hal ini dipengaruhi oleh berbagai faktor termasuk bentuk luka, dengan luka garis lurus kontraksinya cepat dan luka bentuk lingkaran kontraksinya lambat. Gangguan pada fase penyembuhan ini menyebabkan kelainan bentuk (Esfahani *et al*., 2012).

Tahapan remodeling jaringan adalah tahap akhir dari proses penyembuhan luka. Tahap ini terjadi mulai hari ke 21 sampai 1 tahun

atau lebih setelah terjadinya luka (Reinke, 2012). Fitur utama dari tahap ini adalah pengendapan kolagen dalam jaringan yang terorganisir. Selama fase ini, semua peristiwa jangka pendek yang diaktifkan setelah terjadinya luka dihentikan, seperti makrofag, sel endotel, fibroblas, dan myofibroblasts mengalami apoptosis atau keluar dari luka. Sel-sel tersebut meninggalkan massa yang terdiri sebagian besar dari kolagen dan protein matriks lainnya. Tanpa peningkatan kandungan kolagen, sebagian besar matriks *acellular* ini selanjutnya di reorganisasi, terutama serat kolagen tipe III yang mengandung matriks sementara, akan digantikan oleh kolagen tipe I yang lebih kuat. Proses yang bergantung pada sintesis kolagen, sebagian adalah hasil jaringan dari interaksi antara matriks metaloproteinase dan inhibitor jaringan metalloproteinase. Selama fase ini, luka semakin terus meningkat pada daya rentangnya. Namun demikian, luka tidak bisa kembali mencapai kekuatan aslinya. Pada kekuatan maksimal, menyembuhkan luka adalah 80% dari kekuatan kulit normal (Neck et al., 2012).

### 2.2.2 Macam Penyembuhan Luka

Terdapat tiga macam penyembuhan luka yaitu penyembuhan luka primer, sekunder, dan tersier. Klinisi menggunakan kata *primary intention* dan *secondary intention* untuk mendeskripsikan dua metode dasar pada proses penyembuhan luka. Pada penyembuhan primer, tepi luka yang tidak mengalami kehilangan jaringan ditempatkan dan distabilisasi pada posisi anatomis yang sama dengan sebelum terjadinya luka. Perbaikan luka muncul dengan jaringan parut minimal. Istilah penyembuhan primer ini

digunakan untuk menandakan luka dengan tepi berdekatan. Pada penyembuhan ini, jumlah reepitelialisasi, deposisi kolagen, kontraksi, dan remodeling lebih sedikit dibutuhkan saat proses penyembuhan, sehingga proses penyembuhan berlangsung lebih cepat dengan resiko infeksi dan formasi jaringan parut yang lebih rendah dibandingkan penyembuhan sekunder (Petterson, 2012).

Penyembuhan sekunder adalah proses penyembuhan luka melalui pembentukan jaringan granulasi yang luas. Pada penyembuhan sekunder terdapat ruang diantara tepi-tepi luka atau laserasi atau diantara tulang atau ujung saraf, dengan kata lain terdapat kehilangan jaringan pada luka yang mengakibatan tepi luka tidak berdekatan. Pada situasi ini diperlukan migrasi epitel, deposisi kolagen, kontraksi, dan remodeling dalam jumlah besar saat proses penyembuhan luka. Penyembuhan sekunder ini membutuhkan waktu yang lebih lama dan memproduksi lebih banyak jaringan parut daripada penyembuhan primer (Kumar V. e*t al*., 2015). Beberapa ahli bedah menggunakan kata penyembuhan tersier untuk menandakan penyembuhan luka melalui penggunaan *tissue graft* atau graft jaringan untuk menutupi luka besar dan menjembatani ruang diantara tepi luka (Hupp, 2014).

### 2.2.3 Penyembuhan Luka Pasca Pencabutan Gigi

Penyembuhan luka pasca pencabutan gigi merupakan salah satu contoh penyembuhan sekunder. Darah memenuhi lokasi pencabutan segera setelah pencabutan gigi dari soketnya. Jalur intrinsik dan ekstrinsik koagulasi diaktivasi. Jaring resultan fibrin yang berisi sel darah merah yang terjebak menutup pembuluh darah

yang robek dan mengurangi ukuran luka pasca pencabutan gigi. Pembentukan gumpalan dimulai pada 24 hingga 48 jam pertama disertai pembesaran pembuluh darah di dalam sisa-sisa periodontal ligamen, diikuti migrasi leukositik dan formasi lapisan fibrin (Petterson, 2012).

Menurut Hupp (2014), pada minggu pertama gumpalan membentuk perancah sementara untuk migrasi sel inflamasi. Epitelium pada batas luka bertumbuh diatas permukaan bentukan gumpalan tersebut. Osteoklas terakumulasi disepanjang tulang alveolar crest membuat tempat untuk aktivasi resorpsi *crestal*. Proses angiogenesis dimulai pada sisa-sisa ligamen periodontal. Pada minggu kedua, gumpalan terus terbentuk melalui fibroplasia dan pembuluh darah baru mulai berpenetrasi menuju pusat gumpalan. Trabekula osteoid memanjang secara perlahan ke dalam gumpalan alveolus dan resorpsi osteoklastik kortikal margin alveolar soket semakin terlihat. Pada minggu ketiga pasca pencabutan gigi, soket dipenuhi jaringan granulasi dan tulang yang terkalsifikasi secara buruk terbentuk pada batas pinggir luka. Permukaan luka mengalami reepitelialisasi secara penuh dengan jaringan parut minimal atau tanpa ada jaringan parut sama sekali. Remodeling tulang secara aktif oleh deposisi dan resorpsi terus berlanjut untuk beberapa minggu (Kumar V. *et al*., 2015).

Gambaran radiografik pada formasi tulang tidak terlihat nyata hingga minggu ke 6-8 setelah pencabutan gigi. Oleh karena proses remodeling tulang yang sedang berjalan, hasil akhir penyembuhan pasca pencabutan gigi tidak dapat terlihat secara tajam

pada radiograf setelah 4 hingga 6 bulan. Kadang-kadang gumpalan darah gagal terbentuk atau mungkin hancur, menyebabkan osteitis alveolar local. Pada keadaan seperti ini, penyembuhan tertunda dan soket terisi secara berangsur-angsur. Ketika tidak ada jaringan matriks granulasi yang sehat, aposisi dari regenerasi tulang pada tulang alveolar yang tersisa memakan waktu lebih lama dibanding soket normal. Soket yang terinfeksi biasanya tetap terbuka atau tertutup sebagian oleh epitelium hiperplastik untuk kurun waktu tertentu (Petterson, 2012).

**2.3 Jaringan Epitelium Rongga Mulut**

Jaringan epitelium terdiri dari lapisan-lapisan sel yang tersusun dengan rapat. Pada epitelium yang jumlahnya banyak, sel-sel tersebut direkatkan menjadi satu oleh *tight junction* (penambungan ketat). Permukaan bebas pada epitelium terpapar langsung ke udara atau cairan, sementara sel-sel yang berada di bagian dasar melekat pada membran basal (Neck *et al*., 2012).

Sel-sel epitel mukosa mulut tersusun dari 4 lapisan secara berurutan dari yang paling dalam kepermukaan yaitu lapisan geminativum/ basalis, lapisan spinosum, lapisan granulosum, dan lapisan corneum. *Stratum basalis* mengandung sel-sel induk yang bermitosis secara berkelanjutan dan anak selnya ditransfer ke lapisan yang lebih superfisial. Lapisan ini terdiri dari selapis sel berbentuk kubus yang berbatasan dengan lamina propia. *Stratum spinosum* memiliki karakteristik sel yang mulai matang dan terdiri dari beberapa lapis sel berbentuk bulat/ oval. *Stratum granulosum* lebih matang dari *stratum spinosum* dan mengandung granula keratohyalin

yang banyak sebagai bakal sel keratin. Lapisan ini terdiri dari beberapa lapis sel yang lebih gepeng. *Stratum corneum* terdiri dari selapis/ berlapis-lapis sel berbentuk pipih yang tidak berstruktur dan tidak memiliki inti sel. Mukosa mulut dapat dikelompokkan menjadi 3 tipe yaitu mukosa penguyahan, mukosa penutup dan mukosa khusus. Lokasi mukosa penguyahan pada regio rongga mulut yang menerima tekanan kunyah seperti gingiva dan palatum durum. Jaringan epitelnya *parakeratinised* (mempunyai lapisan keratin tipis yang beberapa selnya masih memiliki inti sel yang tidak sempurna). Lokasi mukosa penutup terdapat pada dasar mulut, permukaan inferior lidah, permukaan dalam bibir dan pipi, palatum molle dan mukosa alveolaris kecuali gingiva. Tipe epitel *nonkeratinised* (tidak memiliki lapisan keratin). Lokasi mukosa khusus terletak pada dorsum lidah, tipe epitelnya *ortokeratinised* (memiliki lapisan keratin yang tebal yang terdiri dari sel-sel yang sudah tidak berinti) (Saragih, 2013). Gambaran histologi lapisan epitel terdapat pada gambar 2.1 dengan pewarnaan *Haemotoxilin Eosin* dan dilihat dengan perbesaran 400x.

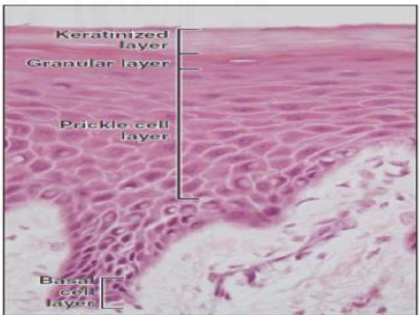


**Gambar 2.1 Gambaran histologi lapisan epitel dengan pewarnaan *Haemotoxilin Eosin*, perbesaran 400x (Eroschenko, 2015)**

## 2.4 Jeruk nipis (*Citrus aurantifolia s.*)

Jeruk nipis merupakan salah satu jenis citrus (jeruk) yang asal usulnya dari India dan Asia Tenggara. Taksonomi tanaman *Citrus aurantifolia* menurut Adina A.B., dkk (2014) :

**Gambar 2.2. Buah jeruk nipis (*Citrus aurantifolia s.*) (Adina, dkk., 2014)**

Kingdom : Plantae

Divisi : Spermatophyta

Subdivisi : Angiospermae

Kelas : Dicotyledonae

Ordo : Rutales

Famili : Rutaceae

Genus : Citrus

Spesies : (*Citrus aurantifolia* (Christm.) Swingle)

Sinonim : *Limonia aurantifolia* Christm., *Limon spinosum* Mill., *Citrus limonia* Osbeck, *Citrus lima* Luman, *Citrus spinosissima* G.F.W. Meyer, *Citrus acida* Roxb., *Citrus aurantium*

Nama Lain : Lime (Inggris), Lima (Spanyol), Limah (Arab), Jeruk nipis (Indonesia)

Nama Daerah : Kelangsa (Aceh), jeruk nipis (Sunda), jeruk pecel (Jawa), jeruk alit (Nusa Tenggara), kaputungan, lemo (Bali), dongaceta (Bima), mudutelong (Flores), jeru (Sawu), mudakenelo (Solor), delomakii (Roti), lemau nepis (Kalimantan), lemo ape (Sulawesi), lemo kapasa (Bugis), lemo kadasa (Makasar), punhat em nepi (Buru), ahusi hinsi, aupsifis (Seram), inta, lemonepis, ausinepis. Jeruk nipis memiliki perbedaan morfologi bila dibandingkan dengan jenis jeruk lain (Anna, 2012).

**2.4.1 Morfologi**

Jeruk nipis merupakan salah satu jenis citrus (jeruk). Jeruk nipis termasuk dalam jenis tumbuhan perdu yang banyak memiliki dahan dan ranting. Tingginya sekitar 0,5-3,5 meter. Batang pohonnya berkayu, ulet, berduri dan keras, sedangkan permukaan kulit luarnya berwarna tua dan kusam. Pohonnya tegak dan daunnya majemuk, berbentuk ellips dengan pangkal membulat, ujung tumpul dan tepi beringgit. Panjang daunnya mencapai 2,5-9 cm dan lebarnya 2-5 cm. Tulang daunnya menyirip, dengan tangkai bersayap, berwarna hijau dan lebar 5-25 mm. Bunganya berukuran majemuk/ tunggal berwarna putih yang tumbuh di ketiak daun atau di ujung batang dengan diameter 1,5-2,5 cm. Kelopak bunga berbentuk seperti mangkuk berbagi 4-5 dengan diameter 0,4-0,7 cm berwarna putih kekuningan dan tangkai putik silindris putih kekuningan dengan tepi merah muda. Daun mahkota berjumlah 4-5, berbentuk bulat telur atau lanset, berwarna putih dengan panjang 0,7-1,25 cm dan lebar 0,25-0,5 cm. Pada umur 2,5 tahun tanaman jeruk nipis mulai berbuah. Buahnya berbentuk bulat sebesar bola pingpong dengan

diameter 3,5-5 cm, berwarna (kulit luar) hijau atau kekuning-kuningan. Daging buahnya tipis dan mengandung banyak cairan yang rasa buahnya asam. Tanaman jeruk nipis ini memiliki akar tunggang. Tanaman yang berasal dari Asia Tenggara ini sudah tersebar luas di daerah tropis hingga ketinggian 1.000 m di atas permukaan laut (Anna, 2012). Tanaman jeruk umumnya menyukai tempat-tempat yang dapat memperoleh sinar matahari secara langsung (Kurniawati, 2010). Pada jeruk nipis terdapat berbagai macam kandungan senyawa kimia yang bermanfaat (Anna, 2012).

**2.4.2 Kandungan senyawa kimia**

Masyarakat pada umumnya sudah banyak mengetahui akan kandungan vitamin C yang cukup besar pada jeruk nipis. Namun ternyata masih banyak lagi kandungan-kandungan lain dari buah ini seperti halnya mineral. Dalam jeruk nipis ditemukan kandungan seperti vitamin B1, belerang, asam sitrun, glikosida, dammar, minyak atrisi (meliputi nildehid, aktilaldehid, linali-lasetat, gerani-lasetat, kadinen, lemon kamfer, felandren, limonene, sitral), asam amino (lisin, triptofan), asam sitrat, minyak terbang. Selain itu jeruk nipis juga mengandung senyawa saponin dan flavonoid yaitu hesperedin (hesperitin 7 rutinosida), tangeritin, naringin, eriocitrin, eriocitrocide (Anna, 2012). Dalam setiap 100 gram buah jeruk nipis terkandung vitamin C 27 mg, kalsium 40 mg, fosfor 22 mg, karbohidrat 12,4 mg, vitamin B 10,04 mg, zat besi 0,6 mg, lemak 0,1 mg, kalori 37 mg, protein 0,8 mg, air 86 g, dan zat-zat lain hingga 100%. Buah jeruk nipis juga mengandung unsur-unsur senyawa kimia lain yang bermanfaat diantaranya adalah asam sitrat sebanyak

7-7,6%, vitamin B1, damar lemak, mineral, glikosida, dan minyak terbang (minyak atsiri atau essensial oil) (Hariana, 2010).

Tanaman genus *Citrus* merupakan salah satu tanaman yang menghasilkan minyak atsiri atau essensial oil yang merupakan suatu substansi alami yang telah dikenal memiliki efek anti bakteri. Minyak esensial sebesar 7% mengandung citral limonene, fellandren, lemon kamfer, fenchon, terpineol, bisabolene, cadinen, linalin asetat, geranil asetat, dan flavonoid seperti poncirin, hesperidine, rhoifolin, dan naringin. Komposisi kimia minyak atsiri yang dihasilkan tanaman *Citrus aurantifolia* yang berasal dari Kamerun antara lain limonen (53,92%), α-pinen (0,33%), mirsen (1,58%), β-pinen (0,97%), sabinen (2,06%), dan isokamfen (0,56%) yang termasuk golongan hidrokarbon monoterpen; geraniol (1,33%), linalool (1,20%), neral (9,88%), nerol (1,38%), geranial (12,26%), geranil asetat (2,03%), α-terpineol (0,42%), sitronelol (0,67%), dan neril asetat (4,56%) yang termasuk golongan monoterpen teroksigenasi; serta β-kariofilen (0,61%) yang termasuk golongan hidrokarbon siskuiterpen (Anna, 2012).

Kulit jeruk nipis mengandung zat aktif hesperidin, naringin, dan polymethoxylated flavones (PMFs). Pada kulit jeruk nipis termasuk lapisan albedo, flavedo, dan lapisan segmennya, memiliki kandungan flavonoid yang lebih tinggi daripada jus butiran daging buahnya. Flavonoid merupakan golongan terbesar dari senyawa polifenol yang bermanfaat bagi tubuh manusia yaitu sebagai antioksidan, anti alergi, anti mikroba, anti inflamasi, dan anti kanker. Flavonoid yang terkandung pada kulit jeruk nipis yaitu hesperidin,

herperitin, nobiletin, tangeretin, naringin, naringenin, rutin, quercetin. Hesperidin dan quercetin merupakan turunan flavonoid yang ada pada kulit jeruk nipis dan memiliki efek anti inflamasi. Quercetin memiliki efek anti inflamasi dengan menghambat mediator inflamasi, menghambat histamine. Pada kulit jeruk nipis juga terdapat kandungan lain yaitu apigenin, rutin, quercetin, dan kaempferol yang melimpah (Lizzo *et al*., 2012).

Berdasarkan penelitian yang telah dilakukan oleh Wardani (2015), telah terbukti bahwa ekstrak etanol kulit jeruk nipis (C*itrus aurantifolia s.*) dapat membantu proses penyembuhan ulkus traumatik. Jeruk nipis memiliki kemampuan bekerja sebagai zat anti inflamasi, anti bakteri, dan antioksidan yang dapat membantu penyembuhan ulkus traumatik. Kemampuan yang dimiliki oleh bahan ini disebabkan adanya zat aktif berupa flavonoid, polymethoxylated flavones (PMFs), citral, karoten dan pigmen beta cryptoxanthin, terpene limonoid, serta minyak atsiri (Indah *et al*., 2013). Zat-zat ini banyak terkandung dalam kulit buah dan biji jeruk nipis, namun kandungan terbanyak terdapat pada kulit buah jeruk nipis (Codoner-Franch *et al*., 2010). Oleh karena berbagai macam kandungan senyawa kimia pada jeruk nipis tersebut, maka jeruk nipis memiliki banyak manfaat (Astarini *et al*., 2010).

### 2.4.3 Manfaat

Jeruk nipis (*Citrus aurantifolia*) dapat menjadi obat tradisional yang memiliki khasiat diantaranya adalah untuk mengurangi demam, batuk, infeksi saluran kemih, ketombe, menambah stamina, mengurangi jerawat serta sebagai anti inflamasi

dan anti mikroba. Dalam kulit jeruk nipis (*Citrus aurantifolia*) terkandung zat-zat yang dapat bekerja sebagai zat anti inflamasi, anti alergi, anti virus, anti bakteri, anti mikroba, antioksidan, anti kanker, anti ulserogenik, anti hipertensi, anti tumor, anti neoplastik, anti platelet, anti hepatotoksik, serta dapat menurunkan kadar kolesterol (Astarini *et al.*, 2010).

# BAB 3
# KERANGKA KONSEP DAN HIPOTESIS PENELITIAN

## 3.1 Kerangka Konsep

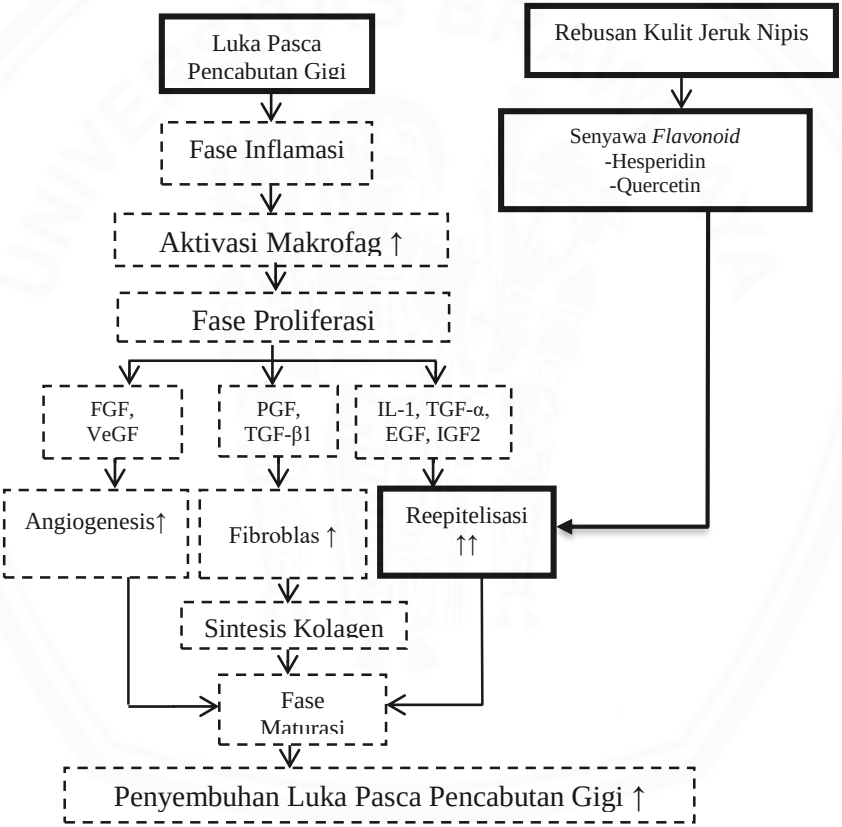


**Gambar 3.1 Skema kerangka konsep**

**Keterangan :**

= Variabel yang diteliti

= Variabel yang tidak diteliti

= Meningkat karena pengaruh kandungan *Flavonoid* Hesperidin dan Quercetin

Pasca tindakan pencabutan gigi dapat menimbulkan luka dan selanjutnya akan mengalami proses penyembuhan luka. Proses penyembuhan luka diawali dengan fase inflamasi. Pada fase inflamasi terjadi peningkatan aktivasi makrofag di daerah luka, kemudian makrofag yang teraktivasi akan melepaskan berbagai *growth factor* seperti FGF, VeGF, PGF, TGF-β1, IL-1, TGF-α ,EGF, IGF2 yang dapat menyebabkan terjadinya angiogenesis, proliferasi fibroblas, serta reepitelisasi. Fibroblas selanjutnya akan meningkatkan sintesis kolagen untuk memperbaiki jaringan yang rusak. Adanya angiogenesis, peningkatan sintesis kolagen, dan reepitelisasi dapat mempengaruhi fase maturasi dan terjadi penyembuhan luka pasca pencabutan gigi.

Kulit jeruk nipis memiliki kandungan senyawa *flavonoid*. Hesperidin dan quercetin merupakan turunan

*flavonoid* yang ada pada kulit jeruk nipis. Senyawa *flavonoid* hesperidin dan quercetin memiliki kemampuan sebagai imunomodulator yang akan merangsang sel-sel inflamasi untuk mensekresikan *growth factor* yang penting dalam proses pertumbuhan, termasuk meningkatkan *growth factor* IL-1, TGF-α ,EGF, IGF2 yang menstimulasi proses reepitelisasi sehingga reepitelisasi dapat segera terjadi. Tahapan selanjutnya terjadi fase maturasi dan luka pasca pencabutan gigi dapat sembuh.

## 3.2 Hipotesis Penelitian

Rebusan kulit jeruk nipis (C*itrus aurantifolia s.*) berpengaruh terhadap ketebalan epitel pada luka pasca pencabutan gigi tikus putih *(Rattus novergicus)* strain wistar.

# BAB 4
# METODOLOGI PENELITIAN

## 4.1 Desain Penelitian

Penelitian ini akan dilakukan dengan pendekatan Eksperimental Laboratoris (Notoatmodjo, 2010). Desain penelitian yang digunakan adalah *Randomized Post-Test Only Control Group Design* secara *in-vivo*, dimana subyek dibagi menjadi 6 kelompok secara random. Berikut merupakan desain penelitian:

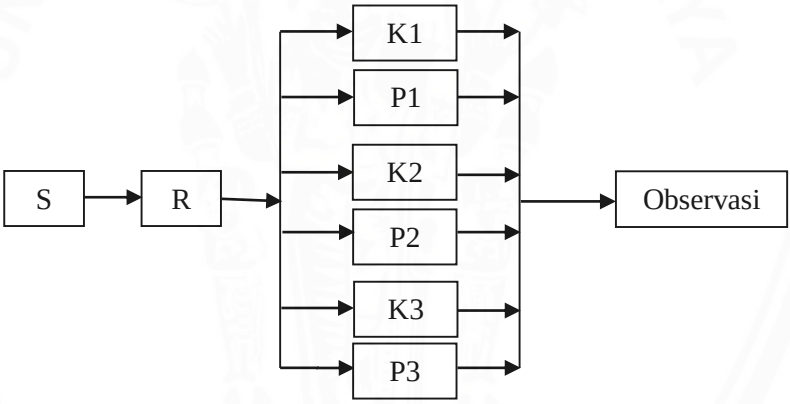


**Gambar 4.1 Desain Penelitian**

Keterangan :

S = Sampel

R = *Random*

K1= Kelompok kontrol 1 yang dilakukan pecabutan gigi tanpa diberi rebusan kulit jeruk nipis kemudian dilakukan pembedahan pada hari ke-7

P1= Kelompok perlakuan 1 yang dilakukan pecabutan gigi dan diberi rebusan kulit jeruk nipis kemudian dilakukan pembedahan pada hari ke-7

K2= Kelompok kontrol 2 yang dilakukan pecabutan gigi tanpa diberi rebusan kulit jeruk nipis kemudian dilakukan pembedahan pada hari ke-14

P2= Kelompok perlakuan 2 yang dilakukan pecabutan gigi dan diberi rebusan kulit jeruk nipis kemudian dilakukan pembedahan pada hari ke-14

K3= Kelompok kontrol 3 yang dilakukan pecabutan gigi tanpa diberi rebusan kulit jeruk nipis kemudian dilakukan pembedahan pada hari ke-21

P3= Kelompok perlakuan 3 yang dilakukan pecabutan gigi dan diberi rebusan kulit jeruk nipis kemudian dilakukan pembedahan pada hari ke-21

## 4.2 Sampel Penelitian

### 4.2.1 Jenis Sampel Penelitian

Populasi yang digunakan dalam penelitian ini adalah hewan percobaan berupa tikus putih jantan (*Rattus norvegicus*) strain wistar yang dipelihara di Laboratorium Parasitologi Fakultas Kedokteran Universitas Brawijaya Malang. Sampel penelitian ini juga dipilih berdasarkan kriteria inklusi dan eksklusi sampel (Fitria M., 2014).

**1. Kriteria Inklusi Sampel**

Kriteria inklusi dalam penelitian ini antara lain:

a. Tikus berjenis kelamin jantan (untuk menghindari efek hormonal yang lebih dominan pada tikus betina)

b. Berat badan tikus 150-200 gram dan usia tikus 2-3 bulan

c. Tikus belum pernah digunakan untuk penelitian
d. Keadaan umum tikus sehat yang ditandai dengan gerakannya yang aktif, mata jernih, dan bulu tebal berwarna putih mengkilap
e. Tikus diadaptasikan terlebih dahulu di laboratorium selama 7 hari sebelum digunakan penelitian.

**2. Kriteria Eksklusi Sampel**

Kriteria ekslusi dalam penelitian ini antara lain:

a. Tikus yang mengalami penurunan berat badan sehingga kurang dari 150 gram selama penelitian berlangsung
b. Tikus yang mengalami diare pada saat penelitian yang ditandai dengan feses tikus yang tidak berbentuk
c. Tikus yang mengalami tanda-tanda infeksi pada soket gigi
d. Tikus yang kondisi fisiknya mengalami penurunan atau mati selama penelitian
e. Pencabutan gigi yang tidak sempurna

### 4.2.2 Jumlah Sampel Penelitian

Teknik randomisasi digunakan untuk pengelompokan perlakuan menggunakan metode Rancangan Acak Lengkap (RAL) dikarenakan baik hewan coba, bahan pakan, dan bahan penelitian lainnya adalah homogen. Pada rancangan ini memungkinkan setiap hewan coba mempunyai kesempatan yang sama untuk menjadi sampel, baik dalam kelompok perlakuan maupun kelompok kontrol (Salazar, 2015).

Jumlah sampel tiap perlakuan yang digunakan pada penelitian menurut Federer yaitu : (Supranto, 2007)

( t – 1 ) (r– 1 ) ≥ 15, dengan t adalah jumlah perlakuan dan r adalah jumlah sampel yang dibutuhkan di setiap perlakuan. Oleh karena itu, perhitungan menjadi :

( t – 1 ) ( r – 1) ≥ 15

( 6 – 1 ) (r – 1 ) ≥ 15

5(r – 1) ≥ 15

5r-5 ≥ 15

5r ≥ 20

r ≥ 4

Sehingga, jumlah sampel yang digunakan adalah 6 sampel untuk setiap kelompok perlakuan. Total tikus yang akan digunakan untuk penelitian ini adalah 36 tikus, sudah termasuk cadangan sampel yaitu 6 tikus untuk mengantisipasi *lost of sample.*

## 4.3 Variabel Penelitian

### 1. Variabel Bebas/Independen

Variabel bebas dalam penelitian ini adalah rebusan kulit jeruk nipis (*Citrus aurantifolia* (Christm.) Swingle).

### 2. Variabel Terikat/Dependen

Variabel terikat dalam penelitian ini adalah ketebalan epitel pada hari ke-7, ke-14, dan ke-21.

### 3. Variabel Kontrol/Kendali

Variabel kendali dalam penelitian ini adalah :

a. Jenis kelamin hewan coba
b. Umur hewan coba
c. Berat badan hewan coba
d. Makanan dan minuman yang dikonsumsi hewan coba

e. Aplikasi rebusan jeruk nipis
f. Pengambilan preparat jaringan

## 4.4 Tempat dan Waktu Penelitian

Penelitian dilakukan di Laboratorium Parasitologi dan Laboratorium Patologi Anatomi Fakultas Kedokteran Universitas Brawijaya Malang. Penelitian ini dilakukan kurang lebih selama 3 bulan dimulai pada bulan Januari sampai bulan Maret 2018.

## 4.5 Alat dan Bahan Penelitian

Alat dan bahan yang akan digunakan dalam penelitian ini sebagai berikut:

**1. Alat dan Bahan untuk Pemeliharaan Hewan Coba**

a. 36 buah box plastik berukuran 15 x 30 x 42 $cm^3$ yang diisi 1 ekor tikus putih dengan tutup kandang dari anyaman kawat, dan sekam sebagai dasar box.
b. Tempat minum hewan coba
c. Sonde *gastric*
d. Alat penimbang berat badan tikus *Neraca Ohaus (Sartorius).*
e. Pakan hewan coba terdiri dari 67% *comfeed PAR-S*, 33% terigu dan diencerkan dengan air, air minum dari *aquadest*.

**2. Alat dan Bahan Pencabutan Gigi Tikus**

a. Tikus putih jantan (*Rattus norvegicus*) strain wistar usia 2-3 bulan dengan berat badan 150-200 gram
b. Pinset
c. Pinset sirurgis
d. *Lecron* (pisau model) modifikasi
e. *Needle holder* modifikasi

f. Ekskavator
g. Sonde *half moon*
h. *Blade* dan *blade holder*
i. *Disposible syringe* anestesi
j. Anastesi ketamine dengan dosis 40mg/kgbb
k. Analgesik *novalgin* 9 ml
l. Kapas
m. Kassa
n. Desinfektan alkohol 70%
o. Cawan
p. Tabung kaca
q. Masker dan sarung tangan

**3. Alat dan Bahan Perlakuan Hewan Coba**

a. Tikus putih jantan (*Rattus norvegicus*) strain wistar usia 2-3 bulan dengan berat badan 150-200 gram
b. Rebusan kulit jeruk nipis (*Citrus aurantifolia s.*)
c. Sonde *gastric*
d. Masker dan sarung tangan

**4. Alat dan Bahan Pengambilan Jaringan dan Pembuatan Preparat**

a. Masker dan sarung tangan
b. *Blade no.11*
c. Pinset
d. Tabung fiksasi berlabel
e. Gelas ukur
f. *Object glass* dan *deck glass*

g. *Cover glass*
h. *Counter*
i. Mikroskop cahaya
j. Mikroskop Olympus *photo slide* BX51 dengan kamera DP71 12 mega pixel
k. Alkohol 70%, 80%, 95%, 96%
l. Albumin
m. Zenker
n. Formalin 10%
o. *Decalsification agent* (*EDTA* 14%)
p. HCL 5%
q. Amonium oksalat 1%
r. Xylol
s. Paraffin
t. Alat cetak paraffin
u. *Water-bath*
v. Pewarna *Hematoksilin* dan *Eosin*
w. Air dan *Aquadest*
x. Ether chloride
y. Asam format 50%.

**5. Alat dan Bahan Pembuatan Rebusan Kulit Jeruk Nipis**

a. Kulit jeruk nipis
b. Air
c. Pisau
d. Kompor
e. Panci

f. Gas LPG
g. Alat pengaduk
h. Gelas ukur
i. Saringan
j. Corong
k. Botol untuk menyimpan air rebusan jeruk nipis

## 4.6 Definisi Operasional

Definisi operasional dalam penelitian ini sebagai berikut :

**1. Rebusan Kulit Jeruk Nipis**

Rebusan kulit jeruk nipis adalah cairan yang didapat dari kulit jeruk nipis yang direbus dalam air hingga mendidih (Anna, 2012).

**2. Pengukuran Ketebalan Epitel**

Pengukuran ketebalan epitel daerah luka pada sediaan preparat jaringan dilakukan menggunakan program Master OlyVIA dengan perbesaran 400x pada 5 lapang pandang. Tiap 1 lapang pandang sediaan preparat jaringan, ketebalan epitel diukur dari lapisan basal hingga keratin secara tegak lurus sebanyak 5x, dilanjutkan pada lapang pandang kedua hingga kelima. Selanjutnya hitung rerata ketebalan epitel dari 5 lapang pandang pada potongan jaringan tersebut.

## 4.7 Prosedur Penelitian

Prosedur penelitian yang akan dilakukan sebagai berikut :

**1. Perawatan Hewan Coba**

Menurut Sihombing (2010) dan Pusat Penelitian dan Pengembangan Peternakan (2016), prosedur perawatan hewan coba sebagai berikut :

a. Hewan coba (tikus) diseleksi sesuai dengan kriteria sampel.
b. Tikus dipelihara dan diadaptasikan selama 7 hari di dalam box plastik berukuran 15 x 30 x 42 $cm^3$ dengan suhu ruang (22-24ºC) yang ditutup dengan kawat kassa dengan dasar sekam yang diganti setiap 2 hari sekali.
c. Kebutuhan makan dan minum tikus harus terpenuhi. Pemberian makan dilakukan dengan membuat campuran 67% *Comfeed PAR-S*, 33% terigu, dan diencerkan dengan air. Pemberian makan dilakukan 1 kali sehari dengan timbangan ± 40 gram. Kebutuhan minum tikus yaitu 20-45ml/hari/ekor.
d. Tikus dipuasakan selama 12-18 jam sebelum perlakuan, namun air untuk minum tetap diberikan.
e. Berat badan tiap tikus ditimbang dan dikelompokkan menjadi 6 kelompok secara acak dengan jumlah masing-masing kelompok adalah 6 ekor, kemudian berat tikus ditimbang lagi sebelum dilakukan pencabutan, dimana berat badan yang dibutuhkan adalah 150-200 gram.

**2. Pembuatan Rebusan Kulit Jeruk Nipis**

a. Menghitung kebutuhan rebusan kulit jeruk nipis yang diperlukan selama penelitian.

b. Pemberian rebusan pada masing-masing tikus sebanyak 2 ml merupakan volume yang boleh diberikan berdasarkan pada volume normal lambung tikus yaitu 3-5 ml. Jika volume yang diberikan melebihi volume lambung tikus, maka dapat menyebabkan dilatasi lambung akut yang dapat menyebabkan robeknya saluran cerna tikus (Ngatidjan, 2008)

c. Terdapat 3 kelompok perlakuan yang akan diberi rebusan yaitu kelompok P7 dengan jumlah 6 ekor tikus selama 7 hari, kelompok P14 dengan jumlah 6 ekor tikus selama 14 hari, dan kelompok P21 dengan jumlah 6 ekor tikus selama 21 hari. Didapatkan perhitungan {(2ml x 7 hari x 6 ekor tikus) + (2ml x 14 hari x 6 ekor tikus) + (2ml x 21 hari x 6 ekor tikus)}, didapatkan hasil 504 ml. Total rebusan kulit jeruk nipis yang diperlukan selama penelitian sebanyak 504 ml.

d. Waktu penelitian yang dibutuhkan pada penelitian ini adalah 21 hari. Pengurangan volume rebusan dapat terjadi akibat penguapan saat dilakukan proses perebusan dan pemuaian saat penyimpanan selama 21 hari. Hal ini terjadi dikarenakan adanya kenaikan suhu dari proses pengeluaran rebusan pada suhu ruang yang akan menyebabkan zat cair mengalami penguapan. Oleh karena itu, dibuat larutan cadangan sebanyak 3 x 504 ml dan didapatkan hasil 1512 ml, maka diperlukan

perbandingan air 2000 ml dan kulit jeruk nipis sebanyak ±1 kg.

e. Didapatkan berat kulit jeruk nipis 330 gram dari 1 kg buah jeruk nipis, untuk mencapai ±1 kg kulit jeruk nipis maka dikalikan 3, sehingga buah jeruk nipis yang dibutuhkan sebanyak 3 kg.

f. Dilakukan penimbangan kulit jeruk nipis sebanyak ±1 kg ke dalam gelas ukur menggunakan air 2000 ml dikarenakan volume rebusan yang dibutuhkan >1512 ml. Penimbangan kulit jeruk nipis tersebut dilakukan berdasarkan konsep dasar hukum Archimedes yang bertujuan untuk mengetahui massa kulitnya yaitu Fa = $W_C$ (Fa : gaya angkat ke atas, Wc : berat zat cair yang dipindahkan) (Agusni, 2015). Konsep dasar hukum Archimedes tersebut berbunyi bahwa suatu benda yang dicelupkan sebagian atau seluruhnya ke dalam zat cair akan mengalami gaya ke atas yang besarnya = berat zat cair yang dipindahkan oleh benda tersebut, sehingga didapatkan volume penimbangan 867 ml.

g. Proses perebusan ditunggu hingga mendidih, kemudian dibiarkan 10 menit supaya zat aktifnya terlarut dalam air rebusan. Perebusan pada suhu 100$^{o}$C selama 10 menit didapatkan kadar flavonoid lebih tinggi dibandingkan dengan 20 menit maupun 30 menit (Puspitasari, 2016).

h. Api dimatikan, lalu dibiarkan hingga dingin. Setelah dingin, air hasil rebusan diukur dengan gelas ukur dan

didapatkan penyusutan volume dari proses perebusan sebanyak 400 ml, sehingga stok volume rebusan kulit jeruk nipis sebanyak 1600 ml.

i. Rebusan tersebut dimasukkan ke dalam botol penyimpanan untuk digunakan selama penelitian.

**3. Proses Pencabutan Gigi Tikus**

Menurut IACUC (2011) dan Widyastomo (2013), prosedur pencabutan gigi tikus sebagai berikut:

a. Disinfeksi jaringan yang akan dianestesi menggunakan alkohol 70%, pencabutan gigi tikus dilakukan pada gigi insisivus satu kiri rahang bawah dikarenakan lokasi pencabutannya yang mudah serta antara insisivus kiri maupun kanan tidak ada perbedaan yang signifikan jadi bisa dilakukan pencabutan pada gigi insisivus kiri maupun kanan rahang bawah.

b. Anestesi dengan menggunakan ketamin sebanyak 0,3-0,4 ml agar tikus tidak merasa sakit dan mudah penanganannya. Anestesi diinjeksikan secara intra peritoneal pada perut dan diaspirasi. Jika jarum sudah ditempatkan dengan benar maka obat dapat dideponirkan. Anestesi akan bekerja kurang lebih 3 menit setelah injeksi dan efek akan hilang kurang lebih setelah 1 jam.

c. Pemisahan akar gigi tikus dari gingiva dengan menggunakan *lecron* modifikasi dan pengambilan gigi tikus dengan menggunakan *needle holder* modifikasi

yang dilakukan secara hati-hati untuk menghindari patahnya gigi tikus dan dilakukan dibawah anestesi.

d. Soket diirigasi dengan *aquadest* steril dan perdarahan dihentikan dengan menggunakan kasa steril.

**4. Perawatan Hewan Coba Pasca Pencabutan Gigi**

Menurut Pusat Penelitian dan Pengembangan Peternakan (2016) dan Widyastomo (2013), prosedur perawatan hewan coba pasca pencabutan gigi sebagai berikut :

a. Pakan tikus pasca pencabutan gigi dilakukan dengan melunakkan makanan.

b. Pemberian makan tikus dilakukan dengan membuat campuran 67% *Comfeed PAR-S*, 33% terigu, dan diencerkan dengan air.

c. Pemberian makanan dilakukan 1 kali sehari dengan timbangan ± 40 gram.

d. Asupan cairan bagi tikus harus tetap terpenuhi yaitu air *aquadest* untuk minum tikus secukupnya.

e. Setelah dilakukan pencabutan gigi, semua sampel tikus diberi analgesik novalgin sebanyak 1x dengan dosis 0,2 ml.

**5. Pengambilan Sampel**

Menurut Basuki dkk (2015) dan Pusat Penelitian dan Pengembangan Peternakan (2016), prosedur pengambilan sampel sebagai berikut :

a. Pengambilan sampel dilakukan pada hari ke-7, 14, 21 untuk melihat ketebalan epitel pada jaringan di soket gigi hewan coba.
b. Anestesi dengan menggunakan injeksi ketamine dosis lethal yaitu tiga kali dosis anestesi yaitu sebanyak 0,9ml.
c. Melakukan konfirmasi kematian tikus dengan cara melihat respirasinya, apabila sudah tidak terlihat respirasinya maka dapat dilakukan dekaputasi rahang.
d. Dekaputasi dan diambil rahang bawahnya, menggunakan *scalpel* dengan *blade* no.11 dimana terdapat soket bekas pencabutan gigi.
e. Rahang bawah kemudian dimasukkan ke dalam tabung berisi formalin 10% untuk fiksasi jaringan dan diberi label.
f. Jasad tikus dikuburkan dalam tanah dengan kedalaman 1 meter yang sebelumnya dibungkus dengan menggunakan kain agar dapat terurai dan dilakukan dengan bantuan tenaga ahli dari laboratorium.

**6. Pembuatan Sediaan Histologi (Basuki dkk, 2015)**

Menurut Basuki dkk (2015), prosedur pembuatan sediaan histologi sebagai berikut :

a. Fiksasi jaringan dengan cara perendaman jaringan pada larutan formalin 10% selama 18-24 jam, kemudian jaringan dicuci dengan *aquadest* selama 15 menit.
b. Dekalsifikasi menggunakan *EDTA* 14% dan dicuci dengan air selama 15 menit

c. *Embedding* jaringan dengan cara jaringan dimasukkan pada cairan yaitu aceton selama 1 jam x 4, Xylol selama ½ jam x 4, paraffin cair selama 1 jam x 3 dan penanaman jaringan pada paraffin blok.

d. *Slicing* jaringan dengan cara blok yang sudah tertanam jaringan diletakkan pada balok es selama kurang lebih 15 menit kemudian blok ditempelkan pada cakram microtom rotary kemudian sayat jaringan secara vertikal dengan ukuran 4 mikron. Sayatan jaringan yang dibentuk pita diambil dengan menggunakan kuas kecil, kemudian letakkan pada *water bath* dengan suhu 36$^{o}$C. Sayatan diambil dengan menggunakan *object glass* dan didiamkan selama 24 jam.

**e.** Melakukan pewarnaan *Hematoxylin* dan *Eosin* pada *object glass* yang telah terdapat sayatan diatasnya. Dan yang terakhir, preparat ditutup dengan menggunakan *deck glass* Entellan.

**7. Pengukuran Ketebalan Epitel**

a. Pengukuran ketebalan epitel daerah luka pada sediaan preparat jaringan dilakukan menggunakan program Master OlyVIA dengan perbesaran 400x pada 5 lapang pandang.

b. Setiap preparat terdiri dari 2-3 potongan jaringan.

c. Tiap 1 lapang pandang sediaan preparat jaringan, ketebalan epitel diukur dari lapisan basal hingga keratin

secara tegak lurus sebanyak 5x, dilanjutkan pada lapang pandang kedua hingga kelima.

d. Hitung rerata ketebalan epitel dari 5 lapang pandang pada potongan jaringan tersebut.

## 4.8 Analisis Data

Hasil pengukuran ketebalan epitel pada tikus kontrol dan perlakuan dianalisa dengan menggunakan uji statistik. Langkah-langkah uji hipotesis komparatif dan korelatif adalah sebagai berikut. Uji statististik pertama yaitu uji normalitas yang bertujuan untuk menginterpretasikan apakah suatu data memiliki sebaran atau distribusi normal atau tidak, karena pemilihan penyajian data dan uji hipotesis bergantung dari normal tidaknya distribusi data. Uji normalitas dapat menggunakan uji *Shapiro-Wilk* karena sampel ≤50. Uji homogenitas dapat menggunakan uji *Levene*. Apabila data yang diperoleh berdistribusi normal dan homogenitas ragam terpenuhi, maka dilakukan uji *Oneway* ANOVA, kemudian dilanjutkan dengan uji *Post Hoc* dan Korelasi *Pearson*. Bila data penilaian tidak berdistribusi normal dan varian data tidak homogen, maka dilakukan uji non-parametrik dengan *Kruskal-Wallis*. Selanjutnya dilakukan uji *Mann Whitney* sebagai uji lanjutan *Kruskal Wallis* (Swarjana, 2016).

## 4.9 Alur Penelitian

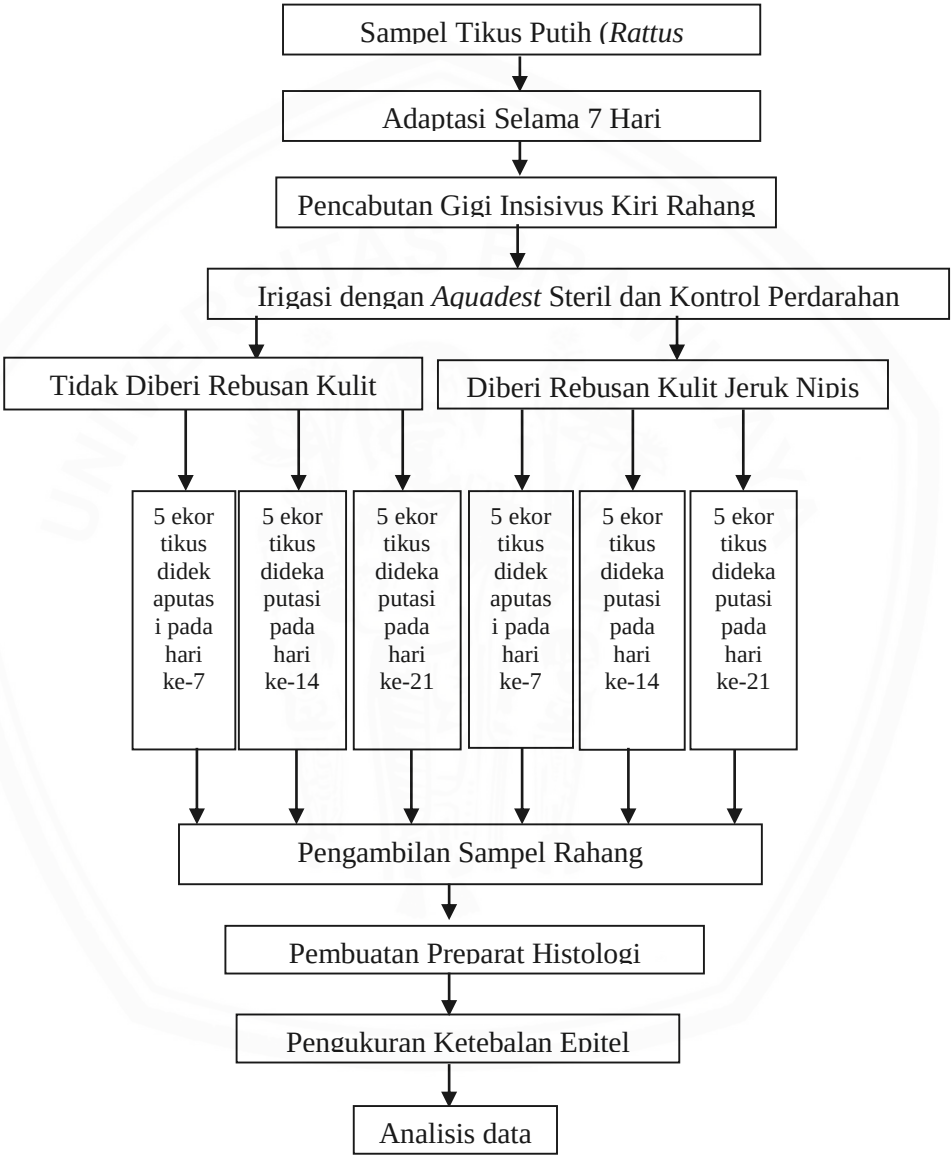


**Gambar 4.9 Skema Alur Penelitian**

# BAB V
# HASIL PENELITIAN DAN ANALISA DATA

## 5.1 Hasil Penelitian

Pada kelompok kontrol 1 (K1) menunjukkan hasil pengukuran yaitu didapatkaan hasil rerata ketebalan epitel setiap lapang pandang adalah 57,43 µm. Hal ini menunjukkan bahwa ketebalan epitel pada kelompok K1 memiliki ukuran terendah dibandingkan dengan ketebalan epitel pada kelompok lain. Hasil *scan* preparat histologi dengan *software* OlyVIA pada kelompok K1 tampak pada Gambar 5.1.

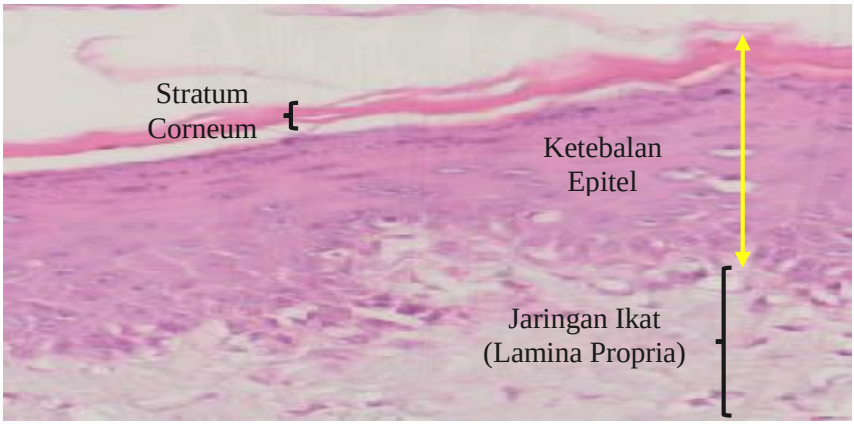


**Gambar 5.1 Gambar Potongan Soket Gigi Kelompok K1**
(Ket: pewarnaan HE ; perbesaran 400x ; tanda panah= ketebalan epitel)

Pada gambar 5.1 terdapat garis kuning yang menunjukkan ketebalan epitel pada kelompok K1. Hasil pengukuran rerata ketebalan epitel setiap lapang pandang pada kelompok kontrol 2 (K2) didapatkan hasil 90,02 µm. Hal ini menunjukkan adanya

peningkatan ketebalan epitel dari hari ke-7 menuju hari ke-14 pada kelompok kontrol. Hasil *scan* preparat histologi dengan *software* OlyVIA pada kelompok K2 tampak pada Gambar 5.2.

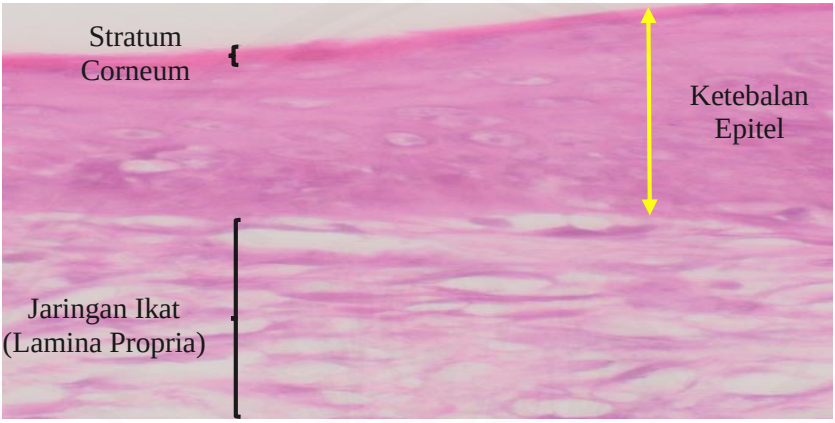


**Gambar 5.2 Gambar Potongan Soket Gigi Kelompok K2**
(Ket: pewarnaan HE ; perbesaran 400x ; tanda panah= ketebalan epitel)

Pada gambar 5.2 terdapat garis kuning yang menunjukkan ketebalan epitel pada kelompok K2. Hasil pengukuran rerata ketebalan epitel setiap lapang pandang pada kelompok kontrol 3 (K3) yaitu 109,51 µm. Hal ini menunjukkan adanya peningkatan ketebalan epitel dari hari ke-14 menuju hari ke-21 pada kelompok kontrol. Hasil *scan* preparat histologi dengan *software* OlyVIA pada kelompok K3 tampak pada Gambar 5.3.

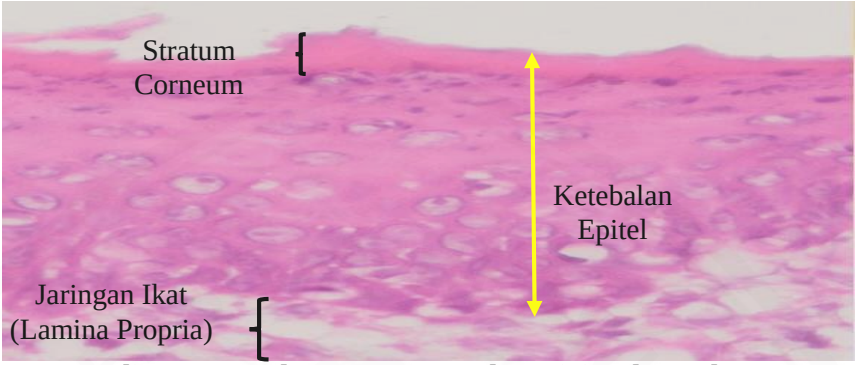


**Gambar 5.3 Gambar Potongan Soket Gigi Kelompok K3**
(Ket: pewarnaan HE ; perbesaran 400x ; tanda panah= ketebalan epitel)

Pada gambar 5.3 terdapat garis kuning yang menunjukkan ketebalan epitel pada kelompok K3. Pada kelompok perlakuan 1 (P1) menunjukkan hasil pengukuran yaitu didapatkaan hasil rerata ketebalan epitel setiap lapang pandang adalah 108,05 µm. Hal ini menunjukkan bahwa ketebalan epitel P1 lebih tinggi dibandingkan dengan K1. Hasil *scan* preparat histologi dengan *software* OlyVIA kelompok P1 tampak pada Gambar 5.4.

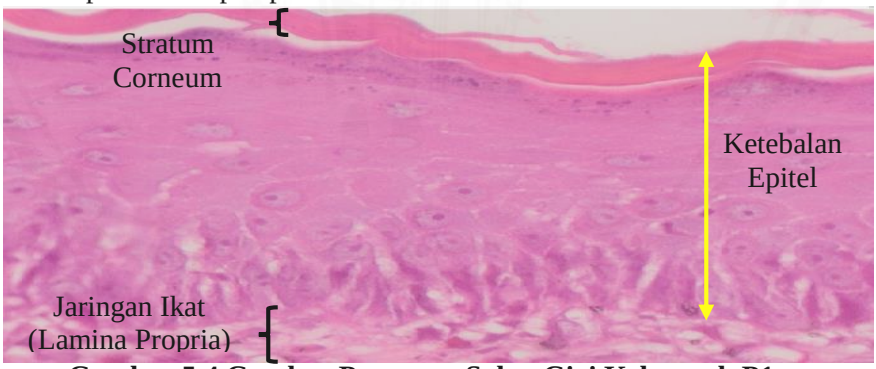


**Gambar 5.4 Gambar Potongan Soket Gigi Kelompok P1**
(Ket: pewarnaan HE ; perbesaran 400x ; tanda panah= ketebalan epitel)

Pada gambar 5.4 terdapat garis kuning yang menunjukkan ketebalan epitel pada kelompok P1. Hasil pengukuran rerata ketebalan epitel setiap lapang pandang pada kelompok P2 yaitu 120,51 µm. Rerata ketebalan epitel pada kelompok P2 lebih tinggi dibandingkan dengan K2, hal ini menunjukkan bahwa terdapat peningkatan ketebalan epitel pada hari ke-7 menuju hari ke-14 pada kelompok perlakuan. Hasil *scan* preparat histologi dengan *software* OlyVIA kelompok P2 tampak pada Gambar 5.5.

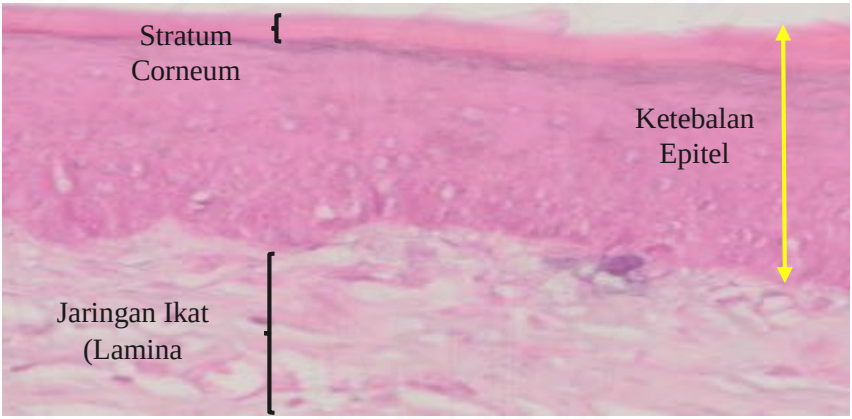


**Gambar 5.5 Gambar Potongan Soket Gigi Kelompok P2**
(Ket: pewarnaan HE ; perbesaran 400x ; tanda panah= ketebalan epitel)

Pada gambar 5.5 terdapat garis kuning yang menunjukkan ketebalan epitel pada kelompok P2. Hasil pengukuran rerata ketebalan epitel setiap lapang pandang pada kelompok P3 yaitu 149,88 µm. Rerata ketebalan epitel pada kelompok P3 merupakan nilai tertinggi dibandingkan dengan kelompok yang lain. Hasil pengukuran juga menunjukkan adanya peningkatan ketebalan epitel dari hari ke-14 menuju hari ke-21 pada kelompok perlakuan. Hasil

*scan* preparat histologi dengan *software* OlyVIA pada kelompok P3 tampak pada gambar 5.6.

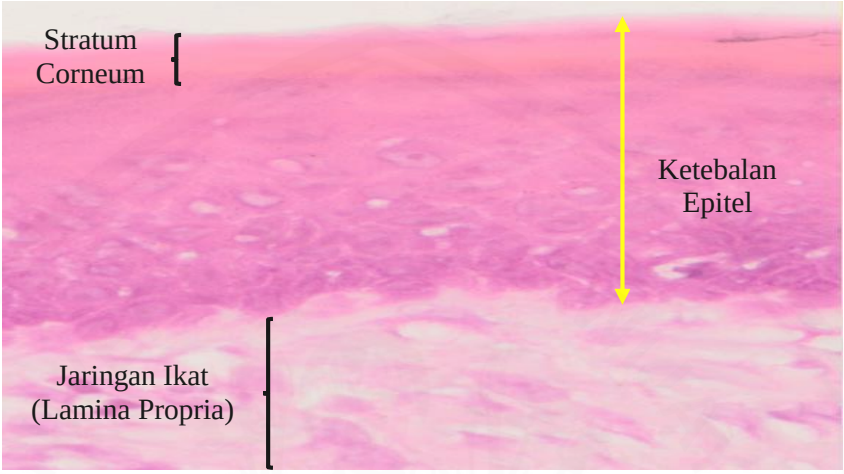


**Gambar 5.6 Gambar Potongan Soket Gigi Kelompok P3**
(Ket: pewarnaan HE ; perbesaran 400x ; tanda panah= ketebalan epitel)

Pada gambar 5.6 terdapat garis kuning yang menunjukkan ketebalan epitel pada kelompok P3. Data pengukuran rerata ketebalan epitel yang diperoleh, kemudian dicari standar deviasi setiap kelompok. Hasil pengukuran rerata ketebalan epitel setiap lapang pandang dan standar deviasi dapat dilihat pada Tabel 5.1.

**Tabel 5.1 Rerata Ketebalan Epitel Tikus Putih (µm) dan Standar Deviasi**

| Kelompok | Mean (µm) | Standar Deviasi |
|---|---|---|
| Kelompok Kontrol Hari ke-7 (K1) | 57.43 | 8.88042 |

| | | |
|---|---|---|
| Kelompok Kontrol Hari ke-14 (K2) | 90.02 | 15.56380 |
| Kelompok Kontrol Hari ke-21 (K3) | 109.51 | 8.34556 |
| Kelompok Perlakuan Hari ke-7 (P1) | 108.05 | 4.35291 |
| Kelompok Perlakuan Hari ke-14 (P2) | 120.51 | 13.82657 |
| Kelompok Perlakuan Hari ke-21 (P3) | 149.88 | 11.01462 |

Pada Tabel 5.1 menunjukkan bahwa terdapat perbedaan ketebalan epitel pasca pencabutan gigi tikus pada kelompok kontrol dan kelompok perlakuan pada hari yang sama (hari ke-7, hari ke-14, dan hari ke-21).

## 5.2 Analisa Data

Hasil analisa data dari penelitian ini menunjukkan uji normalitas data didapatkan hasil nilai $p = 0.203$ ($p > 0.05$), maka dapat disimpulkan bahwa data variabel untuk semua kelompok memiliki sebaran normal. Setelah didapatkan hasil bahwa data terdistribusi normal, selanjutnya dilakukan uji homogenitas dan didapatkan nilai $p = 0.186$ ($p > 0.05$), maka dapat disimpulkan bahwa data memiliki varian yang homogen. Dengan demikian maka analisa data dapat dilakukan dengan menggunakan uji *Oneway ANOVA* karena syarat normalitas dan homogenitas data telah terpenuhi. Selanjutnya dilakukan uji *Oneway ANOVA* dan didapatkan hasil nilai $p = 0.000$ ($p < 0.05$) dan berdasarkan hasil tersebut maka disimpulkan

bahwa hipotesis Null diterima sehingga terdapat perbedaan yang bermakna rerata ketebalan epitel pada luka pasca pencabutan gigi tikus putih. Setelah uji *Oneway ANOVA*, dilakukan uji lanjutan yaitu uji *Post Hoc* untuk menganalisa perbedaan bermakna rerata ketebalan epitel dari ke enam kelompok (K1, K2, K3, P1, P2 dan P3). Pada uji *Post Hoc*, sebuah data dikatakan berbeda secara bermakna apabila nilai signifikansi $p<0.05$ serta pada interval kepercayaan 95%. Berdasarkan output uji tersebut didapatkan hasil pada tabel 5.2 sebagai berikut:

**Tabel 5.2 Hasil Uji *Post Hoc* Rerata Ketebalan Epitel *Rattus norvegicus***

| **Perbandingan Antar Kelompok Penelitian** | **Nilai Signifikansi** |
|---|---|
| Kelompok K1 dengan K2 | 0.001 |
| Kelompok K1 dengan K3 | 0.000 |
| Kelompok K1 dengan P1 | 0.000 |
| Kelompok K2 dengan K3 | 0.090 |
| Kelompok K2 dengan P2 | 0.002 |
| Kelompok K3 dengan P3 | 0.000 |
| Kelompok P1 dengan P2 | 0.487 |

| | |
|---|---|
| Kelompok P1 dengan P3 | 0.000 |
| Kelompok P2 dengan P3 | 0.004 |

Berdasarkan tabel 5.2 tentang hasil uji komparasi rerata ketebalan epitel *Rattus norvegicus* dapat diamati bahwa hasil uji *Post Hoc* secara keseluruhan terdapat perbedaan rerata ketebalan epitel yang bermakna antar kelompok. Tetapi terdapat beberapa kelompok yang memiliki perbedaan yang tidak bermakna seperti kelompok K2 dengan K3, dan P1 dengan P2. Penelitian ini membandingkan rerata ketebalan epitel antara kelompok kontrol dan kelompok perlakuan pada hari yang sama. Didapatkan bahwa rerata ketebalan epitel pada tikus yang didekaputasi hari ke-7 yaitu kelompok K1 memiliki perbedaan yang bermakna dibandingkan dengan kelompok P1. Rerata ketebalan epitel pada tikus yang didekaputasi hari ke-14 yaitu kelompok K2 memiliki perbedaan yang bermakna dibandingkan dengan kelompok P2. Serta rerata ketebalan epitel pada tikus yang didekaputasi hari ke-21 yaitu kelompok K3 memiliki perbedaan yang bermakna dibandingkan dengan kelompok P3.

Uji yang terakhir adalah uji Korelasi Pearson didapatkan hasil yaitu kekuatan korelasi ( r ) = 0.858**, dengan demikian dapat disimpulkan bahwa terdapat korelasi yang kuat antara pemberian rebusan kulit jeruk nipis terhadap ketebalan epitel pasca pencabutan gigi tikus putih *(Rattus norvegicus)* strain wistar. Arah korelasi kelompok perlakuan adalah positif, sehingga semakin bertambahnya

hari, maka ketebalan epitel pasca pencabutan gigi tikus putih (*Rattus norvergicus)* strain wistar akan semakin meningkat secara signifikan.

# BAB VI
# PEMBAHASAN

Tujuan dari penelitian ini adalah untuk mengetahui pengaruh pemberian rebusan kulit jeruk nipis (*Citrus aurantifolia s.*) terhadap ketebalan epitel pada luka pasca pencabutan gigi tikus putih (*Rattus norvegicus*) strain wistar pada hari ke-7, ke-14 dan ke-21. Hasil uji *Oneway ANOVA* yang telah dilakukan didapatkan nilai signifikansi sebesar 0.000 ($p < 0.05$) sehingga dapat disimpulkan bahwa terdapat perbedaan rerata ketebalan epitel yang bermakna antara kelompok kontrol dan kelompok perlakuan. Hal ini menunjukkan bahwa terdapat pengaruh pemberian rebusan kulit jeruk nipis (*Citrus aurantifolia s.*) terhadap ketebalan epitel pada luka pasca pencabutan gigi tikus putih (*Rattus norvegicus*) strain wistar.

Hasil pengamatan secara umum menunjukkan perbedaan rerata ketebalan epitel yang bermakna pada luka pasca pencabutan gigi tikus putih terutama pada kelompok perlakuan yang diberi rebusan kulit jeruk nipis (*Citrus aurantifolia s.*), jika dibandingkan dengan kelompok kontrol yang tidak diberi rebusan kulit jeruk nipis (*Citrus aurantifolia s.*) pada hari yang sama (K1 dengan P1, K2 dengan P2, dan K3 dengan P3). Pemberian rebusan kulit jeruk nipis (*Citrus aurantifolia s.*) mampu meningkatkan ketebalan epitel pada luka pasca pencabutan gigi tikus putih. Kandungan flavonoid hesperidin dan quercetin pada rebusan kulit jeruk nipis (*Citrus aurantifolia s.*) memiliki kemampuan sebagai imunomodulator yang

akan merangsang sel-sel inflamasi untuk mensekresikan *growth factor* yang penting dalam proses pertumbuhan, termasuk meningkatkan *growth factor* IL-1, TGF-α ,EGF, IGF2 yang menstimulasi proses reepitelisasi sehingga reepitelisasi dapat segera terjadi. Flavonoid dapat meningkatkan proses mitogenesis, interaksi sel serta adhesi molekul yang sangat berperan terhadap fase proliferasi dan epitelisasi pada proses penyembuhan jaringan luka. Selain itu, flavonoid juga bertanggungjawab pada peningkatan kontraksi dan epitelisasi luka (Trisnaningtyas, 2013). Kulit jeruk nipis (*Citrus aurantifolia s.*) juga memiliki manfaat sebagai anti-bakteri. Aktivitas anti-bakteri pada kulit jeruk nipis (*Citrus aurantifolia s.*) dapat mengurangi infeksi selama proses penyembuhan luka, sehingga dapat meningkatkan ketebalan epitel. Sehingga dapat disimpulkan bahwa penyembuhan luka pada tikus yang diberi rebusan kulit jeruk nipis (*Citrus aurantifolia s.*) akan lebih cepat dibandingkan dengan penyembuhan luka pada tikus yang tidak diberi rebusan kulit jeruk nipis (*Citrus aurantifolia s.*).

Perbedaan yang bermakna antara kelompok kontrol K1 dengan kelompok kontrol K2, kelompok kontrol K1 dengan kelompok kontrol K3, kelompok perlakuan P1 dengan kelompok perlakuan P3, kelompok perlakuan P2 dengan kelompok perlakuan P3 menunjukkan bahwa rerata ketebalan epitel tertinggi pada hari ke-21. Hal tersebut sesuai dengan teori pada proses penyembuhan luka yang menyatakan bahwa semakin bertambahnya hari maka ketebalan epitel akan semakin bertambah.

Terdapat kelompok yang setelah dibandingkan memiliki perbedaan tetapi tidak bermakna. Kelompok tersebut yaitu kelompok K2 dengan K3. Kelompok K2 dengan K3 merupakan perbandingan antara kelompok kontrol hari ke-14 dengan hari ke-21. Kelompok tersebut mengalami peningkatan ketebalan epitel tetapi tidak memiliki perbedaan yang bermakna, hal ini disebabkan karena tanpa pemberian rebusan kulit jeruk nipis (*Citrus aurantifolia s.*) jumlah peningkatan ketebalan epitel tidak signifikan, sehingga membutuhkan waktu yang lebih lama untuk penyembuhan luka. Penelitian yang mendukung dilakukan oleh Meilawaty (2013) dimana pada kelompok kontrol tidak terdapat perbedaan yang bermakna karena kelompok kontrol tidak diberikan obat ataupun pengobatan alternatif lain dalam proses penyembuhan luka.

Uji Korelasi Pearson pada penelitian ini menunjukkan bahwa ketebalan epitel pada kelompok kontrol dan kelompok perlakuan pada hari ke-7, ke-14, dan ke-21 memiliki hubungan yang kuat, yaitu dari hari ke-7 sampai hari ke-21 mengalami peningkatan. Hal tersebut sesuai dengan teori bahwa fase proliferasi dimulai pada 3-5 hari setelah terjadinya luka dan berlangsung selama sekitar 2-4 minggu (Neck *et al*., 2012).

Berdasarkan pembahasan diatas, maka dapat disimpulkan bahwa **hipotesis penelitian ini diterima** yaitu rebusan kulit jeruk nipis (C*itrus aurantifolia s.*) berpengaruh terhadap ketebalan epitel pada luka pasca pencabutan gigi tikus putih *(Rattus novergicus)* strain wistar.

# BAB VII
# PENUTUP

## 7.1 Kesimpulan

Berdasarkan hasil penelitian mengenai pengaruh rebusan kulit jeruk nipis (*Citrus aurantifolia s.*) terhadap ketebalan epitel pada luka pasca pencabutan gigi tikus putih (*Rattus* norvegicus) strain wistar, maka dapat disimpulkan bahwa:

1. Terdapat pengaruh pemberian rebusan kulit jeruk nipis (*Citrus aurantifolia s.*) terhadap ketebalan epitel pada luka pasca pencabutan gigi tikus putih (*Rattus* norvegicus) strain wistar.
2. Hasil pengukuran ketebalan epitel pada luka pasca pencabutan gigi tikus putih (*Rattus norvegicus*) strain wistar yang diberi rebusan kulit jeruk nipis (*Citrus aurantifolia s.*) yaitu 108,05 µm pada hari ke-7, 120,51 µm pada hari ke-14 dan 149,88 µm pada hari ke-21.
3. Hasil pengukuran ketebalan epitel pada luka pasca pencabutan gigi tikus putih (*Rattus norvegicus*) strain wistar yang tidak diberi rebusan kulit jeruk nipis (*Citrus aurantifolia s.*) yaitu 57,43 µm pada hari ke-7, 90,02 µm pada hari ke-14 dan 109,51 µm pada hari ke-21.
4. Terdapat perbedaan yang bermakna antara ketebalan epitel pada luka pasca pencabutan gigi tikus putih yang tidak diberi rebusan kulit jeruk nipis (*Citrus aurantifolia*

*s.*) dengan ketebalan epitel pada luka pasca pencabutan gigi tikus putih yang diberi rebusan kulit jeruk nipis (*Citrus aurantifolia s.*), dengan ketebalan epitel pada tikus putih yang diberi rebusan kulit jeruk nipis lebih besar daripada ketebalan epitel pada tikus putih yang tidak diberi rebusan kulit jeruk nipis.

## 7.2 Saran

Untuk pengembangan keilmuan, maka perlu dilakukan penelitian lebih lanjut mengenai :

1. Efektifitas pemberian rebusan kulit jeruk nipis (*Citrus aurantifolia s.*) terhadap proses penyembuhan luka pasca pencabutan gigi tikus putih (*Rattus norvegicus*) strain wistar dengan konsentrasi yang berbeda-beda.
2. Perlu dilakukan penelitian lebih lanjut mengenai efek samping dan toksisitas dalam pemberian rebusan kulit jeruk nipis (*Citrus aurantifolia s.*) apabila digunakan sebagai terapi untuk penyembuhan luka pasca pencabutan gigi.

# DAFTAR PUSTAKA


Adina A.B., Handoko F.F., Setyarini I.I., dan Sulistyorini E. 2014. *Jeruk Nipis (Citrus aurantiifolia)*. CCRC: Farmasi UGM. (Online) (http://ccrc.farmasi.ugm.ac.id/?page_id=183, diakses 27 Februari 2017).

Agusni, A. 2015. *Fisika Dasar Tentang Penerapan Hukum Archimedes*. Aceh : Politeknik Indonesia Venezuela

Andersson, L., Kahnberg, K.E., Rogrel, M.A. 2010. *Oral and Maxillofacial Surgery*. Willey Blackwell. Singapore, p. 166-81.

Anna K. 2012. *Khasiat dan Manfaat Jeruk Nipis*. Ed. Ke-1, Stomata., Surabaya.

Astarini, N.P.F., Burhan, R.Y.P., Zetra, Y. 2010. *Minyak Atsiri dari Kulit Buah Citrus grandis, Citrus aurantolim (L.), dan Citrus aurantifolia (Rutaceae) sebagai Senyawa Antibakteri dan Insektisida.* Prosiding Skripsi. Fakultas MIPA ITS, Surabaya.

Basuki S., Mintaroem K., Sarwono I., Norahmawati E. 2015. *Dasar-Dasar Patologi Umum dan Pemeriksaan Patologi*. Edisi 1. Malang: Patologi Anatomi Fakultas Kedokteran Universitas Brawijaya Malang, hal. 24, 49-56.

Budiman B.J., Prijadi J. 2012. *Fistula Oroantral pada Sinusitis Maksilaris*. Padang : Fakultas Kedokteran Universitas Andalas.

Codoner-Franch, P., Valls-Belles, V. 2010. *Citrus as Functional Foods*. *Curr top in nutr res* 8 (4): 173-84.

Coulthard, P. 2013. *Oral and Maxillofacial Surgery and Radiology 3rd Ed*, Manchester, p. 511-7

Eroschenko, V.P. 2014. *Atlas Histologi diFiore dengan Korelasi Fungsional*. Edisi 11. Jakarta: EGC, hal 42.

Esfahani, S.A., Imanieh, M.H., Meshksar, A., Khoshneviszadeh, M., Noorafshan, A., Geramizade, B., *et al.* 2012. *Enhancement of fibroblast proliferation, vascularization and collagen synthesis in the healing process of third-degree burn wound by topical arnebia euchroma, a herbal medicine*. *Original article GMJ* 1(2): 53-9.

Fitria M., Saputra D., dan Revilla G. 2014. *Pengaruh Papain Getah Pepaya Terhadap Pembentukan Jaringan Granulasi pada Penyembuhan Luka Bakar Tikus Percobaan*. *Jurnal Kesehatan Andalas.* Vol. 3(1): hal. 73-6.

Hand, A.R., Frank, M.E. 2014. *Fundamentals of Oral Histology and Physiology*. Ames, Iowa: John Wiley & Sons Inc. United States.

Hannon, R.A., Pooler, L., and Porth, C. 2010. *Porth Pathophysiology*: *Concept of Altered Health Status.* Lippincoott Williams & Wilkins. China, p. 378.

Hariana H.A. 2010. *Tumbuhan Obat dan Khasiatnya*. Jakarta: Niaga swadaya. hal 149-52.

Hupp, J.R., Ellis Edward III., and Tucker, M.R. 2014. *Contemporary Oral and Maxillofacial Surgery Sixth Edition*. C.V Mosby Company. St. Louis. Missouri, p. 91-2.

IACUC. 2011. *Euthanasia Guidelines for Reaserch Animal* (Online). (www.ahc.umn.edu/rar/ euthanasia.html). Diakses 9 Mei 2017.

IACUC. 2011. *Guidelines for the Use of Anesthetics, Analgesics and Tranquilizers in Laboratory Mammals* (Online). (www.ahc.umn.edu/rar/anesthesia.html). Diakses 9 Mei 2017.

Indah S.Y., Supriyanto B. 2013. *Keajaiban Kulit Buah : Tumpas Tuntas Penyakit.* Surabaya: Tibbun Media. hal. 52-9.

Johan, V.N., Bastiaan, T., Dennis, B., Miao, T. 2012. *Heparan Sulfate Proteoglycan Mimetics Promote Tissue Regeneration*: An Overview. Rotterdam: Departement of Plastic and Reconstructive Surgery University Medical Center.

Jones, K.B., Klein, O.D. 2013. *Oral ephitelial stem cells in tissue maintenance and disease: the first steps in a long journey:* A Review, International Journal of Oral Science. 5; 121-9.

Kumar, V., Abbas, A.K., Aster, J.C. 2015. *Robbins and Cotran : Pathologic Basis of Disease*, 9th Edition. Philadelphia: Elsevier Saunders.

Kurniawati N. 2010. *Sehat dan Cantik Alami Berkat Khasiat Bumbu Dapur*. Bandung: Qanita. hal 45-50.

Lande R., Kepel B.J., dan Siagian K.V. 2015. *Gambaran Faktor Risiko dan Komplikasi Pencabutan Gigi di RSGM PSPDG-FK Unsrat*. *Jurnal e-Gigi (eG)* Vol. 3(2).

Lizzo, M.R., Tundis, R., Bonesi, M. 2012. *Evaluation of Citrus aurantifolia Peel and Leaves Extract for Their Chemical Composition, Antioxidant, and Anti-Cholinesterase Activities, J Sci Food Agric. 92(15):* 2960-7.

Meilawaty Z. 2013. *Uji Ekstrak Getah Biduri (Calotropis gigantea) terhadap Sel Fibroblas Gingiva Tikus Wistar pada Penyembuhan Luka*. *Prodenta Journal of Dentistry* 1 (2), hal. 74-6.

Neck, J.V., Tuk, B., Barritault, D., Tong, M. 2012. *The book Tissue Regeneration – From Basic Biology to Clinical Application*, ISBN 978-953-51-0387-5. Heparan Sulfate Proteoglycan Mimetics Promote Tissue Regeneration: An Overview4: 69-92.

Ngatidjan. 2008. *Metode Laboratorium Dalam Toksikologi*. Yogyakarta: Penerbit Bagian Farmakologi dan Toksikologi Fakultas Kedokteran Universitas Gajah Mada

Notoatmodjo S. 2010. *Metodologi Penelitian Kesehatan*. Jakarta: Rineka Cipta.

Nugroho Y. 2013. *Efek Aplikasi Gel Ekstrak Kulit Manggis (Garcinia mangostana L.) terhadap Re-epitelisasi pada Proses Penyembuhan Luka Gingiva (Kajian pada Rattus norvegicus)*. Skripsi. Tidak diterbitkan. Yogyakarta: Fakultas Kedokteran Universitas Gadjah Mada.

Pastar, I., Stojadinovic, O., Yin, N.C., Ramirez, H., Nusbaum, A.G., Sawaya, A., *et al.* 2014. *Epithelialization in wound healing: a comprehensive review*. *Adv Wound Care (New Rochelle)* 3: 445–64.

Petterson, L. 2012. *Principles of Oral and Maxillofacial Surgery 3rd Ed*, Elsevier, New York, p.1-6.

Prasetyo B.F., Wientarsih I., Priosoeryanto B.P. 2010. *Aktivitas Sediaan Gel Ekstrak Batang Pohon Pisang Ambon Dalam Proses Penyembuhan Luka Pada Mencit. Jurnal Veteriner* 11 (2): 70-3.

Pusat Penelitian dan Pengembangan Peternakan, 2016. *Penggunaan dan Penanganan Hewan Coba Rodensia dalam Penelitian Sesuai dengan Kesejahteraan Hewan.* Bogor: Badan Penelitian dan Pengembangan Pertanian, hal. 25-42.

Puspitasari, A.D., Prayogo L.S. 2016. Pengaruh Waktu Perebusan Terhadap Kadar Flavonoid Total Daun Kersen (*Muntingia calabura*). Inovasi Teknik Kimia, vol.1 (2). Hal 104-8.

Rathee, P., Chaudhary, H., Rathee, S., Rathee, D., Kumar, V., Kohli K. 2011. *Mecchanism of action of flavonoids as anti-inflammatory agents: a review, Inflamm and allerg – Drug targets. Bentham science publisher 8 (3): 229-35.*

Reinke, J.M., Sorg, H. 2012. *Wound Repair and Generation*. *Eur Surg. Res.* Vol. 49(1): page 35-43.

Sabine A.E., Thomas K., Jeffrey M.D. 2012. *Inflammation in Wound Repair: Molecular and Celullar Mechanism*. Journal of Investigative Dermatology 127, p. 514-25.

Salazar, L., Crosby, R., Diclemente, R. 2015. *Research Methods in Health-Promotion*. 2nd Ed., San Francisco: Jossey-Bass, p. 127-9.

Saragih R.A.C. 2013. *Perbandingan histopatologis kolagen parut akne dengan terapi kombinasi microneedling dan subsisi antara yang disertai platelet rich plasma dengan disertai larutan salin fisiologi*. Tesis. Medan: Fakultas Kedokteran Universitas Sumatera Utara.

Sihombing, M., Raflizar. 2010. *Status Gizi dan Fungsi Hati Mencit (Galur CBS-Swiss) dan Tikus Putih (Galur Wistar) di Laboratorium Hewan Percobaan Puslitbang Biomedis dan Farmasi*. Media Litbang Kesehatan. Vol. 20 (1), hal. 33-40.

Sjamsuhidayat, J.W.D. 2010. *Buku Ajar Ilmu Bedah.* Edisi 3. Jakarta: EGC.

Supranto, J. 2007. *Statistik untuk Pemimpin Berwawasan Global*. Edisi 2. Jakarta: Penerbit Salemba Empat, hal, 70-4.

Swarjana I. 2016. *Statistik Kesehatan*. Edisi 1. Yogyakarta: ANDI.

Trisnaningtyas, M.N. 2013. *Pengaruh Pemberian Ekstrak Daun Sirih Hijau (Piper betle L.) Topikal terhadap Peningkatan Ketebalan Epitel Luka Bakar Derajat II A pada Tikus Putih (Rattus norvegicus) Strain Wistar*. Tugas Akhir. Tidak diterbitkan. Malang: Fakultas Kedokteran Universitas Brawijaya.

Tsala, D.E., Amadou, D., Habtemariam, S. 2013. *Natural Wound Healing and Bioactive Natural Products*. Phytopharmacology 4(3): 532-60.

Wardani, R.P. 2015. *Pengaruh ekstrak etanol kulit jeruk nipis (Citrus aurantifolia (Christm.) Swingle) terhadap penyembuhan ulkus traumatik pada Rattus norvegicus Strain Wistar*. Skripsi. Solo: Fakultas Kedokteran Gigi Universitas Muhammadiyah Surakarta.

Widyastomo, Wulan, K., Sari, I. 2013. *Pengaruh Jus Buah Belimbing Manis (Averrhoacarambola Linn.) terhadap Peningkatan Jumlah Fibroblas Pada Soket Tikus Strain Wistar Pasca Ekstraksi Gigi*. *Prodenta Journal of Dentistry*. Vol. 1(2), hal. 62-70.

Young, A., McNaught, C.E. 2011. *"The physiology of wound healing"*. *Protein*, 13 (1), 31-4. *Surgery (Oxford)* 29 (10): 475-9.