4. HASIL DAN PEMBAHASAN

4.1 Gambaran Histopalogi Insang

Pada hampir semua ikan, insang merupakan komponen penting dalam pertukaran gas. Ikan sangat ditentukan oleh kemampuannya memperoleh oksigen cukup dalam perairan, dimana akan mempengaruhi fisiologi respirasi ikan dan ikan yang memiliki sistem respirasi yang sesuai dapat bertahan hidup (Fujaya, 2004). Apabila media hidupnya air terdapat baktherial patogen maka dapat mengakibatkan kerusakan organ insang.

4.1.1 Gambaran Histopatologi Insang Normal dan Yang Terinfeksi Bakteri *P.flourescens*

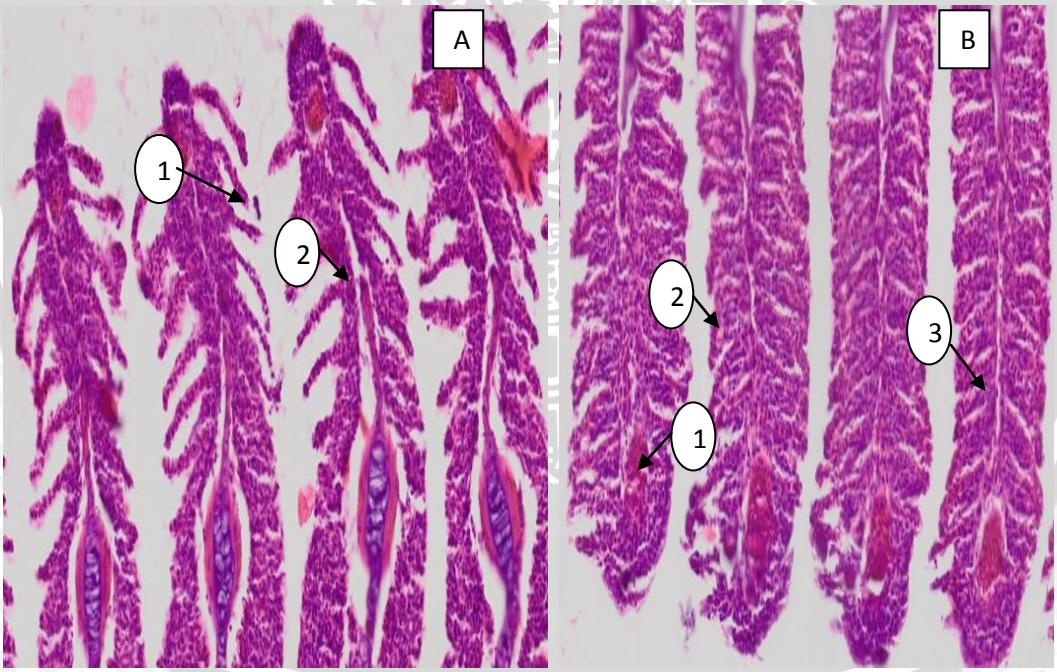

Gambar 4. Insang Sehat**.** (A) Histologi Insang Normal , Tanda Panah No. A1. Lamella Primer ; A2. Lamella Sekunder. (B) Histologi Insang Terinfeksi Bakteri, Tanda Panah No. B1. Hiperplasia ; B2. Fusi ; B3. Nekrosis. Dengan Perbesaran Mikroskop Binokuler Perbesaran 100x

Berdasarkan penelitian, gambaran jaringan insang ikan Koi *(C.carpio)* normal dan ikan Koi *(C.carpio)* yang diinfeksi *P.flourescens* pada Gambar 3 dengan pembesaran 100x , dimana kondisi insang ikan Koi (*C.carpio*) sebelum diinfeksi memperlihatkan bentuk histopatologi yang normal dengan penampakan filamen dan lamella sehat, sedangkan pada insang yang terinfeksi bakteri terlihat banyak terjadi kerusakan pada lamela yang ditunjukkan dengan terjadinya pembengkakan atau sel-sel yang membesar dan perubahan struktur lamella.

Pada Gambar 3, terlihat bahwa pada insang ikan sehat terdapat lamella berbaris sepanjang kedua sisi filamen insang. Permukaan lamella ditutupi oleh sejumlah lapisan tunggl dari sel epitel. Pembuluh darah kapiler dipisahkan oleh sel pilar yang menyebar di lamella insang. Lamella tersusun atas sel-sel epidermis tipis dan sel-sel pendukung berbentuk batang yang disebut sel tiang (pillar cel) yang mendukung aliran darah ke insang (Irianto, 2005). Menurut Fujaya (2004), insang terbentuk dari lengkungan tulang rawan yang mengeras, dengan nenerapa filamen insang di dalamnya. Tiap-tiap filamen terdiri atas banyak lamella yang merupakan tempat pertukaran gas. Tugas ini ditunjang oleh struktur lamella itu yang tersusun atas sel-sel epitel yang tipis pada bagian luar, membran dasar dan sel-sel tiang sebagai penyangga pada bagian dalam. Pinggiran lamella yan tidak menempel pada lengkung insang sangat tipis, ditutupi oleh epitelium dan mengandung jaringan pembuluh darah kapiler. Jumlah dan ukuran lamella sangat besar variasinya, tergantung tingkah laku ikan.

Pada Gambar (B), insang yang terinfeksi bakteri terlihat mengalami keruskan parah. Hal ini terlihat dari jaringan insang yang mengalami hiperplasia, fusi dan nekrosis sehingga mempersulit pernafasan yang akhirnya dapat menyebabkan kematian pada ikan.

Hiperplasia (nomor 1) yang terdapat pada insang mengakibatkan tidak terkontrolnya jaringan. Menurut Haqqawiy, Winaruddii, Dwinnaaliza, Dan Budiman (2013), proliferasi yang berlebihan menyebabkan pembelahan sel (terutama pada sel-sel yang mampu membelah dengan cepat) menjadi tidak terkontrol sehingga terjadi hiperplasia.

Fusi (nomor 2) ditandai dengan adanya setiap lamella merekat antara satu sama lain. Menurut Haqqawiy *et al* (2013), fusi pada lamella terjadi karena proliferasi pada sel epitel lamella sekunder, sehingga jarak antar lamella sekunder memendek dan akhirnya melebur. Adanya fusi (peleburan) pada insang akan mengakibatkan proses respirasi ikan terganggu. Hal ini dikarenakan peleburan lamella sekunder insang membuat gas sulit berdifusi.

Nekrosis (nomor 3) terlihat adanya pembengkakan sel-sel insang. Nekrosis pada histologi insang ditandai dengan terdegradasinya sel-sel yang ada pada insang. Hal ini dikarenakan adanya sel-sel insang yang mengalami kematian sehingga insang terlihat berlubang dan kehilangan bagian-bagian selnya. Menurut Robets (2011) *dalam* Haqqawiy *et al* (2013), sel yang mengalami nekrosis akan lepas dari membran dan mendorong terjadinya proliferasi sel-sel untuk pergantian sel yang baru. Proliferasi dapat terganggu akibat keadaan lingkungan tidak baik dan menyebabkan kerusakan patologis pada insang.

4.1.2 Gambaran Histopatologi Insang Ikan Yang Diberi Perlakuan

Berdasarkan hasil penelitian, gambaran insang ikan Koi *(C.carpio)* yang diberi perlakuan yang berbeda dapat dilihat pada gambar dengan pembesaran 100x. Dimana kondisi insang ikan Koi *(C.carpio)* setelah diberi perlakuan perendaman dengan dosis yang berbeda memperlihatkan bentuk histopatologi yang berbeda-beda tiap preparat. Meskipun tidak terlihat secara langsung bahwa

pemberian obat herbal dapat mempengaruhi pemulihan jaringan, akan tetapi perbedaan prosentase kerusakan jaringan insang dengan penambahan dosis ekstrak yang berbeda dapat ditunjukkan melalui nilai skoring dan Gambar 5.

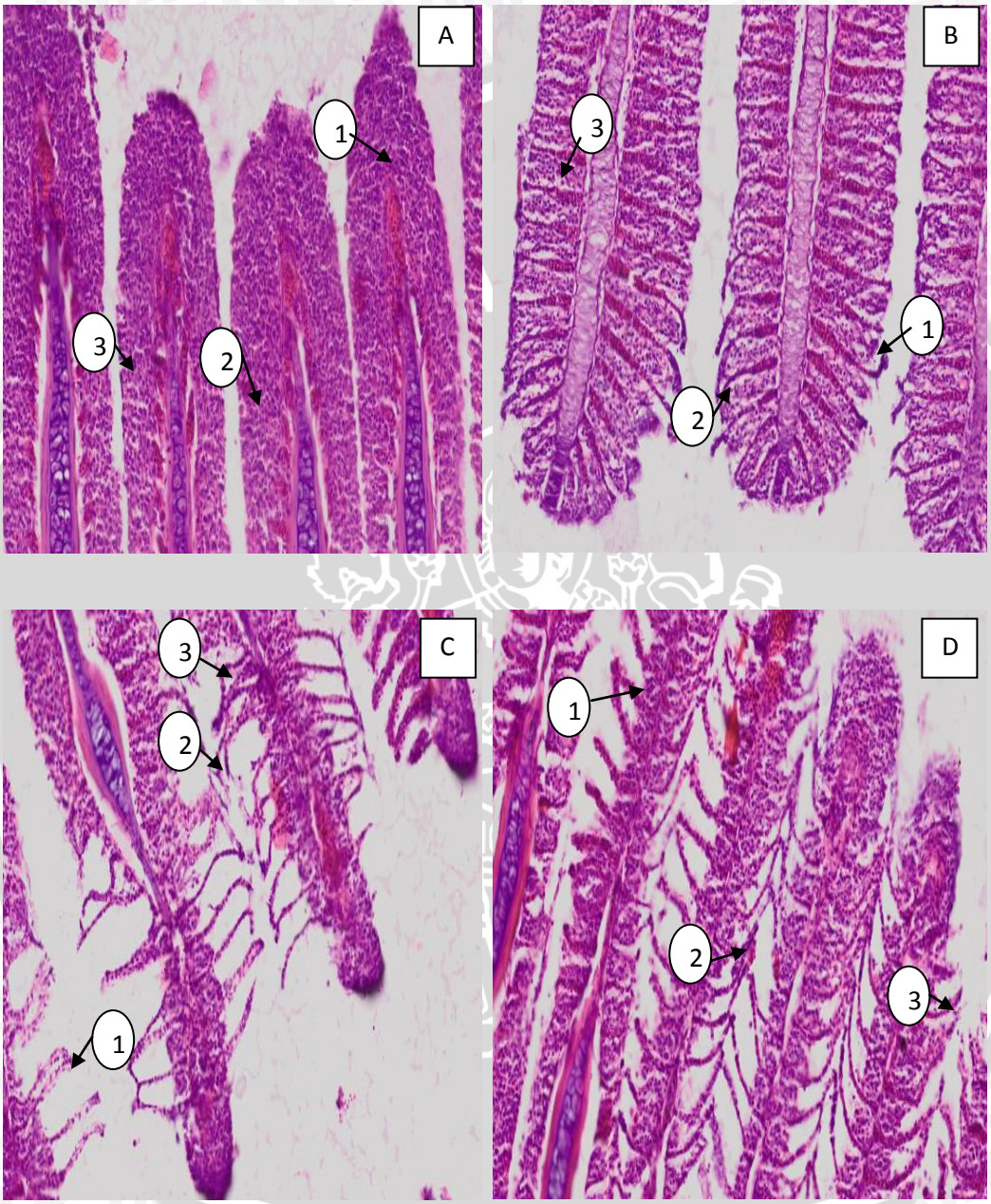

Gambar 5. Insang Perlakuan. Struktural Jaringan Histopatologi Insang Ikan Koi Yang Diberi Perlakuan (A). Dosis 50ppm, (B). Dosis 100ppm, (C). Dosis 150ppm, dan (D). Dosis 200ppm. (1). Hiperplasia, (2). Fusi , dan (3). Nekrosis. Dengan perbesaran Mikroskop Binokuler 100x.

Pada perlakuan A,B,C dan D dengan dosis ekstrak berturut-turut adalah 50 ppm, 100 ppm, 150 ppm, dan 200 ppm rata-rata mengalami kerusakan jaringan yang sama yaitu hiperplasia, fusi dan nekrosis. Namun pada hasil skoring terlihat ada perbedaan hasil pada masing-masing perlakuan. Pada hasil analisis data keragaman satu arah (one way anova) didapatkan hasil bahwa kerusakan yang terjadi pada jaringan insang yaitu hiperplasia, fusi dan nekrosis menunjukkan hasil berbeda nyata.

Analisis data kerusakan pada histologi jaringan insang yang terinfeksi bakteri *P.flourescens* dan dengan pemberian perendaman ekstrak kasar Rosella (*H.sabdariffa*) sebagai berikut :

a. Hiperplasia

Perlakuan yang dilakukan selama penelitian pada ikan koi yang diinfeksi oleh bakteri *P.flourescens* dengan ekstrak kasar Rosella (*H.sabdariffa*) memberikan hasil rata-rata kerusakan hiperplasia yang berbeda pada histopatologi insang ikan Koi *(C.carpio)* yang disajikan pada Tabel 3.

Tabel 2. Rerata Skoring Pengamatan Kerusakan Hiperplasia Insang Ikan Koi (*C.carpio*) (%)

Perlakuan	Ulangan Rerata Pandang			Jumlah	Rerata
	Ulangan 1	Ulangan 2	Ulangan 3		
50 ppm (A)	3,4	3,2	3,4	10	3,33
100 ppm(B)	2,8	2,6	2,4	7,8	2,60
150 ppm(C)	1,6	1,8	1,6	5	1,67
200 ppm(D)	1,2	1,4	1,2	3,8	1,27
K+	3,6	3,6	3,4	10,6	3,53
K-	1	1	1	3	1

Berdasarkan Tabel 3 diatas, dapat ditunjukkan bahwa rerata kerusakan hiperplasia pada jaringan insang ikan koi yang yang terendah diperoleh pada perlakuan D (200 ppm), hal tersebut diduga karena dosis ekstrak kasar Rosella (*H.sabdariffa* L.) yang diberikan sudah memiliki kadar baik dalam pemberian

pengobatan dan mampu memperbaiki jaringan. Menurut Trupm (1980) *dalam* Ratnawati, Purwaningsih, dan Kurniasih (2013), insang merupakan organ respirasi yang selalu bersentuhan dengan air mengandung bakteri pada fase ekspirasi. Pada waktu air mengalir melalui insang menyebabkan lamella primer merentang sehingga lamela sekunder saling bersentuhan, hal ini menyebabkan air yang mengandung bakteri bersentuhan dengan lamella, akhirnya masuk ke dalam kapiler darah dan merusak jaringan yang dilaluinya. Proliferasi dan penyatuan lamella sekunder disebabkan karena hiperplasia selbasal, sel epitelium dan sel pilaster, walau tidak sebanyak seperti pada sel basal. Untuk mengetahui pengaruh pemberian ekstrak kasar rosela terhadap kerusakan hiperplasia pada jaringan insang dilakukan uji sidik ragam yang disajikan pada Tabel 3.

Tabel 3. Sidik Ragam Skoring Hiperplasia Pada Insang Ikan Koi (*C.carpio*) Yang Diindeksi Bakteri *P.flouresecens*

Sumber Keragaman	db	JK	KT	F.Hit	F 5%	F 1%
Perlakuan	3	7,796667	2,598889	129,9444**	4,07	7,59
Acak	8	0,1600	0,02			
Total	11	7,956667				

Keterangan : **berbeda sangat nyata

Pada Tabel 3 menunujukkan bahwa hasil F hitung > F5% dan F 1%, sehingga dapat dikatakan bahwa pemberian ekstrak kasar rosela berpengaruh berbeda sangat nyata terhadap kerusakan hiperplasia pada histopatologi insang ikan koi yang diinfeksi bakteri *P.flourescens*. Hal ini sesuai dengan pernyataan Zahrarianti, Suradi, dan Suryaningsih (2014), Rosella (*H.sabdariffa*) mengandung senyawa flavonoid yang memiliki aktivitas antibakteri. Senyawa ini menghambat proses metabolisme pada bakteri sehingga menyebabkan kematian pada bakteri.

Sehingga untuk mengetahui perbedaan tiap perlakuan, dilakukan uji BNT (Beda Nyata Terkecil) yang disajikan pada Tabel 4.

Tabel 4. Uji BNT Skoring Hiperplasia Histopatologi Insang Ikan Koi (*C.carpio*) Yang Diinfeksi Bakteri *P.flourescens*

Perlakuan	Rerata	D	C	B	A	Notasi
		1,27	1,67	2,60	3,33	
D	1,27	_				a
C	1,67	0,40**	_			b
B	2,60	1,33**	0,93**	_		c
A	3,33	2,07**	1,67**	0,73**	_	d

Keterangan : BNT 5% 0,26627; BNT 1% 0,3874 ; * = berbeda nyata ; **= berbeda sangat nyata

Pada Tabel 4, terlihat kerusakan jaringan yang mengalami hiperplasia diketahui bahwa antara perlakuan berbeda sangat nyata ditandai dengan notasi yang berbeda yaitu a, b, c dan d. Perubahan jaringan insang ikan Koi (*C.carpio*) dipengaruhi oleh penambahan dosis ekstrak kasar Rosella (*H.sabdariffa* L.). Berdasarkan penelitian pendahuluan LC_{50} (Letal Concentration) dengan menggunakan dosis 0 ppm, 50 ppm, 100 ppm, 150 ppm dan 200 ppm menunjukkan bahwa ikan yang diberi larutan ekstrak Bunga Rosella (*H.sabdariffa* L.) dengan dosis 200 ppm menunjukkan ikan mati 100% pada jam ke 84, dimana lethal concentrate 50 adalah konsentrasi yang menyebebabkan kematian pada 50% binatang percobaan, sehingga dosis yang digunkan untuk pengobatan dengan ekstrak kasar 0 ppm, 50 ppm, 100 ppm, 150 ppm dan 200 ppm dengan lama waktu 62 jam, karena pada dosis 200 ppm ikan mati sebanyak 50% pada jam ke 62. Jadi kematian ikan Koi (*C.carpio*) yang lama dapat mengakibatkan tidak terlalu bahaya kandungan yang terdapat pada Bunga Rosella *(H.sabdariffa* L.*)*, sehingga masih dapat digunakan untuk pengobatan.

Pada grafik (Gambar 6) dapat diketahui bahwa hubungan antara dosis ekstrak kasar Bunga Rosella (*H.sabdariffa* L.) dengan kerusakan hiperplasia pada insang berbanding terbalik, yaitu semakin tinggi dosis ekstrak kasar Bunga Rosella (*H.sabdariffa* L.) maka nilai kerusakan semakin rendah dan didapatkan persamaan y= 0,0043x + 2,213 yang memiliki nilai koefisien determinasi (R^2)

yakni 0,979 menunjukan dosis ekstrak kasar Bunga Rosella (*H.sabdariffa* L.) yang diberikan pengaruh terhadap presentase kerusakan insang hiperplasia mendekati 1.

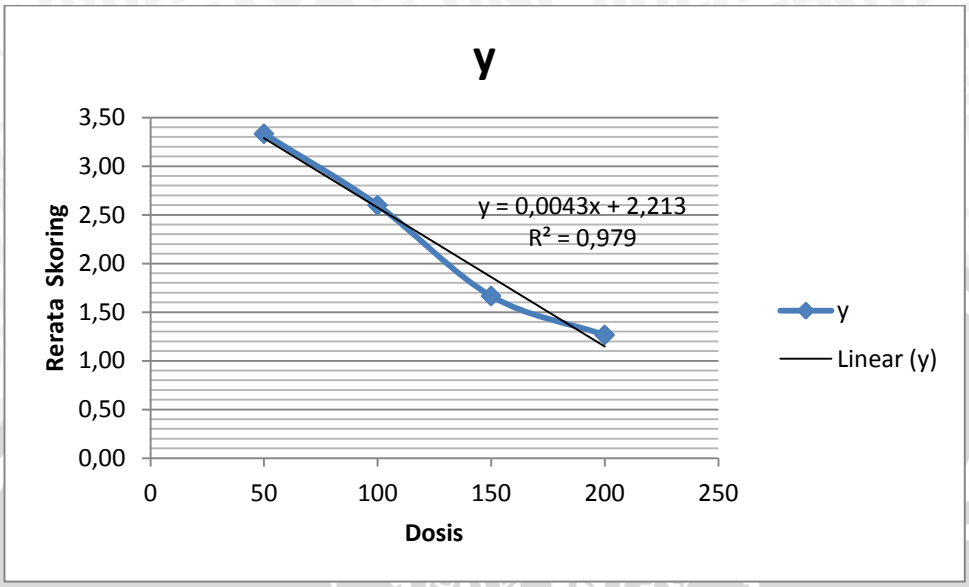

Gambar 6. Grafik Regresi Kerusakan Hiperplasia Insang Ikan Koi (*C.carpio*)

Menurut Jonathansarwono (2004) , keselerasan model regresi dapat diterangkan dengan menggunakan nilai r^2 semakin besar nilai tersebut maka model semakin baik. Jika nilai mendekati 1 maka model regresi semakin baik. Nilai r^2 mempunyai karakteristik diantaranya: 1) selalu positif, 2) Nilai r^2 maksimal sebesar 1. Jika Nilai r^2 sebesar 1 akan mempunyai arti kesesuaian yang sempurna. Maksudnya seluruh variasi dalam variabel Y dapat diterangkan oleh model regresi. Sebaliknya jika r^2 sama dengan 0, maka tidak ada hubungan linier antara X dan Y.

Pada grafik (Gambar 6) grafik menunjukkan adanya penurunan pada dosis tertinggi yaitu 200 ppm. Pada dosis ini kerusakan mengalami kerusakan paling rendah yang menunjukkan angka 1,27 %. Bunga Rosella (*H.sabdariffa* L.) merupakan tanaman yang mengandung beberapa senyawa kimia yang dapat menghambat kerja bakteri pada lingkungan perairan. Hal ini disebabkan adanya aktivitas antibakteri dari kombinasi senyawa asam organik dan senyawa

antimikroba dalam ekstrak Bunga Rosella (*H.sabdariffa* L.). Bunga Rosella (*H.sabdariffa* L.) memiliki kandungan senyawa flavonoid yang memiliki aktivitas antibakteri.

b. Fusi

Perlakuan yang dilakukan selama penelitian pada ikan koi yang diinfeksi oleh bakteri *P.flourescens* dengan ekstrak kasar Bunga Rosella *(H.sabdariffa*) memberikan hasil rata-rata kerusakan Fusi yang berbeda pada histopatologi insang ikan Koi *(C.carpio)* yang disajikan pada Tabel 5.

Tabel 5. Rerata Skoring Pengamatan Kerusakan Fusi Insang Ikan Koi (*C.carpio*) (%)

Perlakuan	Ulangan Pandang	Rerata		Jumlah	Rerata
	Ulangan 1	Ulangan 2	Ulangan 3		
50 ppm (A)	3,6	3,2	3,4	10,2	3,40
100ppm(B)	2,6	2,4	2,6	7,6	2,53
150ppm(C)	1,6	1,8	1,4	4,8	1,60
200ppm(D)	1,2	1,4	1,6	4,2	1,40
K +	3,4	3,2	3,6	10,2	3,4
K-	1	1	1	3	1

Berdasarkan Tabel 5 diatas, dapat ditunjukkan bahwa rerata kerusakan hiperplasia pada jaringan insang ikan Koi *(C.carpio)* yang yang terendah diperoleh pada perlakuan D (200 ppm), hal tersebut diduga karena dosis ekstrak kasar Bunga Rosella (*H.sabdariffa* L.) yang diberikan sudah memiliki kadar maksimum dalam pemberian pengobatan dan mampu memperbaiki jaringannya. Menurut Riwandy (2014), flavonoid dalam tumbuhan Rosella memiliki gugus hidroksil yang dapat menyebabkan perubahan komponen organik dan transpor nutrisi yang akan mengakibatkan timbulnya efek toksik terhadap bakteri. Untuk mengetahui pengaruh pemberian ekstrak kasar Rosella (*H.sabdariffa*) terhadap kerusakan fusi pada jaringan insang dilakukan uji sidik ragam yang disajikan pada Tabel 6.

Tabel 6. Sidik Ragam Skoring Fusi Insang Ikan Koi (*C.carpio*) Yang Diinfeksi Bakteri *P.flourescens*

Sumber Keragamandb		JK	KT	F.Hit	F 5%	F 1%
Perlakuan	3	7,396667	2,438889	91,4583**	4,07	7,59
Acak	8	0,2133	0,026667			
Total	11	7,529967				

Keterangan : ** berbeda sangat nyata

Pada Tabel 6 menunujukkan bahwa hasil F hitung > F5% dan F 1%, sehingga dapat dikatakan bahwa pemberian ekstrak kasar rosela berpengaruh sangat nyata terhadap kerusakan fusi pada histopatologi insang ikan Koi (*C.carpio*) yang diinfeksi bakteri *P.flourescens.* Sehingga untuk mengetahui perbedaan tiap perlakuan, dilakukan uji BNT (Beda Nyata Terkecil) yang disajikan pada tabel 7.

Tabel 7. Uji BNT Skoring Fusi Histopatologi Insang Ikan Koi (*C.carpio*) Yang Diinfeksi Bakteri *P.flourescens*

Perlakuan	Rerata	D	C	B	A	Notasi
		1,40	1,67	2,53	3,40	
D	1,40	_				a
C	1,67	0,27^{ns}	_			a
B	2,53	1,13**	0,87**	_		b
A	10,20	8,80**	8,53**	7,67**	_	c

Keterangan : BNT 5% 0,3034; BNT 1% 0,4415; ns tidak berbeda nyata ;
* berbeda nyata ; ** berbeda sangat nyata

Pada Tabel 7, terlihat kerusakan jaringan yang mengalami fusi yang diketahui bahwa perlakuan D memiliki notasi a, pada perlakuan D dan C hasilnya tidak berbeda nyata sehingga notasinya a, perlakuan B dan C hasilnya berbeda nyata sehingga notasinya b dan pada perlakuan B dan A berbeda nyata sehingga diber notasi c. Perubahan jaringan insang ikan Koi *(C.carpio)* dipengaruhi oleh penambahan dosis ekstrak Rosella (*H.sabdariffa* L.). Dosis

yang berbeda juga akan mempengaruhi tingkat pemulihan jaringan yang berbeda ditunjukkan oleh nilai skoring.

Pada grafik (Gambar 7) dapat diketahui bahwa hubungan antara dosis ekstrak kasar Rosella (*H.sabdariffa* L.) dengan kerusakan fusi pada insang berbanding terbalik yaitu semakin tinggi dosis ekstrak kasar Bunga Rosella (*H.sabdariffa* L.) maka nilai kerusakan semakin rendah pada fusi. Persamaan y= 0,0044x + 1,7 yang memiliki nilai koefisien determinasi (R^2) yakni 0,971 menunjukan dosis ekstrak kasar Rosella (*H.sabdariffa* L.) yang diberikan pengaruh terhadap presentase kerusakan insang fusi mendekati 1.

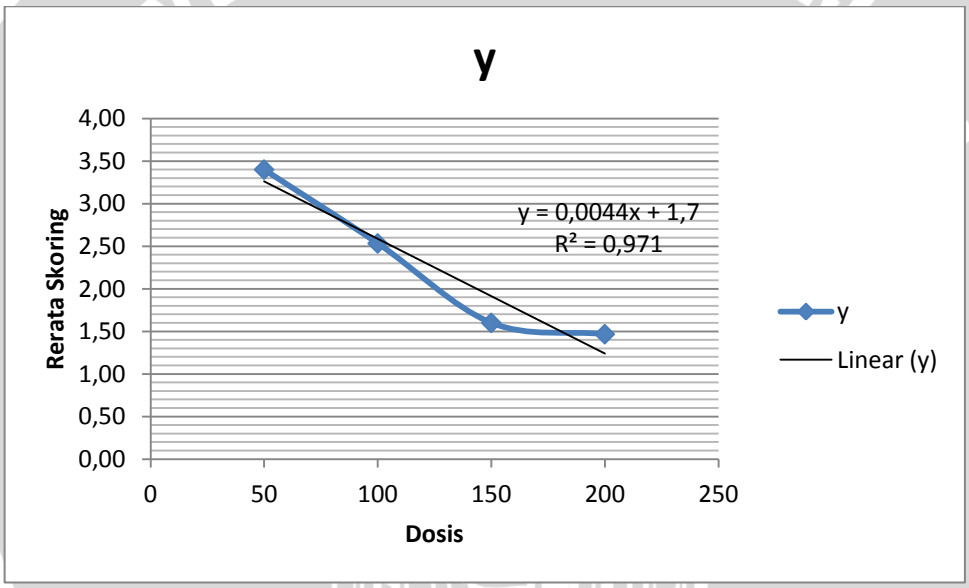

Gambar 7. Grafik Regresi Kerusakan Fusi Insang Ikan Koi (C.carpio)

Menurut Junaidi (2008), *R Square* (R^2) sering disebut dengan koefisien determinasi, adalah mengukur kebaikan suai (goodness of fit) dari persamaan regresi; yaitu memberikan proporsi atau persentase variasi total dalam variabel terikat yang dijelaskan oleh variabel bebas. Nilai R^2 terletak antara 0 – 1, dan kecocokan model dikatakan lebih baik kalau R^2 semakin mendekati 1.

Pada grafik (Gambar 7) dapat dilihat bahwa pemberian dosis maksimum sebear 200 ppm memiliki kerusakan fusi paling rendah yaitu 1,40%. Bunga Rosella (*H.sabdariffa* L.) memiiki senyawa kimia yang digunakan dalam

pengobatan sehingga tidak membahayakan lingkungan sekitar. Kandungan yang terdapat pada Bunga Rosella antara lain flovonoid, tanin dan saponin. Dimana ketiga senyawa tersebut memiliki fungsi sebagai antibakteri.

c. Nekrosis

Perlakuan yang dilakukan selama penelitian pada ikan Koi (*C.carpio*) yang diinfeksi oleh bakteri *P.flourescens* dengan ekstrak kasar Rosella (*H.sabdariffa* L.) memberikan hasil rata-rata kerusakan nekrosis yang berbeda (Tabel 8) pada histopatologi insang ikan Koi (*C.carpio*) yang diinfeksi bakteri *P.flourescens*

Tabel 8. Rerata Skoring Pengamatan Kerusakan Nekrosis Insang Ikan Koi (*C.carpio*) (%)

Perlakuan	Ulangan Rerata Pandangan			Jumlah	Rerata
	Ulangan 1	Ulangan 2	Ulangan 3		
50 ppm (A)	3	3,2	3,2	9,4	3,13
100ppm(B)	2,8	2,6	2,6	8	2,67
150ppm(C)	1,8	1,6	1,8	5,2	1,73
200ppm(D)	1,4	1,4	1,2	4	1,33
K +	3,6	3,4	3,4	10,4	3,47
K-	1	1	1	3	1

Berdasarkan Tabel 8 diatas, dapat ditunjukkan bahwa rerata kerusakan nekrosis pada jaringan insang ikan Koi *(C.carpio)* yang terendah diperoleh pada perlakuan D (200ppm), hal tersebut diduga karena dosis ekstrak kasar Rosella (*H.sabdariffa*) yang diberikan sudah memiliki kadar optimum dalam pemberian pengobatan dan mampu memperbaiki jaringannya. Menurut mekanisme antibakteri flavonoid berikatan dengan protein melalui ikatan hidrogen sehingga mengakibatkan struktur protein menjadi rusak, kestabilan dinding sel dan membran plasma terganggu kemudian pada akhirnya bakteri mengalami lisis Rinawati (2011) *dalam* Salikin, Sarjitno, dan Budi (2014). Untuk mengetahui pengaruh pemberian ekstrak kasar Bunga Rosella (*H.sabdariffa* L.) terhadap

kerusakan fusi pada jaringan insang dilakukan uji sidik ragam yang disajikan pada Tabel 9 .

Tabel 9. Sidik Ragam Skoring Nekrosis Insang Ikan Koi (*C.carpio*) Yang Diinfeksi Bakteri *P.flourescens*

Sumber Keragaman	db	JK	KT	F.Hit	F 5%	F 1%
Perlakuan	3	6,17	2,056667	154,25**	4,07	7,59
Acak	8	0,1067	0,013333			
Total	11	6,2767				

Keterangan : **berbeda sangat nyata

Pada Tabel 9 menunujukkan bahwa hasil F hitung > F5% dan F 1%, sehingga dapat dikatakan bahwa pemberian ekstrak kasar Bunga Rosella (*H.sabdariffa* L.) berpengaruh sangat nyata terhadap kerusakan hiperplasia pada histopatologi insang ikan Koi (*C.carpio*) yang diinfeksi bakteri *P.flourescens*. Sehingga untuk mengetahui perbedaan tiap perlakuan, dilakukan uji BNT (Beda Nyata Terkecil) yang disajikan pada tabel 10.

Tabel 10. Uji BNT Skoring Nekrosis Histopatologi Insang Ikan Koi (*C.carpio*) Yang Diinfeksi Bakteri *P.flourescens*

Perlakuan	Rerata	D	C	B	A	Notasi
		1,33	1,73	2,67	3,13	
D	1,33	_				a
C	1,73	0,40**	_			b
B	2,67	1,33**	0,93**	_		c
A	3,13	1,80**	1,40**	0,47**	_	d

Keterangan : BNT 5% = 0,2179 ; BNT 1% = 0,3170; * berbeda nyata ; ** berbeda sangat nyata

Pada Tabel 10, terlihat kerusakan jaringan yang mengalami fusi yang diketahui perlakuan D berbeda sangat nyata diberi notasi a, pada perlakuan D dan C mendapatkan hasil berbeda sangat nyata dengan notasi b, sedangkan pada perlakuan C dan B berbeda nyata dengan notasi c dan perlakuan B berbeda nyata dengan perlakuan A notasinya d. Perubahan jaringan insang ikan Koi *(C.carpio)* dipengaruhi oleh penambahan dosis ekstrak Rosella (*H.sabdariffa* L.). Dosis yang berbeda juga akan mempengaruhi tingkat pemulihan jaringan yang berbeda ditunjukkan oleh nilai scoring. Pada grafik dapat diketahui bahwa

hubungan antara dosis ekstrak kasar Rosella (*H.sabdariffa* L.) dengan kerusakan nekrosis pada insang berbanding terbalik, yaitu semakin tinggi dosis ekstrak kasar rosella maka nila keruskan semakin rendah, dan didapatkan persamaan y = 0,0043x + 1,678 yang memiliki nilai koefisien determinasi (R^2) yakni 0,983 menunjukan dosis ekstrak kasar rosella yang diberikan pengaruh terhadap presentase kerusakan insang hiperplasia mendekati 1.

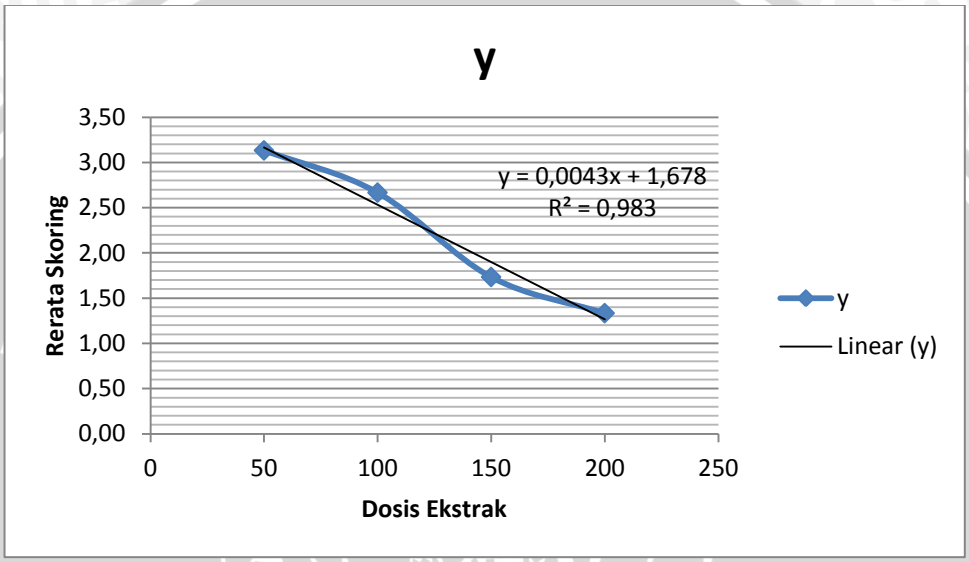

Gambar 8. Grafik Regresi Kerusakan Nekrosis Insang Ikan Koi (C.carpio)

Model regresi dapat diterangkan dengan menggunakan nilai koefisien determinasi (KD = R Square x 100%) semakin besar nilai tersebut maka model semakin baik. Jika nilai mendekati 1 maka model regresi semakin baik. Pada grafik (Gambar 8) grafik menunjukkan secara linier. Grafik linier belum menentukan dosis yang optimum dalam penggunaan ekstrak. Kerusakan paling rendah terjadi pada dosis maksimum 200 ppm dengan rerata kerusakan 1,33 %. Pemberian dosis maksimum tidak membahayakan dalam perkembangan ikan Koi (*C.carpio*). Senyawa pada Bunga Rosella (*H.sabdariffa* L.) merupakan senyawa alami yang dibentuk oleh tumbuhan itu sendiri. Kandungan senyawa yang terdapat pada Bunga Rosella (*H.sabdariffa* L.) yaitu flavonoid, tanin dan saponin.

4.2 Pengamatan Kualitas Air

Kualitas air selama masa pemeliharaan berlangsung merupakan salah satu faktor penting yan harus diperhatikan karena kualitas air dapat mempengaruhi kelangsungan hidup ikan. Apabila kualitas air tidak sesuai dengan lingkungan hidup ikan Koi (*C.carpio*) maupun bakteri *P.flourescens* maka kemungkinan akan mempengaruhi kelangsungan hidup ikan Koi (*C.carpio*) dan *P.flourescens* sehingga dapat mengakibatkan ikan mati. Selama penelitian berlangsung dilakukan pengukuran kualiatas air yang meliputi suhu, pH dan disolved oxygen (DO). Selain itu kualitas air yang buruk akan mepengaruhi kondisi ikan menjadi stres, akibatnya bakteri dengan mudah menginfeksi ikan.

Selama penelitian dilakukan pengukuran kualitas air media uji , yaitu : suhu, pH dan oksigen terlarut (DO). Berikut hasil pengukuran kualitas air selama penelitian disajikan pada Tabel 11 (Lampiran 7).

Tabel 11. Kualitas Air

No	Parameter Kualiatas Air	Kisaran Pemeliharaan Kualitas Air Pada Perlakuan
1.	Suhu (C)	22,3-24,2^{0}C
2.	pH	7,6-8,57
3.	Oksigen Terlarut (DO)	3,29-6,59 ppm

4.2.1 Suhu

Pada pengukuran kualitas air yang dilakukan penelitian didapatkan hasil suhu berkisar antara 22,3-24,2^{0}C. Hal ini membuktikan bahwa kondisi suhu air hidup ikan Koi (*C.carpio*) sama seperti habitatnya. Menurut Esther dan Sipayung (2010), suhu ideal bagi ikan koi berkisar antara 15-25^{0}C. Iklim indonesia masih cukup layak untuk memelihara ikan koi.

4.2.2 pH

Dalam penelitian selama dua minggu, kualitas air sebagai media hidup ikan Koi (*C.carpio*) sangat di jaga. Kisaran pH yang diamati selama penelitian berkisar antara 7,6-8,57. Menurut SNI 01-6494.1-2000, kisaran kualitas air pH untuk

tumbuh sehat adalah 6,5-8,5. Tidak berbeda jauh dengan pendapat Dayat dan Sitangggang (2004), ikan Koi (*C.carpio*) biasanya sangat suka dengan air yang memiliki pH 6-7. Ini berarti sangat cocok dengan kondisi perairan di habitat hidup ikan Koi (*C.carpio*).

4.2.3 DO (Disolved Oxcygen)

Pada penelitian selama dua minggu disolved oxcygen (DO) memiliki kisaran DO 3,29-6,59 ppm. Menurut Rudiyanti dan Diana (2009), pada penelitian yang dilakukan terhadap ikan mas pengukuran DO berkisar antara 3,40 – 5,19 mg/L. Sedangkan menurut SNI 01-6494.1 (2000), kisaran optimum kualitas air yang baik dalam budidaya ikan yaitu memiliki DO lebih dari 4 ppm.