

repository.ub.ac.id

**TERAPI AIR REBUSAN KEDELAI (*Glycine max (L) merril*)
PADA TIKUS (*Rattus norvegicus*) MODEL FIBROSIS GINJAL
PASCA INDUKSI STREPTOKINASE TERHADAP KADAR
MALONDIALDEHID (MDA) GINJAL DAN GAMBARAN
HISTOPATOLOGI HATI**

SKRIPSI

Oleh :

SEFTRIA NURUL ATMAJAWATI

105130100111019



**PROGRAM STUDI KEDOKTERAN HEWAN
PROGRAM KEDOKTERAN HEWAN
UNIVERSITAS BRAWIJAYA
MALANG
2015**



repository.ub.ac.id

**TERAPI AIR REBUSAN KEDELAI (*Glycine max (L) merril*)
PADA TIKUS (*Rattus norvegicus*) MODEL FIBROSIS GINJAL
PASCA INDUKSI STREPTOKINASE TERHADAP KADAR
MALONDIALDEHID (MDA) GINJAL DAN GAMBARAN
HISTOPATOLOGI HATI**

SKRIPSI

Sebagai salah satu syarat untuk memperoleh gelar Sarjana Kedokteran Hewan

Oleh :

SEFTRIA NURUL ATMAJAWATI

105130100111019



**PROGRAM STUDI KEDOKTERAN HEWAN
PROGRAM KEDOKTERAN HEWAN
UNIVERSITAS BRAWIJAYA
MALANG
2015**

LEMBAR PENGESAHAN SKRIPSI

**Terapi Air Rebusan Kedelai (*Glycine max (L) merril*) pada Tikus
(*Rattus norvegicus*) Model Fibrosis Ginjal Pasca Induksi
Streptokinase terhadap Kadar Malondialdehid (MDA)
Ginjal dan Gambaran Histopatologi Hati**

Oleh:

SEFTRIA NURUL ATMAJAWATI
105130100111019

Setelah dipertahankan di depan Majelis Penguji
pada tanggal

dan dinyatakan memenuhi syarat untuk memperoleh gelar
Sarjana Kedokteran Hewan

Dosen Pembimbing I

Dosen Pembimbing II

Prof. Dr. Aulanni'am, drh, DES
NIP. 19600903 198802 2 001

Dr.Dra. Herawati , MP
NIP. 195801271985032001

Mengetahui,

Ketua Program Studi Kedokteran Hewan

Program Kedokteran Hewan Universitas Brawijaya

Prof. Dr. Aulanni'am, drh, DES
NIP. 19600903 198802 2 001

LEMBAR PERNYATAAN

Saya yang bertanda tangan di bawah ini :

Nama : SEFTRIA NURUL ATMAJAWATI

NIM : 105130100111019

Program Studi : Pendidikan Dokter Hewan

Penulis Skripsi berjudul : Terapi Air Rebusan Kedelai (*Glycine max (L) merril*) pada Tikus (*Rattus norvegicus*) Model Fibrosis Ginjal Pasca Induksi Streptokinase terhadap kadar Malondialdehid (MDA) Ginjal dan gambaran Histopatologi Hati.

Dengan ini menyatakan bahwa :

1. Isi dari skripsi yang saya buat benar-benar karya saya sendiri dan tidak menjiplak karya orang lain, selain nama-nama yang termaktub di isi dan tertulis di daftar pustaka dalam skripsi ini.
2. Apabila dikemudian hari ternyata skripsi yang saya tulis terbukti hasil jiplakan, maka saya akan bersedia menanggung segala resiko yang akan saya terima.

Demikian pernyataan ini dibuat dengan segala kesadaran.

Malang, Januari 2015
Yang menyatakan,

(Seftria Nurul Atmajawati)
NIM. 105130100111019

repository.ub.ac.id

TERAPI AIR REBUSAN KEDELAI (*Glycine max (L) merril*) PADA TIKUS (*Rattus norvegicus*) MODEL FIBROSIS GINJAL PASCA INDUKSI STREPTOKINASE TERHADAP KADAR MALONDIALDEHID (MDA) GINJAL DAN GAMBARAN HISTOPATOLOGI HATI

ABSTRAK

Fibrosis ginjal merupakan keadaan dimana ginjal mengalami akumulasi matriks ekstra seluler yang berlebih. Air rebusan kedelai mengandung zat aktif yang berperan sebagai antioksidan. Pada penelitian ini penyiapan hewan tikus model fibrosis ginjal dilakukan dengan induksi streptokinase. Pemberian air rebusan kedelai digunakan sebagai terapi fibrosis ginjal. Tujuan penelitian ini ialah mengetahui penurunan kadar MDA ginjal dan perbaikan gambaran histopatologi hati setelah mendapatkan terapi air rebusan kedelai pada tikus model fibrosis ginjal yang diinduksi streptokinase. Penelitian ini terdapat 4 kelompok perlakuan yaitu kontrol negatif (A), kontrol positif (B), terapi dosis 6 g/ekor (C) dan dosis 9 g/ekor (D). Induksi streptokinase secara intravena pada *vena coccygea*, dengan dosis streptokinase 6000 IU/ekor tikus pada hari 1, 6 dan 11. Pengukuran MDA menggunakan metode TBA (*Thiobarbituric acid*) dan gambaran histopatologi hati diamati secara mikroskopis dengan pewarnaan HE. Hasil penelitian menunjukkan pemberian terapi air rebusan kedelai menurunkan kadar MDA dan memperbaiki gambaran histopatologi hati secara signifikan ($p < 0,05$) antar perlakuan. Dosis terapi 9 g/ekor merupakan dosis efektif dan memberikan hasil terbaik terhadap penurunan kadar MDA dan perbaikan histopatologi hati.

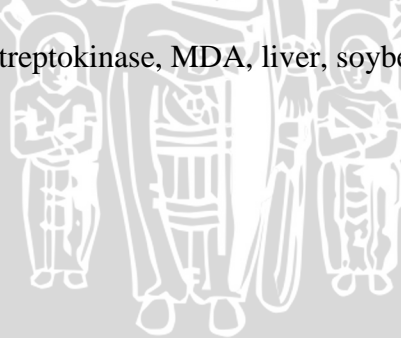
Kata kunci : fibrosis ginjal, streptokinase, MDA, hati, kedelai

Soybean (*Glycine max* (L) Merrill) stewed water as therapy on renal fibrosis rats (*Rattus norvegicus*) post induced streptokinase against levels of kidney *Malondialehyde* (MDA) and histopathological of liver

ABSTRACT

Renal fibrosis is a condition where extra cellular matrix on the kidneys had an accumulation of excess. Soybean stewed water is containing an active substance that act as an antioxidant. Preparation of renal fibrosis rats is done by streptokinase induction. The provision of soybean stewed water used as therapy of renal fibrosis. The purpose of this study is to find out a decrease in levels of kidney MDA and increased liver histopathology after soybean stewed water given as therapy in rats models of renal fibrosis has been induced streptokinase. In this study, rats model were divided into 4 groups: negative control group (A), positif control group (B), therapy group with dose of 6 grams/rat (C) and 9 grams/rat (D). Induction of streptokinase is done on intravenous in the coccygeal vein, at a dose of 6000 IU/rat on days 1, 6 and 11. The parameters of MDA levels was observed by TBA (Thiobarbituric acid) methods and histopathological of liver was observed by microscopy with HE staining. The results showed that soybean stewed water therapy is resulting in a decreasing levels of MDA and improving liver histopathology was significantly ($p < 0.05$) between treatments. The therapeutic dose of 9 grams/rat is a dose of effective and gives the best result to the decreased levels of MDA and improvement of liver histopathology.

Keywords: renal fibrosis, streptokinase, MDA, liver, soybeans



KATA PENGANTAR

Puji syukur kehadiran Allah SWT yang telah melimpahkan rahmat dan hidayahNya sehingga skripsi yang berjudul “Terapi Air Rebusan Kedelai (*Glycine max (L) merril*) pada Tikus (*Rattus norvegicus*) Model Fibrosis Ginjal Pasca Induksi Streptokinase terhadap kadar Malondialdehid (MDA) Ginjal dan gambaran Histopatologi Hati” dapat selesai disusun.

Terselesaikannya penulisan skripsi ini tentunya tidak lepas dari bimbingan dan bantuan dari berbagai pihak. Penulis mengucapkan terima kasih terutama kepada:

1. Prof. Dr. Aulanni'am, drh., DES sebagai dosen pembimbing I atas bimbingan, kesabaran, nasehat dan waktu selama penulisan skripsi ini serta sebagai Ketua Program Studi Pendidikan Dokter Hewan atas kelancaran selama studi.
2. Dr. Dra. Herawati, MP sebagai dosen pembimbing II atas bimbingan, kesabaran, nasehat dan waktu dalam penulisan skripsi ini.
3. drh. Analis Wisnu Wardhana, M.Biomed dan drh. Handayu Untari sebagai dosen penguji atas saran dan waktu dalam penulisan skripsi ini.
4. Dr. Agung Pramana.W. M, MS selaku Ketua Program Kedokteran Hewan yang selalu memberikan dukungan untuk kemajuan PKH UB
5. Keluarga penulis, Bapak dan Ibu serta kakak dan adik Suyatno's family atas do'a, dukungan moril dan materiil.

6. Tim GM2G : Nintia, Ricky, Fithrotul, Fela, Santi, Bea dan Ainul, untuk kerjasama dan bantuannya. Semoga semua tangis, tawa dan pengalaman dalam penelitian ini bisa menjadikan kita manusia yang kuat.
7. Staf Laboratorium dan Analis Biokimia FMIPA UB Malang yang telah membantu penulis dalam penelitian.
8. Staf Laboratorium dan Analis Laboratorium Patologi Klinik Rumah Sakit dr. Soetomo Surabaya yang telah membantu penulis dalam penelitian.
9. Civitas akademika PKH UB dan angkatan 2010 “Mantap Jaya” atas inspirasi dan semangatnya.
10. Semua pihak yang telah membantu dalam penyelesaian penulisan karya tulis ini yang tidak mungkin penulis sebutkan satu persatu.

Penulis menyadari bahwa dalam penulisan proposal skripsi ini masih jauh dari sempurna, oleh karena itu penulis membuka diri untuk segala saran dan kritik yang membangun.


Malang, Januari 2015

DAFTAR ISI

	Halaman
HALAMAN JUDUL	ii
HALAMAN PENGESAHAN	iii
ABSTRAK	v
KATA PENGANTAR	vii
DAFTAR ISI	ix
DAFTAR GAMBAR	xi
DAFTAR TABEL	xii
DAFTAR LAMPIRAN	xiii
DAFTAR SINGKATAN DAN LAMBANG	xiv
BAB 1 PENDAHULUAN	1
1.1 Latar Belakang	1
1.2 Rumusan Masalah	4
1.3 Batasan Masalah	4
1.4 Tujuan Penelitian	5
1.5 Manfaat Penelitian	5
BAB 2 TINJAUAN PUSTAKA	6
2.1 Fibrosis Ginjal.....	6
2.2 Hewan Coba Tikus Putih (<i>Rattus norvegicus</i>).....	7
2.3 Streptokinase.....	8
2.4 Radikal Bebas dan ROS (<i>Reactive Oxygen Species</i>).....	9
2.5 <i>Malondialdehid</i>	10
2.6 Anatomi dan Histologi Hati.....	11
2.7 Hubungan Hati dengan Kerusakan Ginjal.....	14
2.8 Kacang Kedelai.....	15
BAB 3 KERANGKA KONSEPTUAL	17
3.1 Kerangka Konsep.....	17
3.2 Hipotesis Penelitian	18
BAB 4 METODOLOGI PENELITIAN	20
4.1 Waktu Dan Tempat Penelitan	20
4.2 Alat Dan Bahan.....	20
4.3 Rancangan Penelitian.....	21
4.4 Variabel Penelitian.....	21
4.5 Metode Penelitian	22
4.5.1 Persiapan Hewan Coba	22
4.4.2 Preparasi Streptokinase.....	22
4.4.3 Induksi Streptokinase.....	22
4.4.4 Preparasi Kedelai	22
4.4.5 Pemberian Terapi Air Rebusan Kacang Kedelai	23
4.4.6 Pengambilan Organ.....	23
4.4.7 Pengukuran Kadar MDA.....	23




4.4.8 Pembuatan Preparat Histologi	24
4.4.9 Analisa Data	25
BAB 5 HASIL DAN PEMBAHASAN	26
5.1 Kadar <i>Malondialdehid</i> (MDA) Ginjal Tikus	26
5.2 Gambaran Histopatologi Hati Tikus	31
BAB 6 KESIMPULAN DAN SARAN	35
6.1 Kesimpulan	35
6.2 Saran	35
DAFTAR PUSTAKA	36
LAMPIRAN	39



DAFTAR GAMBAR

Gambar	Halaman
Gambar 2.1 Akumulasi Kolagen pada Glomerulus	7
Gambar 2.2 Histologi Hati	13
Gambar 2.3 Histopatologi Steatosis Hati	14
Gambar 3.1 Kerangka Konseptual	17
Gambar 5.1 Struktur Genistein	30
Gambar 5.2 Histopatologi Hati Tikus Model Fibrosis Ginjal.....	31



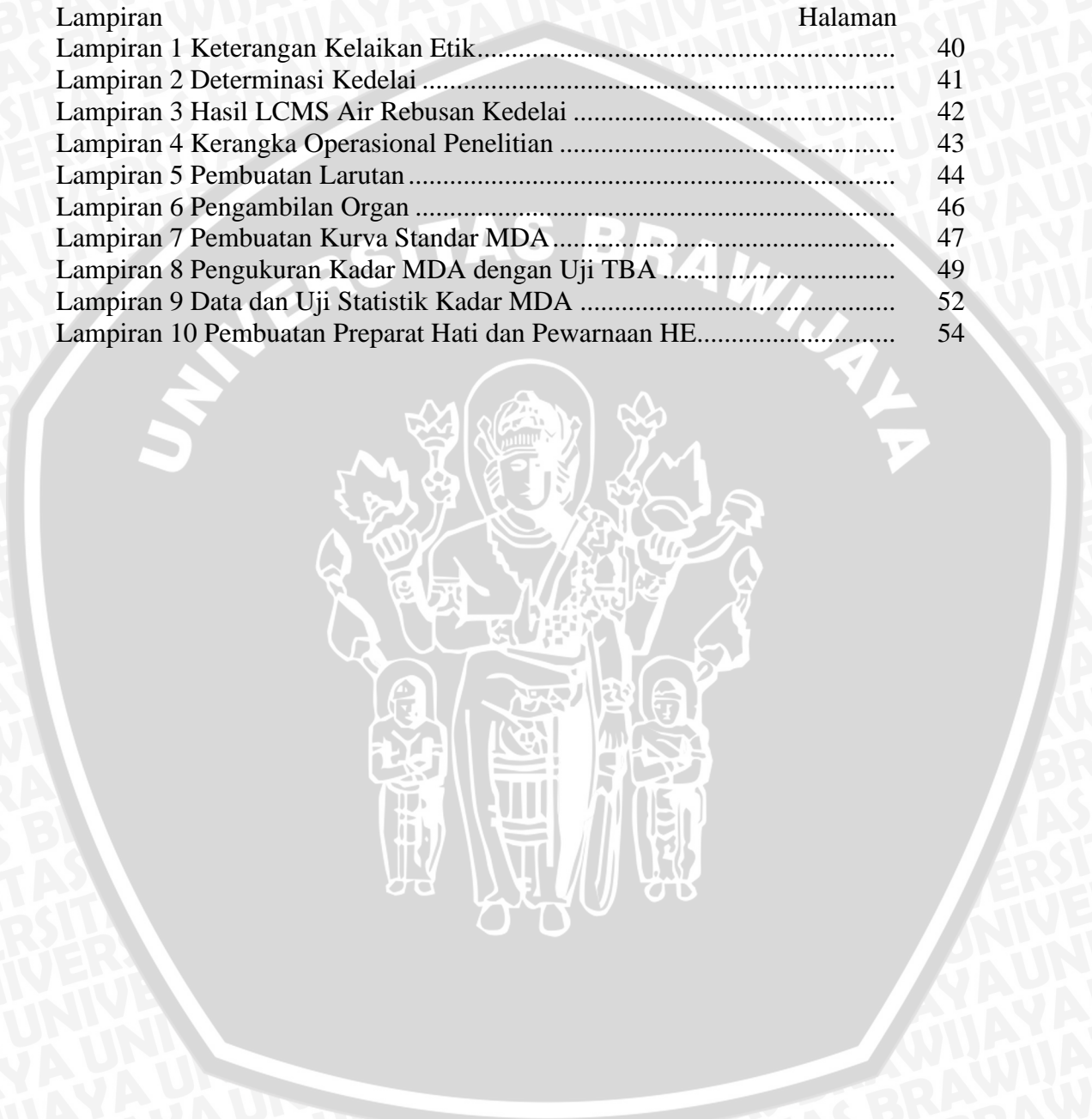
DAFTAR TABEL

Tabel	Halaman
Tabel 5.1 Nilai Kadar MDA Ginjal Tikus Model Fibrosis Ginjal	26



DAFTAR LAMPIRAN

Lampiran	Halaman
Lampiran 1 Keterangan Kelaikan Etik.....	40
Lampiran 2 Determinasi Kedelai	41
Lampiran 3 Hasil LCMS Air Rebusan Kedelai	42
Lampiran 4 Kerangka Operasional Penelitian	43
Lampiran 5 Pembuatan Larutan	44
Lampiran 6 Pengambilan Organ	46
Lampiran 7 Pembuatan Kurva Standar MDA	47
Lampiran 8 Pengukuran Kadar MDA dengan Uji TBA	49
Lampiran 9 Data dan Uji Statistik Kadar MDA	52
Lampiran 10 Pembuatan Preparat Hati dan Pewarnaan HE.....	54



DAFTAR ISTILAH DAN SINGKATAN

ANOVA	<i>Analysis of variance</i>
BNJ	Beda Nyata Jujur
EMT	<i>Epithelial Mesenchymal Transition</i>
ECM	<i>Extra Cellular Matrix</i>
g	gram
HE	Hematoksilin-Eosin
IU	<i>Internasional Unit</i>
MDA	<i>Malondialdehid</i>
ml	mililiter
NaCl	Natrium klorida
PFA	Paraformaldehid
PUFA	<i>poly unsaturated fatty acid</i>
pH	pangkat hidrogen
PBS	<i>Phospate Buffer Saline</i>
RAL	Rancangan Acak Lengkap
ROS	<i>Reactive Oxygen Species</i>
TGF- β	<i>Transforming Growth Factor Beta</i>
kDA	kilo Dalton
Ca	Calsium
ATPase	<i>Adenosina Trifosfatase</i>
PFA	Paraformaldehid
H ₂ O ₂	Hidrogen Peroksida
TBA	<i>Thiobarbituric Acid</i>
mg	miligram
dL	desiliter
LC-MS	<i>Liquid Chromatograph-tandem Mass Spectrometry</i>