

EFEK PEMBERIAN PATCHOULI ALCOHOL TERHADAP GAMBARAN HISTOPATOLOGI EPITEL MUKOSA LAMBUNG TIKUS STRAIN WISTAR YANG DIINDUKSI INDOMETASIN

Husnul Khotimah¹, Bogi Pratomo Wibowo², Samuel Prasetyo³

Laboratorium Farmakologi Fakultas Kedokteran Universitas Brawijaya, Malang¹, Departemen Ilmu Penyakit Dalam Fakultas Kedokteran Universitas Brawijaya – Rumah Sakit Saiful Anwar, Malang², Program Studi Pendidikan Dokter Fakultas Kedokteran Universitas Brawijaya, Malang³

ABSTRAK

Gastritis merupakan salah satu kondisi akibat inflamasi pada mukosa lambung dan memiliki prevalensi 44,5% di Indonesia provinsi Jawa Timur. *Patchouli alcohol* yang diekstrak dari nilam memiliki mekanisme sebagai anti inflamasi dengan menghambat mediator inflamasi, seperti TNF- α , IL-1 β , PGE2, dan nitrit oksida, serta meningkatkan pembentukan COX-1. Penelitian ini bertujuan untuk membuktikan bahwa *patchouli alcohol* bisa memperbaiki gambaran histopatologi epitel mukosa lambung tikus yang diinduksi indometasin. Penelitian ini merupakan studi eksperimental menggunakan *post test only control group design* yang dilakukan terhadap hewan coba tikus Wistar jantan. Sampel dipilih dan dibagi dalam 5 kelompok, yaitu kelompok kontrol negatif, kelompok kontrol positif yang diinduksi indometasin 30mg/kgBB, dan 3 kelompok perlakuan yang mendapat *patchouli alcohol* masing-masing sebesar 10mg/kgBB, 20mg/kgBB, dan 40mg/kgBB. Variabel yang diukur adalah gambaran histopatologi epitel mukosa lambung yang diwakili dengan skor integritas epitel mukosa Barthel Manja. Hasil penelitian menunjukkan perbedaan gambaran histopatologi epitel mukosa lambung yang signifikan setelah diberi *patchouli alcohol* (Anova, $p=0.000$). Post Hoc Tukey menunjukkan ada perbedaan signifikan antara kelompok kontrol negatif dan kelompok kontrol positif, serta tidak ada perbedaan signifikan antara kelompok kontrol negatif dengan kelompok yang mendapat *patchouli alcohol* ($p < 0.05$). Uji korelasi Pearson menunjukkan nilai koefisien korelasi Pearson -0.756, yang berarti ada hubungan kuat dan berbanding terbalik yang menunjukkan bahwa semakin besar dosis *patchouli alcohol* yang diberikan, semakin baik gambaran histopatologi epitel mukosa lambung tikus. Hasil uji regresi linier menunjukkan pengaruh *patchouli alcohol* sebesar 57,1% terhadap gambaran histopatologi epitel mukosa lambung. Bisa disimpulkan bahwa *patchouli alcohol* dapat memperbaiki gambaran histopatologi epitel mukosa lambung tikus yang diinduksi indometasin.

Kata kunci: gastritis, epitel lambung, tikus, *patchouli alcohol*, Barthel Manja

ABSTRACT

Gastritis is a condition associated with inflammation where gastric mucosal lining were damaged and has the prevalence rate of 44,5% in Indonesia, especially East Java. Patchouli alcohol have a mechanism as an anti inflammation by inhibit inflammation mediators like TNF- α , IL-1 β , PGE2 and nitric oxide, also increase COX-1 formation This experiment tried to prove that patchouli alcohol can repair gastric mucosa epithelial histopathology of rats induced by indomethacin. This experiment was conducted with post test only control group design on rats. Samples were choosen and divided

into 5 group, which were negative control group, positive control group that induced by indomethacin as big as 30mg/kgBB, and 3 treatment groups who got patchouli alcohol each of 10mg/kg, 20mg/kg, and 40mg/kg. Variable that was measured is gastric mucosa epithelial histopathology represented by Barthel Manja score. Result showed a significant difference in gastric mucosa epithelial histopathology after given by patchouli alcohol (Anova, $p=0.000$). Post Hoc Tukey Test showed a significant difference between negative control group and positive control group, also there was no significant difference between negative control group and treatment dose group ($p < 0,05$). Pearson correlation test show value of pearson correlation coefficient -0.756 , which mean there was a strong correlation and inversely that showed higher doses of patchouli alcohol given, the better gastric mucosa epithelial histopathology of rats. Linear regression showed the influence of patchouli alcohol as big as 57,1% to gastric histopathology. We can conclude that patchouli alcohol can repair gastric mucosa epithelial histopathology of rats induced by indomethacin.

Keywords: gastritis, gaster epithelial, rat, patchouli alcohol, Barthel Manja



Pendahuluan

Gastritis merupakan suatu kondisi akibat inflamasi pada mukosa lambung yang dapat dikelompokkan menjadi akut dan kronik berdasarkan waktu, ditandai dengan adanya nyeri epigastrik, mual, dan perdarahan pada penderita. Hal ini bisa diakibatkan oleh berbagai macam sebab, misalnya penggunaan OAINS bisa menghambat enzim COX, terutama COX 1 yang berfungsi melindungi mukosa lambung atau bakteri *Helicobacter pylori* bisa menghasilkan enzim yang merusak mukosa lambung¹. Angka kejadian gastritis pada beberapa daerah di Indonesia cukup tinggi dengan angka 274.396 kejadian². Prevalensi gastritis di Jawa Timur pada tahun 2011 mencapai 44,5% dengan jumlah 58.116 kejadian³.

Salah satu penyebab gastritis adalah penggunaan OAINS, contohnya pemberian indometasin pada pasien dengan penyakit artritis reumatoid⁴. Indometasin menurunkan prostaglandin dengan cara menghambat COX. Inhibisi COX, terutama COX 1 akan menyebabkan perannya sebagai perlindungan mukosa lambung terhambat. Akibatnya, mukosa lambung akan teriritasi oleh asam lambung dan menyebabkan gastritis. Jika hal ini berlangsung dalam waktu lama, akan mengakibatkan erosi pada epitel lambung dan memicu terbentuknya ulkus dalam lambung. Menghadapi potensi masalah ini, obat herbal bisa dijadikan salah satu sumber alternatif untuk mengobati gastritis. *Patchouli alcohol* yang diekstraksi dari nilam berpotensi untuk menjadi obat herbal dalam mengobati gastritis.

Patchouli alcohol sebagai salah satu komponen minyak nilam memiliki fungsi sebagai anti inflamasi. Studi menunjukkan bahwa pemberian *patchouli alcohol* pada telapak kaki tikus setelah diinduksi dengan *carrageenan* dapat menghambat terjadinya

edema dengan cara menurunkan kadar beberapa mediator inflamasi, seperti TNF- α , IL-1 β , PGE2, dan nitrit oksida⁵. Studi lain juga menunjukkan bahwa pemberian *patchouli alcohol* pada tikus sebelum melakukan induksi dengan etanol, indometasin, dan stres bisa meningkatkan kadar COX 1 dan COX 2, serta meningkatkan produksi mukus dan aliran darah di lambung yang berujung pada perlindungan mukosa lambung⁶.

Tujuan penelitian ini adalah mengetahui efek kuratif *patchouli alcohol* terhadap kerusakan epitel mukosa lambung tikus yang diinduksi indometasin.

Metode Penelitian

Rancangan Penelitian

Rancangan untuk penelitian ini adalah *Post Test-Only, Control Group Design* yang dilakukan pada hewan coba tikus putih strain wistar usia 2 bulan dengan berat badan 150-200 gram.

Alat dan Bahan

Alat yang digunakan dalam penelitian ini adalah kandang, wadah air minum, spidol, timbangan, neraca analitik, cawan petri, gelas ukur, botol plastik untuk sampel, sonde, spuit, *handschoen*, papan bedah, pinset, *scalpel*, gunting, jarum, dan mikroskop.

Bahan yang digunakan dalam penelitian ini adalah pakan standar, sekam, indometasin 30mg/kgBB, akuades, *patchouli alcohol*, minyak jagung, dan *chloroform*.

Prosedur Penelitian

Tikus sebanyak 20 ekor diseleksi sesuai kriteria, kemudian ditimbang dan diaklimatisasi selama 1 minggu, serta dibagi menjadi 5 kelompok perlakuan, yaitu kelompok kontrol negatif (-), kontrol positif (+), perlakuan 1 (P1), perlakuan 2 (P2), dan

perlakuan 3 (P3). Setelah 1 minggu, dilakukan induksi indometasin sesuai dosis yang ditentukan pada kelompok kontrol positif dan perlakuan 1,2, dan 3. Tikus dipuasakan selama 8 jam sebelum pemberian indometasin dengan tujuan memastikan lambung dalam kondisi kosong dan optimal untuk menerima induksi indometasin. Dosis indometasin yang digunakan adalah 30mg/kgBB⁷ dan diberikan menggunakan sonde.

8 jam setelah pemberian indometasin, *patchouli alcohol* diberikan pada kelompok perlakuan 1, 2, dan 3 sesuai dosis yang ditentukan⁶. Kelompok perlakuan 1 mendapat *patchouli alcohol* sebesar 10mg/kgBB, kelompok perlakuan 2 mendapat dosis sebesar 20mg/kgBB, dan kelompok perlakuan 3 mendapat dosis sebesar 40mg/kgBB. *Patchouli alcohol* diberikan sebanyak 3x dalam 24 jam dengan interval pemberian tiap 8 jam menggunakan sonde.

Setelah 8 jam dari pemberian *patchouli alcohol* dosis terakhir, semua tikus dieutanasia menggunakan *chloroform*, kemudian dibedah dan diambil lambungnya untuk dibuat preparat. Pembuatan preparat menggunakan pengecatan HE. Dilakukan pemotongan secara melintang pada area yang dipilih (*selective sampling*). Pada akhir penelitian, dilakukan pengamatan pada gambaran histopatologi epitel mukosa lambung tikus.

Analisis Data

Data hasil penelitian disajikan dalam mean±SD, kemudian dianalisis dengan statistik parametrik menggunakan One Way

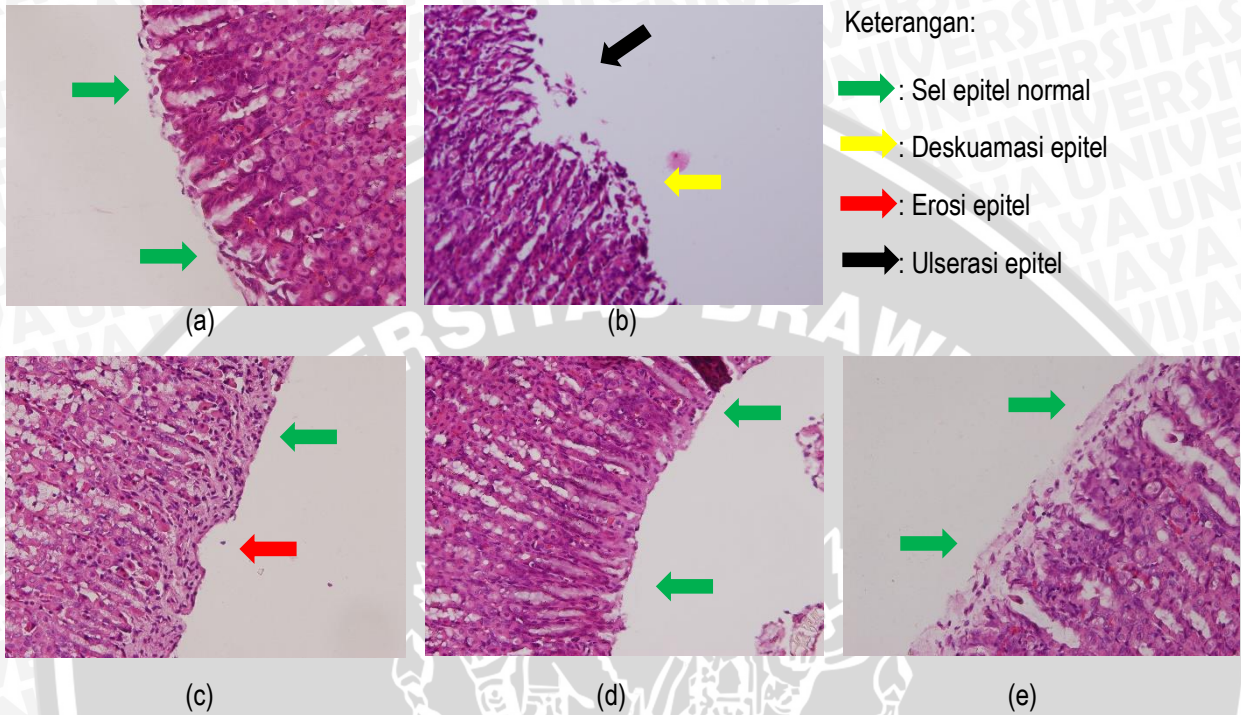
ANOVA setelah memenuhi uji homogenitas varian dan uji normalitas data. Selanjutnya, dilakukan uji Post Hoc Tukey untuk mengetahui signifikansi hubungan antar kelompok perlakuan. Uji korelasi Pearson dilakukan untuk mengetahui seberapa kuat hubungan antar variabel dan arah korelasi. Terakhir, dilakukan uji regresi linear untuk mencari persamaan guna prediksi skor kerusakan epitel minimum dan mengetahui persentase kuat hubungan antara variabel. Analisa data menggunakan program SPSS dengan derajat kepercayaan 95% dan $\alpha=0,05$. Uji statistik dinyatakan signifikan apabila $p<0,05$.

Hasil Penelitian

Preparat histopatologi yang sudah dibuat diamati menggunakan mikroskop cahaya dengan perbesaran 400x. Tingkat kerusakan epitel mukosa lambung tiap kelompok perlakuan diwakili dengan modifikasi skor Barthel Manja⁸ dengan nilai sebagai berikut.

0	= Tidak ada perubahan patologis
1	= Deskuamasi epitel
2	= Erosi epitel mukosa (gap 1-10 sel epitel/lesi)
3	= Ulserasi epitel mukosa (gap>10 sel epitel/lesi)

Berikut ini merupakan gambaran histopatologi epitel mukosa lambung yang diinduksi indometasin dengan perbesaran 400x.



Gambar 1 Gambaran Histopatologi Epitel Mukosa Lambung Tikus pada Perbesaran 400x

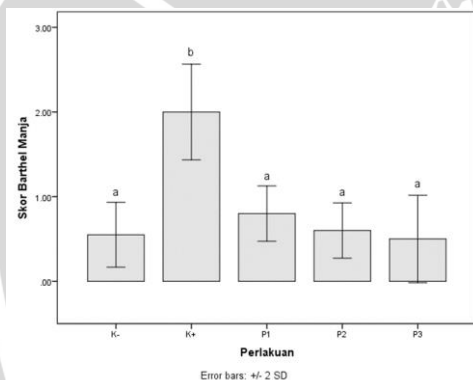
Keterangan :

- (a) Gambar ini menunjukkan kontrol negatif yang tidak diberi perlakuan apapun. Tidak terlihat kerusakan epitel.
- (b) Gambar ini menunjukkan kontrol positif yang diberi indometasin 30mg/kgBB. Terlihat kerusakan epitel yang ditandai dengan ulserasi dan deskuamasi epitel.
- (c) Gambar ini menunjukkan kelompok perlakuan 1 yang diberi indometasin 30mg/kgBB dan *patchouli alcohol* 10mg/kgBB. Terlihat kerusakan epitel gap 1-10 yang menunjukkan erosi epitel.
- (d) Gambar ini menunjukkan kelompok perlakuan 2 yang diberi indometasin 30mg/kgBB dan *patchouli alcohol* 20mg/kgBB. Tidak terlihat ada kerusakan epitel.
- (e) Gambar ini menunjukkan kelompok perlakuan 3 yang diberi indometasin 30mg/kgBB dan *patchouli alcohol* 40mg/kgBB. Tidak terlihat ada kerusakan epitel seperti pada kontrol negatif.

Berikut ini merupakan rerata kerusakan epitel mukosa lambung yang diwakili dengan skor Barthel Manja.

Tabel 1 Rerata Skor Integritas Epitel Mukosa Lambung

Perlakuan	Rerata Skor Integritas Epitel Mukosa Gaster \pm SD/5 Lapang Pandang
Kontrol -	0.55 \pm 0.19149
Kontrol +	2.00 \pm 0.28284
P1	0.80 \pm 0.19149
P2	0.60 \pm 0.16330
P3	0.50 \pm 0.25820



Gambar 2 Histogram Hasil Perhitungan Skor Barthel Manja

Data yang didapat diuji menggunakan uji normalitas Shapiro Wilk dan didapatkan data berdistribusi normal ($p > 0.05$). Setelah itu, data diuji dengan uji homogenitas Levene Test dan menunjukkan bahwa data homogen ($p > 0.05$). Data yang terdistribusi normal dan homogen memenuhi persyaratan untuk diuji menggunakan One Way ANOVA dan didapatkan hasil yang signifikan ($p < 0.05$).

Dari data yang sudah didapat, dilanjutkan dengan uji Post Hoc Test dan menunjukkan ada perbedaan kerusakan epitel yang signifikan antara kelompok kontrol

negatif dan kelompok kontrol positif. Terdapat perbedaan yang signifikan juga antara kelompok kontrol positif dengan kelompok perlakuan yang diberi *patchouli alcohol*. Tidak ada perbedaan penurunan yang signifikan antara kelompok negatif dan kelompok perlakuan yang diberi *patchouli alcohol*.

Selanjutnya, dilakukan uji Korelasi Pearson untuk mengetahui kuat hubungan antara pemberian *patchouli alcohol* terhadap kerusakan epitel mukosa lambung. Didapat nilai signifikansi sebesar 0.001 ($p < 0.005$) yang menunjukkan ada hubungan signifikan antara pemberian *patchouli alcohol* terhadap kerusakan epitel mukosa lambung. Koefisien korelasi Pearson menunjukkan angka sebesar -0.756, yang menunjukkan ada hubungan yang kuat dan ada korelasi berbanding terbalik, dimana semakin besar dosis *patchouli alcohol* yang diberikan, semakin kecil kerusakan epitel mukosa lambung.

Setelah itu, dilakukan uji regresi linier untuk prediksi dosis *patchouli* optimum untuk mencapai kerusakan epitel mukosa minimum. Dari uji yang sudah dilakukan, didapatkan dosis optimum *patchouli alcohol* sebesar 33mg/kgBB. Didapatkan juga nilai R square sebesar 57.1%, artinya persamaan yang diperoleh mampu memprediksi skor integritas epitel sebesar 57.1%. Sebesar 42.9% sisanya, dijelaskan oleh variabel lain yang tidak diteliti, misalnya variasi individu, keadaan psikologis tikus, atau pengaruh pakan yang diberikan.

Pembahasan

Hasil penelitian menunjukkan rata-rata skor integritas epitel mukosa lambung kelompok kontrol negatif adalah 0.55 ± 0.19149 dan kelompok kontrol positif adalah 2.00 ± 0.28284 . Uji Post Hoc Tukey juga menunjukkan hasil yang sama sehingga bisa

dikatakan ada perbedaan kerusakan epitel mukosa yang signifikan. Perbedaan kerusakan epitel mukosa ini diakibatkan kelompok kontrol positif mendapat induksi indometasin 30mg/kgBB, sedangkan kelompok kontrol negatif tidak diberi indometasin. Indometasin sebagai OAINS memiliki mekanisme inhibisi produksi mediator inflamasi seperti TNF- α , IL-1 β , PGE2, nitrit oksida serta menghambat COX-1 dan COX-2 secara non selektif sehingga prostaglandin tidak dihasilkan dan inflamasi tidak terjadi⁹. COX-1 memiliki fungsi sebagai pelindung pada lambung¹⁰ sehingga inhibisi COX-1 menyebabkan inflamasi dan ulserasi mukosa lambung¹¹. Kerusakan epitel pada kelompok kontrol positif diakibatkan oleh inflamasi yang ditandai dengan vasodilatasi pada tahap vaskuler dan migrasi leukosit menuju area kerusakan pada tahap seluler¹². Mediator inflamasi, seperti TNF- α , IL-1 β , PGE2, dan nitrit oksida berperan dalam proses inflamasi dengan beberapa cara, seperti meningkatkan kemampuan adhesi dan migrasi leukosit¹³, fasilitator aktivitas sinaps¹⁴, dan meningkatkan permeabilitas vaskuler¹⁵. Proses inflamasi menghasilkan nitrit oksida yang merusak jaringan dengan cara vasodilatasi berlebihan dan merusak DNA¹⁶, serta mengaktifkan produksi COX-2 dan meningkatkan output toksin¹⁷.

Kelompok yang diberi *patchouli alcohol* memiliki rata-rata skor integritas epitel mukosa yang lebih rendah dibandingkan kontrol positif, tetapi tidak berbeda jauh dengan rata-rata skor integritas epitel mukosa kelompok kontrol negatif. Uji Post Hoc Tukey tidak menunjukkan perbedaan yang signifikan antara kelompok kontrol negatif dengan kelompok yang mendapat *patchouli alcohol* sehingga bisa dikatakan bahwa pemberian *patchouli alcohol* menurunkan kerusakan epitel mukosa mendekati kelompok kontrol negatif (normal). Hal ini disebabkan *patchouli*

alcohol memiliki mekanisme anti inflamasi dengan cara menekan mediator inflamasi, seperti TNF- α , IL-1 β , dan PGE2, serta menghambat produksi nitrit oksida pada inflamasi⁵. *Patchouli alcohol* juga meningkatkan produksi COX-1 dan mukus lambung, serta meningkatkan aliran darah di lambung yang membantu dalam perlindungan lambung⁶. Uji korelasi Pearson memberikan nilai koefisien korelasi Pearson sebesar -0.756 yang menyatakan ada hubungan kuat antara *patchouli alcohol* dengan gambaran histopatologi epitel mukosa lambung. Nilai – (negatif) koefisien menyatakan hubungan berbanding terbalik, dimana semakin besar *patchouli alcohol* diberikan, semakin kecil kerusakan epitel atau semakin baik gambaran histopatologi epitel mukosa lambung. Persamaan yang didapat dari uji regresi linear memberikan prediksi dosis optimum *patchouli alcohol* sebesar 33mg/kgBB untuk mendapatkan gambaran histopatologi epitel mukosa lambung yang normal. *Patchouli alcohol* memiliki pengaruh sebesar 57.1% terhadap gambaran histopatologi lambung, dimana nilai 42.9% lainnya dipengaruhi oleh variabel lain yang tidak diteliti, misalnya variasi individu, keadaan psikologis tikus, atau pengaruh pakan yang diberikan.

Kesimpulan

Dari penelitian yang sudah dilakukan, dapat disimpulkan bahwa *patchouli alcohol* memiliki efek kuratif terhadap kerusakan epitel mukosa lambung dan dosis optimum *patchouli alcohol* yang dibutuhkan untuk mendapat gambaran histopatologi epitel mukosa lambung normal adalah 33mg/kgBB.

Saran

Untuk penelitian selanjutnya, perlu diteliti lebih lanjut terhadap *patchouli alcohol* dan kegunaan lainnya dalam bidang kesehatan, seperti anti tumor dan analgesik, serta efek anti inflamasi *patchouli alcohol* dilihat dari parameter lain, misalnya kadar TNF- α , IL-1 β , dan PGE2. Selain itu, perlu dilakukan uji toksisitas *patchouli alcohol* apabila ingin dicoba pada manusia.

Daftar Pustaka

1. Goldman, L., Ausiello, D. 2007. *Cecil Medicine 23rd edition*. Philadelphia: Elsevier, pp: 141.
2. Budiana. 2006. *Asuhan Keperawatan pada Pasien Gastritis di Ruang Mawar Rumah Sakit Hospital Cinere Depok*. Skripsi.
3. Dinas Kesehatan Provinsi Jawa Timur. 2011. *Profil Kesehatan Provinsi Jawa Timur*. Surabaya: Dinkes Jatim.
4. Myers, J.W. , Leighors, M., Jones, R.T. 2002. *Principles of Pathophysiology and Emergency Medical Care*. New York: Delmar Thomson Learning, pp: 247.
5. Li, Y., Xian, Y., Ip, S., Su, Z., Su, J., He, J. *Anti-Inflammatory Activity of Patchouli Alcohol Isolated from Pogostemonis Herba in Animal Models*. *Fitoterapia*, 2011, 82 (nn): 1295-1301.
6. Zheng, Y., Xie, J., Xu, Y., Liang, Y., Mo, Z., Jiang, W. *Gastroprotective Effect and Mechanism of Patchouli Alcohol Against Ethanol, Indomethacin and Stress-Induced Ulcer in Rats*. *Chemico-Biological Interactions*, 2014, 222 (nn): 27-36.
7. Purnamawati. 2009. Efek Pemberian Gel Lidah Buaya (Aloe vera) Terhadap Jumlah Lesi Perdarahan pada Lambung Tikus Wistar (*Rattus novergicus* strain wistar) yang diinduksi dengan Indometasin. Tugas Akhir. Tidak diterbitkan.
8. Barthel, B., Hapfelmeier, S., Quintanilla, L., Kremer, M., Rohde, M., Hogardt, M., Pfeffer, K., Russmann, H., Hardt, W.D. 2003. *Pretreatment of Mice with Streptomycin Provides a Salmonella enterica Serovar Typhimurium Colitis Model That Allows Analysis of Both Pathogen and Host*, (Online), (<http://www.ncbi.nlm.nih.gov/pmc/articles/PMC153285/>), diakses 6 Juli 2016).
9. Strauss, J.F., Barbieri, R.L. 2014. *Yen and Jaffe's Reproductive Endocrinology*. Philadelphia: Elsevier Saunders, pp: 120.
10. Bountra, C., Munglani, R., Schmidt, W.K. 2003. *Pain*. New York : Marcel Dekker Inc, pp: 356.
11. Lehne, R. A. 2013. *Pharmacology for Nursing Care 8th*. United States: Elsevier Saunders, pp: 889.
12. Porth, C. 2011. *Essential of Pathophysiology*. Philadelphia : Lippincott Williams & Wilkins, pp: 55-64.
13. Rugstad, H.E. , Endresen, L., Forre, Q. 1992. *Immunopharmacology in Autoimmune Diseases and Transplantation*. New York: Plenum Press, pp: 23.
14. Ren, K., Torres, R. *Role of Interleukin-1 β During Pain and Inflammation*, 2009, 60(1): 57-64.
15. DeLong, L., Burkhart, N.W. 2013. *General and Oral Pathology for the Dental Hygienist Second Edition*. Philadelphia: Wolter Kluwer, pp: 43-35, 51-52.
16. Lei, J. 2008. *Inhibiton of Cardiac Allograft Arteriosclerosis by NOS Specific Expression in Smooth Muscle or Endothelial Cells*. Tesis.
17. Fukuuchi, Y., Tomita, M., Koto, A. 2001. *Ischemic Blood Flow in the Brain*. New York: Springer, pp: 102-103.