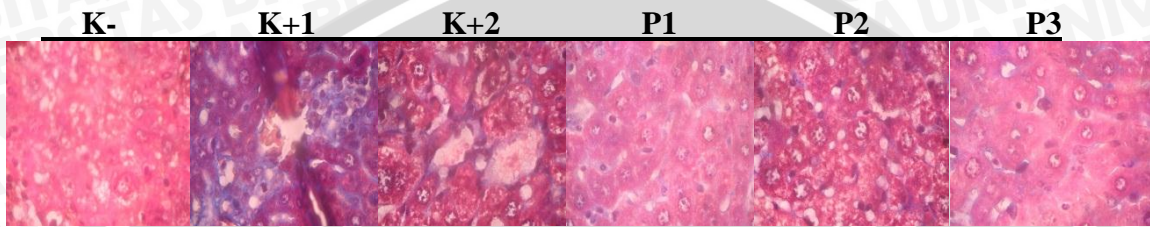


BAB V

ANALISA DATA

Masson's Trichome



Pada kontrol negatif terlihat hepar dalam kondisi normal tanpa ada pembentukan kolagen. Pada K(+1) terlihat ada deposisi kolagen dan pada K(+2) tingkat deposisi kolagen lebih rendah karena terjadi regenerasi hepar.

Dengan mendapat injeksi ekstrak kulit kacang tanah, terdapat perbaikan pada hepar mencit perlakuan P1. Penurunan deposisi kolagen lebih tinggi dengan penambahan dosis ekstrak kulit kacang tanah, pada mencit P2 dan P3 penurunan deposisi kolagen hepar tampak sangat signifikan.