

**PENGARUH ANTIOKSIDAN BUAH BROKOLI (*Braciscea
olaracea L. var italic*), PARE (*Momordica charantia L.*), DAN
KULIT MANGGIS (*Garcinia mangostana L.*) TERHADAP
KERUSAKAN ORGAN PARU DARI MENCIT YANG
TERPAPAR HAIRSPRAY**

SKRIPSI



oleh :
BAGUS ADITYAWAN
115090307111009

**JURUSAN FISIKA
FAKULTAS MATEMATIKA DAN ILMU PENGETAHUAN ALAM
UNIVERSITAS BRAWIJAYA
MALANG
2018**



**PENGARUH ANTIOKSIDAN BUAH BROKOLI (*Braciscea
olaracea L. var italic*), PARE (*Momordica charantia L.*), DAN
KULIT MANGGIS (*Garcinia mangostana L.*) TERHADAP
KERUSAKAN ORGAN PARU DARI MENCIT YANG
TERPAPAR HAIRSPRAY**

SKRIPSI

Sebagai salah satu syarat untuk memperoleh gelar
Sarjana Sains dalam bidang fisika

oleh :
BAGUS ADITYAWAN
115090307111009



JURUSAN FISIKA
FAKULTAS MATEMATIKA DAN ILMU PENGETAHUAN ALAM
UNIVERSITAS BRAWIJAYA
MALANG
2018



LEMBAR PENGESAHAN SKRIPSI

PENGARUH ANTIOKSIDAN BUAH BROKOLI (*Brassica oleracea L. var italic*), PARE (*Momordica charantia L.*), DAN KULIT MANGGIS (*Garcinia mangostana L.*) TERHADAP KERUSAKAN ORGAN PARU DARI MENCIT YANG TERPAPAR HAIRSPRAY

Oleh :

Bagus Adityawan
115090307111009

Setelah dipertahankan di depan Majelis Penguji pada tanggal **04 JUL 2018** dan dinyatakan memenuhi syarat untuk memperoleh gelar Sarjana Sains dalam bidang fisika

Pembimbing I

Pembimbing II

Drs. Unggul P. Juswono., M.Sc.
NIP. 196501111990021002

Gancang Saroja., S.Si.,M.T. :
NIP. 197711182005011001

Mengetahui,
Ketua Jurusan Fisika
Fakultas MIPA Universitas Brawijaya

Prof. DR. rer. nat. Muhammad Nurhuda
NIP. 196409101990021001





LEMBAR PERNYATAAN

Saya yang bertanda tangan di bawah ini :

Nama : Bagus Adityawan
NIM : 115090307111009
Jurusan : Fisika
Penulis Skripsi Berjudul :

PENGARUH ANTIOKSIDAN BUAH BROKOLI (*Braciscea oleracea L. var italic*), PARE (*Momordica charantia L.*), DAN KULIT MANGGIS (*Garcinia mangostana L.*) TERHADAP KERUSAKAN ORGAN PARU DARI MENCIT YANG TERPAPAR HAIRSPRAY

Dengan ini menyatakan bahwa :

1. Isi dari Skripsi yang saya buat adalah benar-benar karya sendiri dan tidak menjiplak karya orang lain, selain nama-nama yang termaktub di isi dan tertulis di daftar pustaka dalam Skripsi ini.
2. Apabila di kemudian hari ternyata Skripsi yang saya tulis terbukti hasil jiplakan, maka saya akan bersedia menanggung segala resiko yang akan saya terima.

Demikian pernyataan ini dibuat dengan segala kesadaran.

Malang, 10 Mei 2018
Yang menyatakan,

(Bagus Adityawan)
NIM. 115090307111009



PENGARUH ANTIOKSIDAN BUAH BROKOLI (*Bracissca oleracea L. var italic*), PARE (*Momordica charantia L.*), DAN KULIT MANGGIS (*Garcinia mangostana L.*) TERHADAP KERUSAKAN ORGAN PARU DARI MENCIT YANG TERPAPAR HAIRSPRAY

ABSTRAK

Hairspray merupakan salah satu alat kecantikan yang digunakan untuk menata rambut. Salah satu produk hairspray yang beredar mengandung bahan berbahaya cocamide DEA. Cocamide DEA mempunyai gugus radikal bebas asam minyak, apabila tertumpuk dan menjadi jenuh, akan mengaktifasi radikal asam minyak dari cocamide DEA. Kandungan dalam hairspray dapat menyebabkan radikal bebas dalam tubuh. Apabila cocamide DEA masuk ke dalam tubuh melalui pernafasan maka akan mengganggu fungsi organ paru-paru. Penelitian ini bertujuan untuk menganalisa pengaruh antioksidan buah brokoli, pare dan kulit manggis terhadap kerusakan organ paru mencit akibat paparan hairspray yang mengandung cocamide DEA dan untuk mengetahui dosis yang tepat untuk mengurangi jumlah kerusakan organ paru dari mencit. Pada penelitian ini, hewan coba mencit di papari hairspray dengan dosis efektif yaitu 6 kali semprot. Setelah itu dilanjutkan perlakuan pemberian antioksidan buah brokoli, pare dan kulit manggis dengan lima variasi dosis. Hasil penelitian menunjukkan bahwa antioksidan buah brokoli, pare dan kulit manggis dapat menurunkan total kerusakan organ paru dari mencit akibat paparan hairspray dari 68,71% hingga 34,97%. Dosis antioksidan yang efektif untuk mengurangi tingkat kerusakan organ paru dari mencit adalah 1.73 mg.

Kata kunci : Hairspray, Cocamide DEA, antioksidan buah brokoli, pare, dan kulit manggis, organ paru



INFLUENCE OF THE ANTIOXIDANT BROCCOLI (*Brassica oleracea L. var italica*), BITTER MELON (*Momocorica charantia L.*) AND MANGOSTEEN SKIN (*Garcinia mangostara L.*) ON LUNG ORGAN DAMAGE OF MICE EXPOSED BY HAIRSPRAY

ABSTRACT

Hairspray is one of the beauty tools used for hair styling. Hairspray products contained harmful ingredients which is cocamide DEA. Cocamide DEA has an acid radical group, when it stacked and become saturated, the cocamide DEA will activate the free acid oil radical. The content in hairspray can cause free radicals into human body. If we breath hairspray that contained cocamide DEA into the body, it will disrupt the function of the lung organ. This research aims to analyze the effects of antioxidants of broccoli, bitter melon and mangosteen skin to damage of lung organ of mice due to exposure to hairspray that contained cocamide DEA and to determined the appropriate dose to reduce the amount of lung organ damage from mice. In this study, animals tried in hairspray to know the effective dose 6 time to spray. After that, the treathment of antioxidant fruit broccoli, pare and mangosteen skin with five doses of variation. The results showed that the antioxidant of broccoli, bitter melon and mangosteen skin can reduce the total damage of lung organ of mice due to hairspray exposure from 68.71% to 34.97%. The effective dose of antioxidants to reduce damage of lung organ of mice is 1.73 mg.

Keyword : Hairspray, Cocamide DEA, Antioxidant of Broccoli, Bitter melon and mangosteen skin, Lung organ



KATA PENGANTAR

Puji syukur senantiasa dipanjatkan kepada Allah SWT atas segala nikmat dan karunia-Nya sehingga penulis dapat melaksanakan Tugas Akhir dengan judul “*Pengaruh Antioksidan Buah Brokoli (Bracissca oларacea L. var italic), Pare (Momordica charantia L.), Dan Kulit Manggis (Garcinia mangostana L.) Terhadap Kerusakan Organ Paru Dari Mencit Yang terpapar Hairspray*” serta dapat menyelesaikan tulisan ini dengan sebaik-baiknya. Sholawat dan salam selalu turunkan kepada junjungan Nabi Muhammad SAW.

Dalam pelaksanaan dan pembuatan laporan Tugas Akhir ini, penulis mendapat banyak bantuan dan dukungan dari berbagai pihak sehingga pada kesempatan ini penulis mengucapkan banyak terima kasih kepada :

1. Kedua orang tua tersayang, Bapak Setyo Handoko dan Ibu Uun Eti Finarni yang selalu memberi semangat menanyakan kabar skripsi untuk segera diselesaikan.
2. Adik satu-satunya yaitu Dinar Indah Dwi Utami yang selalu juga memberikan semangat untuk menyelesaikan skripsi.
3. Prof. Dr. rer.nat Muhammad Nurhuda selaku Ketua Jurusan Fisika Universitas Brawijaya.
4. Drs. Unggul P. Juswono, M.Sc dan Gancang Saroja,S.Si, M.T selaku dosen pembimbing tugas akhir.
5. Pak Agus Prasmono selaku laboran lab fisika lanjut Universitas Brawijaya.
6. Teman-teman satu kelompok dan seperjuangan Lega, Huzaifah, Fitri, dan Dewi, tanpa kalian aku ga bisa menyelesaikan skripsiku.
7. Teman-teman satu kontrakan dari awal kuliah hingga selesai kuliah Subur, Awan, Guntur, Aswan, Afif, Lion, Nanda yang selalu jadi teman berkumpul dan bercerita.
8. Teman-teman dari SSFL Malang yang juga jadi support untuk menyelesaikan skripsi.

Akhir kata, penulis memohon maaf atas segala kekurangan baik dalam pelaksanaan ataupun penyusunan laporan Tugas Akhir ini. Semoga Allah SWT membalas segala kebaikan semua pihak yang telah membantu. Penulis juga masih jauh dari kata sempurna sehingga dibutuhkan saran dan kritik yang positif sehingga penulis

dapat memperbaiki segala kesalahan. Semoga naskah laporan penelitian ini dapat bermanfaat bagi penulis dan pembaca.

Malang, 10 Mei 2018

Penulis



DAFTAR ISI

LEMBAR PENGESAHAN SKRIPSI.....	III
LEMBAR PERNYATAAN	V
ABSTRAK.....	VII
ABSTRACT	IX
KATA PENGANTAR	XI
DAFTAR ISI.....	XIII
DAFTAR TABEL.....	XVIII
DAFTAR LAMPIRAN	XIX
BAB I PENDAHULUAN	1
1.1 Latar Belakang	1
1.2 Rumusan Masalah	4
1.3 Batasan Masalah.....	4
1.4 Tujuan Penelitian.....	4
1.5 Manfaat Penelitian.....	4
BAB II TINJAUAN PUSTAKA	5
2.1 Hair Spray.....	5
2.1.1 Cocamide DEA.....	5
2.2 Antioksidan	6
2.3 Tanaman Penghasil Antioksidan	10
2.3.1 Brokoli.....	10
2.3.2 Pare	11
2.3.3 Kulit Manggis.....	13
2.4 Paru-Paru	15
2.5 Mencit (<i>Mus musculus</i>)	17



DAFTAR GAMBAR

Gambar 2.1 Struktur molekul Cocamide DEA (Sigma Aldrich 2001)	5
Gambar 2.2 Struktur Cocamide DEA (Chair et al. 2011).....	6
Gambar 2.3 Antioksidan Sebagai Senyawa Pemberi Elektron.....	7
Gambar 2.4 Buah brokoli.....	10
Gambar 2.5 Buah pare	12
Gambar 2.6 Kulit manggis.....	14
Gambar 2.7 Anatomi Paru-paru (Guyton, 2007)	15
Gambar 2.8 Sistem Respirasi.....	16
Gambar 2.9 Mencit.....	18
Gambar 3.1 Proses Pembuatan Preparat Histologi Paru-Paru (Hidaya, 2008).	23
Gambar 3.2 Diagram alur penelitian.....	25
Gambar 4.1 Gambaran mikroskopis organ paru-paru dari kelompok mencit kontrol negatif (K-).....	28
Gambar 4.2 Gambaran mikroskopis organ paru-paru dari kelompok dosis <i>hairspray</i> 1,43 mg	29
Gambar 4.3 Gambaran mikroskopis organ paru-paru dari kelompok dosis <i>hairspray</i> 2,64 mg	29
Gambar 4.4 Gambaran mikroskopis organ paru-paru dari kelompok dosis <i>hairspray</i> 3,36 mg	30
Gambar 4.5 Gambaran mikroskopis organ paru-paru dari kelompok dosis <i>hairspray</i> 5,07 mg	30
Gambar 4.6 Gambaran mikroskopis organ paru-paru dari kelompok dosis <i>hairspray</i> 6,00 mg	31



Gambar 4.7 Gambaran mikroskopis organ paru-paru dari kelompok 1 dosis antioksidan 1.13 mg.....32

Gambar 4.8 Gambaran mikroskopis organ paru-paru dari kelompok 2 dosis antioksidan 1.28 mg.....32

Gambar 4.9 Gambaran mikroskopis organ paru-paru dari kelompok 3 dosis antioksidan 1.43 mg.....33

Gambar 4.10 Gambaran mikroskopis organ paru-paru dari kelompok 4 dosis antioksidan 1.58 mg.....33

Gambar 4.11 Gambaran mikroskopis organ paru-paru dari kelompok 5 dosis antioksidan 1.73 mg.....34

Gambar 4.12 Gambar macam-macam jenis kerusakan yang ditemukan pada gambaran mikroskopis sel paru menciit.....35

Gambar 4.13 Grafik kerusakan total sel paru menciit kelompok perlakuan semprotan hairspray (SH) dengan persamaan korelasi ($y = -0,531x^2 + 10,67x + 20,90$, koefisien korelasi $R^2 = 0,986$)36

Gambar 4.14 Grafik kerusakan oedema sel paru menciit kelompok perlakuan semprotan hairspray (SH) dengan persamaan korelasi ($y = -0,048x^2 + 1,117x + 1,612$, koefisien korelasi $R^2 = 0,981$)36

Gambar 4.15 Grafik kerusakan emfisema sel paru menciit kelompok perlakuan semprotan hairspray (SH) dengan persamaan korelasi ($y = -0,009x^2 + 0,506x + 1,826$, koefisien korelasi $R^2 = 0,978$)37

Gambar 4.16 Grafik kerusakan destruksi septum alveolus sel paru menciit kelompok perlakuan semprotan hairspray (SH) dengan persamaan korelasi nct38

Gambar 4.17 Grafik kerusakan total sel paru menciit kelompok perlakuan semprotan hairspray disertai pemberian



dosis antioksidan dengan persamaan korelasi ($y = -7,958x^2 - 6,912x + 68,87$, koefisien korelasi $R^2 = 0,972$)..... 39

Gambar 4.18 Grafik kerusakan oedema sel paru mencit kelompok perlakuan semprotan hairspray disertai pemberian dosis antioksidan dengan persamaan korelasi ($y = -0,477x^2 - 0,156x + 7,051$, koefisien korelasi $R^2 = 0,983$)..... 40

Gambar 4.19 Grafik kerusakan emfisema sel paru mencit kelompok perlakuan semprotan hairspray disertai pemberian dosis antioksidan dengan persamaan korelasi ($y = -0,045x^2 - 1,424x + 4,901$, koefisien korelasi $R^2 = 0,997$)..... 41

Gambar 4.20 Grafik kerusakan destruksi septum alveolus sel paru mencit kelompok perlakuan semprotan hairspray disertai pemberian dosis antioksidan dengan persamaan korelasi ($y = -1,184x^2 - 0,329x + 8,013$, koefisien korelasi $R^2 = 0,981$)..... 42

Gambar 4.21 Struktur kimia cocamide DEA berdasarkan sifatnya 45

Gambar 4.22 Struktur radikal bebas asam minyak..... 46

Gambar 4.23 Gugus fenol pada senyawa polifenol pada antioksidan 47

Gambar 4.24 Mekanisme reaksi radical scavenger senyawa flavonoid..... 47

Gambar 4.25 Proses pemberian atom H kepada radikal asam minyak 48



DAFTAR TABEL

Tabel 2.1 Kandungan Brokoli.....	11
Tabel 2.2 Kandungan Gizi Buah Pare.....	13
Tabel 2.3 Kandungan Gizi Buah Manggis per 100 gram	14
Tabel 3.1 Pengelompokan Mencit Berdasarkan Perlakuan [Keterangan : (-) tanpa, (+) dengan]	22
Tabel 3.2 Pengelompokan Jumlah Semprotan Hairspray dan Pemberian Ekstrak Antioksidan.....	22



DAFTAR LAMPIRAN

Lampiran 1. Gambar alat dan bahan.....	57
Lampiran 2. Tabel presentase organ paru kelompok sehat	58
Lampiran 3. Tabel presentase organ paru dosis <i>hairspray</i> 1,43 mg. 59	
Lampiran 4. Tabel presentase organ paru dosis <i>hairspray</i> 2,64 mg. 60	
Lampiran 5. Tabel presentase organ paru dosis <i>hairspray</i> 3,36 mg. 61	
Lampiran 6. Tabel presentase organ paru dosis <i>hairspray</i> 5,07 mg.62	
Lampiran 7. Tabel presentase organ paru dosis <i>hairspray</i> 6,00 mg. 63	
Lampiran 8. Tabel perhitungan kerusakan oedema sebelum diberi antioksidan.....	64
Lampiran 9. Tabel perhitungan kerusakan emfisema sebelum diberi antioksidan.....	64
Lampiran 10. Tabel perhitungan kerusakan Destruksi septum alveolus (DSA) sebelum diberi antioksidan.....	65
Lampiran 11. Tabel perhitungan kerusakan total sebelum diberi antioksidan.....	65
Lampiran 12. Tabel presentase organ paru diberi 1,13 mg antioksidan.....	66
Lampiran 13. Tabel presentase organ paru diberi 1,28 mg antioksidan.....	67
Lampiran 14. Tabel presentase organ paru diberi 1,43 mg antioksidan.....	68
Lampiran 15. Tabel presentase organ paru diberi 1,58 mg antioksidan.....	69
Lampiran 16. Tabel presentase organ paru diberi 1,73 mg antioksidan.....	70
Lampiran 17. Tabel perhitungan kerusakan oedema sesudah diberi antioksidan.....	71
Lampiran 18. Tabel perhitungan kerusakan emfisema sesudah diberi antioksidan.....	71
Lampiran 19. Tabel perhitungan kerusakan destruksi septum alveolus	



sesudah diberi antioksidan.....	72
Lampiran 20. Tabel perhitungan kerusakan total setelah diberi antioksidan.....	72
Lampiran 21. Sertifikat Bebas Plagiasi.....	73
Lampiran 22. Sertifikat Kode Laik Etik.....	73



BAB I

PENDAHULUAN

1.1 Latar Belakang

Manusia memiliki banyak kebutuhan akan kosmetik dalam kehidupan sehari-hari. Penggunaan kosmetik hingga sekarang ini telah menjadi sebuah kebutuhan yang tidak dapat terpisahkan. Kosmetik memiliki fungsi antara lain sebagai kebersihan pribadi, melindungi rambut dan kulit dari kerusakan sinar ultraviolet, polusi serta faktor lingkungan lain, mencegah penuaan, dan membantu penggunaannya lebih menikmati hidup (Djajadisastra, 2005).

Salah satu produk kosmetik yang banyak dipakai manusia contohnya adalah *hairspray* dimana fungsinya adalah untuk membentuk suatu model atau gaya rambut yang kita inginkan. Selain fungsi tersebut, terdapat hal yang perlu diperhatikan tentang *hairspray*, salah satu contohnya adalah kandungan *hairspray* itu sendiri. Kandungan yang berbahaya dalam *hairspray* antara lain adalah Cocamide DEA. Cocamide DEA atau cocamide diethanolamine terbentuk atas campuran asam lemak, yang terdiri dari campuran minyak kelapa dan diethanolamine (Mathews, 2015). Fungsi senyawa DEA yang digunakan dalam kosmetik adalah untuk menjadi lebih lembut dan berbusa. DEA berfungsi juga sebagai penyesuai pH, menangkal semua keasaman dari bahan-bahan lain. Cocamide DEA memiliki dampak kerusakan jangka panjang untuk kesehatan. Penelitian yang diteliti International Agency for Research on Cancer (IARC) menunjukkan ditemukannya kemungkinan kanker pada manusia dengan cara memberikan paparan cocamide DEA kepada mencit (Mathews, 2015).

Salah satu gejala kanker yang disebabkan adanya paparan cocamide DEA adalah kanker paru-paru. Kanker paru adalah pertumbuhan tumor yang berasal dari salah satu jenis sel di dalam saluran pernapasan terutama di bronkus. Kanker paru pada umumnya dimulai dari sel kanker yang berukuran sangat kecil (diameter 10 mikron) sehingga tidak terlihat seperti menimbulkan gejala apapun. Penyakit kanker paru yang terjadi pada jaringan paru disebabkan pertumbuhan dan perkembangan sel yang tidak terkontrol (Black & Hawks, 2005). Penggunaan *hairspray* adalah salah satu penyebab gejala kanker paru. Tanda dan gejala kanker paru antara lain nafsu

makan berkurang, terjadi penurunan berat badan dengan cepat, dan sesak napas pada dada (Smeltzer, 2002). Gejala penyakit kanker paru dapat dikurangi dengan pemakaian antioksidan yang berfungsi sebagai senyawa yang dapat menghambat reaksi radikal bebas (Muchtadi, 2013).

Antioksidan adalah senyawa yang mampu mengatasi dampak negatif oksidan dalam tubuh seperti kerusakan sel tubuh, dan pengertian antioksidan secara kimia adalah senyawa pemberi elektron (Winarsi, 2007). Berdasarkan sumbernya, antioksidan dibagi menjadi antioksidan eksogen dan endogen. Antioksidan eksogen yaitu antioksidan yang didapat dari luar tubuh seperti makanan. Antioksidan endogen adalah enzim-enzim yang bersifat antioksidan seperti Katalase (Cat), Superoksida Dismutase (SOD), dan glutathione peroksidase (Gpx). Antioksidan diperlukan untuk mencegah stres oksidatif. Stres oksidatif adalah jumlah radikal bebas dengan jumlah antioksidan di dalam tubuh yang tidak seimbang. Radikal bebas adalah senyawa yang mengandung satu atau lebih elektron tidak berpasangan dalam orbitalnya, sehingga bersifat sangat reaktif dan mampu mengoksidasi molekul disekitarnya. Antioksidan bersifat sangat mudah dioksidasi, sehingga radikal bebas akan mengoksidasi antioksidan dan melindungi molekul lain dalam sel dari kerusakan akibat oksidasi oleh radikal bebas atau oksigen reaktif (Werdhasari, 2014).

Salah satu contoh antioksidan yang biasanya sering digunakan antara lain dari buah brokoli, pare, dan kulit manggis. Brokoli (*Brassica oleracea*) merupakan salah satu keluarga *Brassicaceae* yang mengandung fitokimia yang baik seperti vitamin C dan E, serat, glukosinolat, senyawa fenolik, dan senyawa antioksidan seperti mineral (Se, K, Ca, dan Mg) (Moreno, 2006). Brokoli memiliki kandungan vitamin C yang lebih tinggi dari sayuran lain yaitu sebesar 89,2 mg dan 2,6 mg (USDA, 2012). Kandungan lain Brokoli antara lain air, lemak, protein, karbohidrat, kalsium, zat besi, serat, vitamin (A, C, E, tiamin, riboflavin, nikotinamid), glutathion, dan beta karoten. Brokoli yang berfungsi sebagai antioksidan dapat menghambat perkembangan sel kanker (Dalimartha, 2000).

Tanaman pare (*Momordica charantia* L.) memiliki banyak nama di berbagai negara. Di Indonesia, pare mempunyai nama yang berbeda untuk setiap daerah seperti *peria* (Melayu); *foria* (Nias);

pepare (Minangkabau); *paria* (Batak Toba, Sunda); *pare* (Jawa Tengah); *pepareh* (Madura); *pepule* (Nusa Tenggara); *palia* (Makassar, Bugis); *beleng gede* (Gorontalo); *popari* (Manado); *kepare* (Ternate); *papare* (Halmahera, Maluku); *pariane* (Seram) (Sunarti, 2000). Tanaman pare mengandung banyak senyawa aktif yang dapat menangkal berbagai macam penyakit, selain itu kandungan senyawa lainnya juga berfungsi sebagai antioksidan yang dapat menangkal radikal bebas sehingga menghambat perkembangan sel kanker, hingga menambah daya tahan tubuh terhadap berbagai macam penyakit. Senyawa aktif tanaman pare antara lain flavonoid, saponin, lectin, vitamin C, polifenol, glikosida cucurbitacin, momordhicin dan charantin (Subahar, 2004). Dibandingkan dengan brokoli, pare mengandung dua kali lebih banyak β -karoten. β -karoten sangat baik untuk membasmi kanker dan menghambat serangan jantung (Naid, 2012).

Tanaman Manggis (*Garcinia mangostana L.*) merupakan buah yang mempunyai nilai ekonomis yang cukup tinggi. Bagian kulit manggis dapat dimanfaatkan sebagai penghasil zat warna alami yang dapat digunakan sebagai pewarna makanan, antidiare, antioksidan, serta dapat digunakan sebagai antikanker (Supiyanti, 2010). Pada umumnya kandungan kimia yang terdapat dalam kulit manggis adalah mangostine, garsinon, xanthone, flavonoid, dan tannin. Senyawa xanthone memiliki kemampuan sebagai antioksidan, antifungi, antiinflamasi, antibakteri, bahkan dapat menjadi penghambat pertumbuhan bakteri *Mycobacterium tuberculosis* (Heyne, 1987).

Pada penelitian ini berjudul “Pengaruh antioksidan brokoli, pare, dan kulit buah manggis terhadap paru-paru mencit (*Mus musculus*) yang terkena paparan *hairspray*”. Objek penelitian ini adalah mencit (*Mus musculus*). Dipilihnya objek penelitian berupa mencit dikarenakan mencit memiliki anatomi organ yang hampir sama dengan manusia. Mencit adalah hewan percobaan yang paling sering digunakan sebagai hewan percobaan pada penelitian laboratorium. Mencit memiliki banyak kelebihan sebagai hewan percobaan, yaitu memiliki jumlah anak per kelahiran yang banyak, memiliki siklus hidup yang relatif pendek, variasi sifat-sifatnya tinggi dan mudah dalam perawatan (Moriwaki, 1994).

1.2 Rumusan Masalah

Berdasarkan latar belakang yang telah dijelaskan, maka diperoleh rumusan masalah adalah bagaimana pengaruh pemberian antioksidan ekstrak jus brokoli (*Brassica oleracea var. italica*), pare (*Momordica charantia* L.), dan kulit manggis (*Garcinia mangostana* L.) terhadap gambaran mikroskopis organ paru dari mencit (*Mus musculus*) yang terkena paparan hairspray.

1.3 Batasan Masalah

Dalam penyusunan penelitian tugas akhir ini, penulis membatasi pokok-pokok pembahasan antara lain : Hairspray yang digunakan dalam penelitian ini adalah hairspray yang mengandung Cocamide DEA ; Antioksidan yang digunakan antara lain ekstrak jus brokoli (*Brassica oleracea var. italica*), pare (*Momordica charantia* L.), dan kulit manggis (*Garcinia mangostana* L.) ; Objek penelitian yang digunakan adalah mencit (*Mus musculus*).

1.4 Tujuan Penelitian

Tujuan dari penelitian ini adalah untuk menganalisis pengaruh pemberian antioksidan ekstrak jus brokoli (*Brassica oleracea var. italica*), pare (*Momordica charantia* L.), dan kulit manggis (*Garcinia mangostana* L.) terhadap gambaran mikroskopis organ paru mencit (*Mus musculus*) yang terkena paparan hairspray.

1.5 Manfaat Penelitian

Penelitian ini diharapkan dapat memberikan informasi kepada pembaca adanya pengaruh pemberian antioksidan ekstrak jus brokoli (*Brassica oleracea var. italica*), pare (*Momordica charantia* L.), dan kulit manggis (*Garcinia mangostana* L.) terhadap gambaran mikroskopis organ paru mencit (*Mus musculus*) yang terkena paparan hairspray.

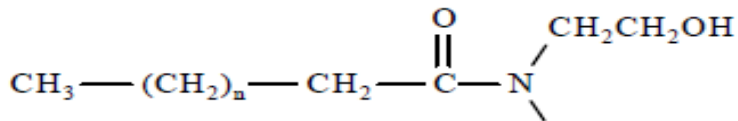
BAB II TINJAUAN PUSTAKA

2.1 Hair Spray

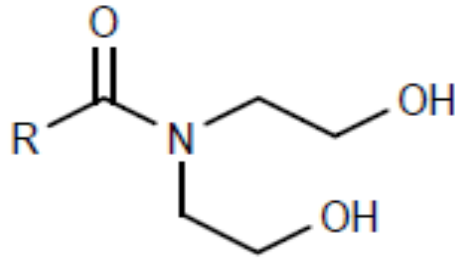
Aerosol dapat disebut sebagai sediaan atau semprot. Contoh aerosol adalah *hairspray* yang diaplikasikan pada rambut. *Hairspray* merupakan kosmetik yang digunakan pada rambut untuk mempertahankan bentuk tatanan rambut yang telah dibentuk agar tetap pada letaknya tanpa mengurangi unsur keindahan sampai penataan akhir. Hair spray sering kali digunakan oleh pria maupun wanita untuk menciptakan bentuk rambut yang merka inginkan. Hair spray dapat dipakai pada rambut dengan kondisi kering maupun basah (Anonimous, 2013). Salah satu kandungan hair spray yang berbahaya bagi tubuh adalah Cocamide DEA.

2.1.1 Cocamide DEA

Cocamide DEA (*Coconut Oil Diethanolamine Condensate*) adalah campuran dari amida dan asam lemak yang diperoleh dari minyak kelapa. Minyak kelapa mengandung sekitar 50% dari asam laurat, sehingga rumus dari cocamide yaitu $\text{CH}_3(\text{CH}_2)_{10}\text{CONH}_2$. Meskipun terdapat adanya jumlah atom karbon dalam rantai bervariasi. Cocamide adalah dasar struktural dari banyaknya surfaktan. Cocamide DEA biasanya ditemukan dalam produk perawatan pribadi seperti kosmetik, shampoo, sabun mandi, pembersih muka. Cocamide DEA awalnya berasal dari minyak kelapa alami, akan tetapi diproses dengan keras, sehingga terdapat bahan kimia kuat saat tahap akhir (Santhosh M Mathews, Jiju V, Irene Thomas*, Ritty Anu Joseph, 2014). *Hairspray* yang mengandung Cocamide DEA yang dicurigai dapat meracuni darah, hati, ginjal, saraf, paru, dan kulit. Dimana Cocamide DEA dapat memecah dan membuat nitrosamin karsinogenik atau penyebab timbulnya kanker pada manusia (Sigma Aldrich, 2001).



Gambar 2.1 Struktur molekul Cocamide DEA (Sigma Aldrich 2001)



Gambar 2.2 Struktur Cocamide DEA (Chair et al. 2011)

Cocamide DEA termasuk salah satu bahan yang berbahaya bila dikonsumsi oleh tubuh makhluk hidup dikarenakan bersifat racun, sehingga banyak orang apabila terlalu sering menggunakan *hairspray* maka akan terkena penyakit pernafasan akibat menghirup zat tersebut dalam tubuh. Selain itu, Cocamide DEA merupakan bahan kimia aktif yang dapat menyebabkan gejala penyakit kanker pada sel makhluk hidup dengan cara meningkatkan hepatoselular adema dan hepatoseluler karsinoma pada tikus betina dan jantan, serta dapat menimbulkan tumor ginjal dan hepatoblasma yang jarang di temukan pada binatang (IARC, 2012).

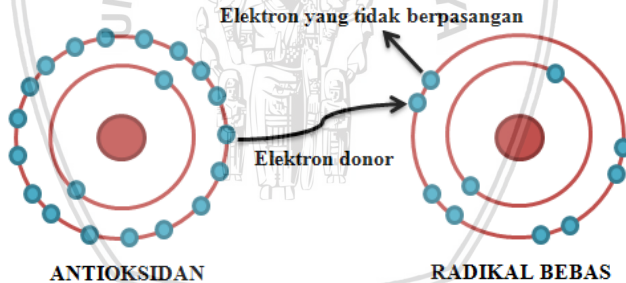
Penjelasan IARC menyebutkan bahwa bahan aktif cocamide DEA masuk pada golongan 2b pemicu kanker. Penggunaan pada golongan ini harus dibatasi, karena teridentifikasi dapat menyebabkan gejala kanker pada makhluk hidup. Apabila bahan aktif dari surfaktan ini masuk kedalam tubuh, maka akan bereaksi dengan sitoplasma dan hemoglobin pada sel darah merah. Hemoglobin akan berikatan dengan cocamide DEA dan menyebarkannya ke seluruh tubuh (Dahniar, 2011). Bahan ini mempunyai sifat oksidatif sehingga dapat mengoksidasi struktur jaringan normal kemudian dapat menimbulkan radikal bebas, sehingga kadar radikal bebas didalam tubuh akan melebihi batas dan dapat menyebabkan kanker.

2.2 Antioksidan

Pengertian antioksidan dalam hal biologis yaitu senyawa yang mengurangi dampak negatif oksidan dalam tubuh seperti kerusakan organ vital tubuh, dan pengertian antioksidan dalam hal kimia yaitu senyawa pemberi elektron (electron donors) (Winarsi, 2007). Selain itu antioksidan merupakan senyawa yang dapat menghilangkan efek

radikal bebas termasuk kandungan zat tertentu dalam tumbuhan serta enzim-enzim protein pengikat logam (Ermawati, 1999). Keseimbangan oksidan dengan antioksidan sangat penting bagi tubuh dikarenakan berkaitan dengan kerja fungsi sistem imunitas tubuh, terutama dalam menjaga fungsi protein sel, membran lipid, dan asam nukleat, serta mengatur transduksi sinyal dalam sel imun (Winarsi, 2007).

Antioksidan dapat dengan mudah menerima dan melepaskan elektron dari radikal bebas sehingga dapat berikatan dengan antioksidan. Dari kehadiran antioksidan maka radikal bebas tidak akan bereaksi dengan senyawa dalam tubuh dan mencegah kerusakan sel. Proses produksi antioksidan di dalam tubuh terjadi untuk mengimbangi produksi radikal bebas. Antioksidan berfungsi sebagai sistem pertahanan tubuh terhadap radikal bebas. Namun peningkatan jumlah radikal bebas dalam tubuh yang diakibatkan adanya radiasi UV, faktor stres, polusi udara dan lingkungan mengakibatkan sistem pertahanan tubuh kurang mencukupi, oleh sebab itu diperlukan tambahan antioksidan dari luar tubuh (Muchtadi, 2013).



Gambar 2.3 Antioksidan Sebagai Senyawa Pemberi Elektron

Jenis antioksidan terdiri dari dua macam yaitu antioksidan sintetik dan antioksidan alami (Cahyadi, 2006). Antioksidan sintetik dapat dicontohkan seperti propilgallat, butil hidroksilanisol (BHA), etoksiquin, dan butil hidroksitoluen (BHT) (Cahyadi, 2006). Sedangkan antioksidan alami banyak ditemukan pada sayur-sayuran, buah-buahan, dan tumbuhan (Winarsi, 2007).

Antioksidan memiliki fungsi sebagai senyawa penghambat reaksi radikal bebas yang dapat menyebabkan gejala penyakit karsinogenik, penuaan dalam tubuh, serta kardiovaskuler.

Antioksidan sangat diperlukan dalam kehidupan sehari-hari dikarenakan tubuh manusia tidak memiliki sistem pertahanan antioksidan yang cukup untuk melawan radikal bebas, sehingga bila terkena paparan radikal secara berlebihan, maka tubuh membutuhkan antioksidan dari luar (eksogen) (Muchtadi, 2013).

Fungsi utama dari antioksidan yaitu untuk mengurangi jumlah terjadinya proses oksidasi antara minyak dengan lemak, mengurangi jumlah kerusakan dalam makanan, meningkatkan kestabilan lemak yang terkandung dalam makanan, memperpanjang masa pakai dalam industri makanan, serta mencegah hilangnya kualitas nutrisi dan sensori (Apriandi, 2011).

Berdasarkan reaksi dan mekanismenya, antioksidan dibagi menjadi tiga macam, yaitu antioksidan primer, sekunder, dan tersier:

a. Antioksidan Primer

Antioksidan primer berfungsi mencegah proses terbentuknya radikal bebas baru. Antioksidan primer merupakan senyawa atau zat yang dapat menghentikan reaksi berantai dalam pembentukan radikal bebas disertai pelepasan hidrogen. Antioksidan primer yang terdapat dalam tubuh manusia antara lain enzim superoksida dismutase (SOD), katalase, dan glutathion peroksidase (GSH-Px) (Musarofah, 2015).

Antioksidan primer disebut juga sebagai antioksidan enzimatis, dimana enzim tersebut berfungsi melindungi terjadinya kerusakan sel-sel dalam tubuh akibat dampak paparan radikal bebas. Antioksidan primer bekerja dengan cara mencegah terbentuknya radikal bebas baru atau dengan cara mengubah radikal bebas menjadi molekul yang kurang reaktif (Musarofah, 2015).

Proses perubahan menjadi molekul stabil yaitu dengan cara memutus reaksi berantai (polimerisasi). Proses kerja enzim dibantu dengan bantuan mineral-mineral seperti mangan (Mn), tembaga (Cu), seng (Zn), dan selenium (Se) yang terdapat dalam makanan dan minuman (Musarofah, 2015).

b. Antioksidan Sekunder

Antioksidan sekunder merupakan senyawa yang memiliki fungsi mencegah terjadinya reaksi berantai sehingga tidak mengalami kerusakan yang lebih besar dan menangkap radikal bebas. Antioksidan sekunder disebut juga sebagai non enzim dan antioksidan eksogen. Antioksidan nonenzim dapat berupa komponen

non nutrisi dan komponen penyusun nutrisi dari buah-buahan dan sayur-sayuran (Musarofah, 2015).

Antioksidan sekunder dapat menghambat pembentukan senyawa oksigen reaktif dengan pengelatan metal, atau melalui perusakan bentuknya. Prinsip kerja sistem antioksidan nonenzim yaitu dengan melalui proses pemotongan reaksi oksidasi berantai dari radikal bebas atau dengan cara menangkap radikal bebas tersebut, sehingga radikal bebas tidak dapat bereaksi dengan komponen seluler (Winarsi, 2007). Macam-macam dari antioksidan sekunder di antaranya yaitu vitamin C, vitamin E, asam urat, beta karoten, bilirubin, flavonoid, asam lipoat, melatonin dan lain sebagainya (Muchtadi, 2013).

c. Antioksidan Tersier

Antioksidan tersier adalah senyawa yang memiliki fungsi membantu proses perbaikan jaringan dan sel-sel yang rusak akibat terkena paparan radikal bebas. Macam-macam antioksidan tersier antara lain seperti jenis enzim, misalkan metionin sulfoksidan reduktase yang dapat memperbaiki kerusakan DNA dalam inti sel. Enzim tersebut berfungsi untuk memperbaiki kerusakan DNA pada pasien penderita kanker (Musarofah, 2015).

Mekanisme kerja antioksidan tersier memiliki dua fungsi utama. Fungsi pertama adalah fungsi yang utama dari antioksidan yang berfungsi sebagai pemberi atom hidrogen. Antioksidan (AH) yang memiliki fungsi utama tersebut dapat disebut juga sebagai antioksidan primer. Senyawa tersebut dapat dengan cepat memberikan atom hidrogen ke radikal lipida (R^* , ROO^*) atau merubahnya ke bentuk yang lebih stabil, sementara turunan dari radikal antioksidan (A^*) tersebut berada dalam keadaan yang lebih stabil bila dibandingkan dengan radikal lipida. Fungsi kedua adalah fungsi sekunder antioksidan, yang berfungsi memperlambat laju autooksidasi dengan berbagai mekanisme di luar mekanisme pemutusan rantai autooksidasi dengan adanya perubahan radikal lipida menuju bentuk yang lebih stabil (Musarofah, 2015).

2.3 Tanaman Penghasil Antioksidan

2.3.1 Brokoli

Menurut (Mabberley, 1989), brokoli dapat diklasifikasi sebagai berikut :

Divisi	: Magnoliophyta
Kelas	: Magnoliopsida
Anak kelas	: Dileniidae
Ordo	: Capparales, Capparidales
Suku	: Cruciferae, Brassicaceae
Marga	: Bassica
Jenis	: Brassica oleracea

Menurut (Branca, 2011) tanaman kubis – kubisan berasal dari daerah Mediterania dan Asia. Nama brokoli berasal dari bahasa Latin *Brocca* menjadi *Italian broccoli*, dan telah menjadi sayuran penting sejak masa kerajaan Romawi (Nonnecke, 1989). Tanaman kubis sampai ke Indonesia melalui perdagangan yang dibawa oleh para pedagang dari Spanyol sejak abad ke 15 pada masa penjajahan Belanda, sehingga dikenal sebagai sayuran Eropa (Harjadi, 1990).



Gambar 2.4 Buah brokoli

Di dalam brokoli terkandung air, lemak, karbohidrat, protein, serat, kalsium, zat besi, vitamin (A, C, E, riboflavin, tiamin, nikotinamid), beta, karoten, dan glutation (tabel 2.1). Selain itu, brokoli mengandung senyawa sianohidroksibutena (CHB), sulforafan, dan iberin yang merangsang pembentukan glutation



(Dalimartha, 1999). Brokoli memiliki kandungan vitamin C yang lebih tinggi dari sayuran lain yaitu sebesar 89,2 mg dan 2,6 mg (USDA, 2012). Brokoli yang berfungsi sebagai antioksidan dapat menghambat perkembangan sel kanker (Dalimartha, 2000).

Tabel 2.1 Kandungan Brokoli

Komposisi	Nilai Kandungan
Air (%)	89.1
Energy (Kal)	32
Protein (%)	3.6
Lemak (%)	0.3
Karbohidrat (%)	5.9
Kalsium (mg)	103
Fosfor (mg)	78
Besi (mg)	1.1
Sodium (mg)	15
Potassium (mg)	382
Magnesium (mg)	24
Vitamin A (IU)	2500
Thiamin (mg)	0.1
Riboflavin (mg)	0.23
Niasin (mg)	0.9
Vitamin C (mg)	113

Sumber: (Salunkhe, 1976)

2.3.2 Pare

Menurut (Rukmana R. , 1997), tanaman pare diklasifikasikan sebagai berikut :

Kerajaan	: Plantae
Divisi	: Spermatophyta
Subdivisi	: Angiospermae
Kelas	: Dicotyledonae
Ordo	: Curcubitales
Famili	: Curcubitaceae
Genus	: Momordica
Spesies	: Momordica charantia L.



Gambar 2.5 Buah pare

Tanaman pare (*Momordica charantia* L.) memiliki banyak nama di berbagai negara. Di Indonesia, pare mempunyai nama yang berbeda untuk setiap daerah seperti *peria* (Melayu); *foria* (Nias); *pepare* (Minangkabau); *paria* (Batak Toba, Sunda); *pare* (Jawa Tengah); *pepareh* (Madura); *pepule* (Nusa Tenggara); *palia* (Makasar, Bugis); *beleng gede* (Gorontalo); *popari* (Manado); *kepare* (Ternate); *papare* (Halmahera, Maluku); *pariane* (Seram) (Sunarti, 2000). Tanaman pare (*Momordica charantia* L.) mengandung momordisin, memordin, vitamin A, resin, karantin, asam trikosanik, asam resinat, steroid, dan vitamin C serta minyak lemak yang terdiri atas asam stearat, asam oleat, asam linoleat, dan L-oleostearat, karantin, hydroxytryptamine, serta vitamin A, B, dan C, yang dalam ilmu farmasi di-kenal sebagai senyawa antiradang, antioksidan, analgesik, antivirus (khususnya HIV), serta mencegah keracunan hati, anti alergi, dan anti kanker (Damayanti, 2008).

Tanaman pare juga memiliki kandungan senyawa lainnya yang berfungsi sebagai antioksidan yang dapat menangkal radikal bebas sehingga menghambat perkembangan sel kanker, hingga menambah daya tahan tubuh terhadap berbagai macam penyakit. Senyawa aktif tanaman pare antara lain flavonoid, saponin, lectin, vitamin C, polifenol, glikosida cucurbitacin, momordhicin dan charantin (Subahar, 2004). Dibandingkan dengan brokoli, pare mengandung dua kali lebih banyak β -karoten. β -karoten sangat baik

untuk membasmi kanker dan menghambat serangan jantung (Naid, 2012).

Tabel 2.2 Kandungan Gizi Buah Pare

Kandungan Gizi	Banyaknya
Kalori (energi)	29,00 kal
Protein	1,10 g
Lemak	0,30 g
Karbohidrat	6,60 g
Kalsium	45,00 mg
Zat besi	1,40 mg
Fosfor	64,00 mg
Vitamin A	180,00 SI
Vitamin B1	0,08 mg
Vitamin C	52,00 mg
Air	91,20 g
Bagian yang dapat dimakan	77,00 %

Sumber : (RI, 1981), (Rukmana R. , 1999)

2.3.3 Kulit Manggis

Menurut (Tjitrosoepomo, 1994), kulit manggis dapat diklasifikasikan sebagai berikut :

Kingdom	: Plantae
Divisi	: Spermatophyta
Sub divisi	: Angiospermae
Kelas	: Dicotyledonae
Ordo	: Guttiferanales
Famili	: Guttiferae
Genus	: <i>Garcinia</i>
Spesies	: <i>Garcinia mangostana</i> Linn.

Kulit manggis memiliki nama latin *Garcinia mangostana* Linn, merupakan tanaman yang banyak ditemukan atau tumbuh secara alami pada hutan tropis di kawasan Asia Tenggara, seperti di Thailand, Malaysia, dan Indonesia. Tanaman manggis yang tumbuh di Indonesia banyak dijumpai dari Sabang hingga Merauke. Tanaman Manggis (*Garcinia mangostana* L.) adalah salah satu buah yang mempunyai nilai ekonomis yang cukup tinggi. Bagian kulit

buah manggis dapat dimanfaatkan sebagai penghasil zat warna alami sehingga dapat digunakan sebagai pewarna makanan, juga dapat dimanfaatkan sebagai antioksidan, anti-diare dan antikanker (Supiyanti, 2010).



Gambar 2.6 Kulit manggis

Pada umumnya kandungan kimia yang terdapat dalam kulit manggis antara lain garsinon, flavonoid, xanthone, mangostin, dan tannin. Senyawa xanthone memiliki kemampuan sebagai antioksidan, antiinflamasi, antifungi, antibakteri, bahkan dapat menjadi penghambat pertumbuhan bakteri *Mycobacterium tuberculosis* (Heyne, 1987).

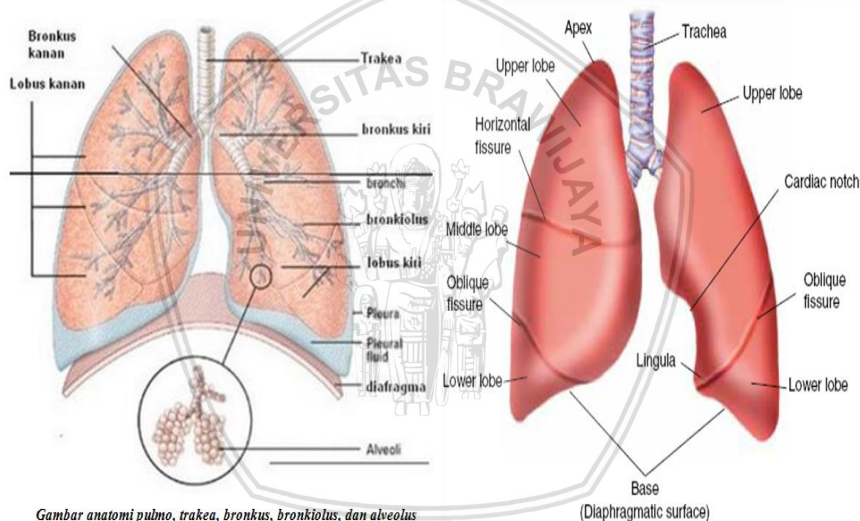
Tabel 2.3 Kandungan Gizi Buah Manggis per 100 gram

Kandungan	Jumlah
Kalori	63,00 kal
Lemak	0,60 g
Karbohidrat	15,60 g
Zat besi	0,80 mg
Kalsium	8,00 mg
Vitamin B1	0,03 mg
Vitamin C1	2,00 mg
Fosfor	12,00 mg
Protein	0,60 g
Bagian yang dapat dimakan	29,00 %

Sumber : (Hasyim, A; Iswari, K.; 2008)

2.4 Paru-Paru

Paru-paru yang memiliki bentuk kerucut terletak pada rongga dada, bagian ujung paru-paru terletak di atas tulang iga pertama dan bagian bawah paru-paru terletak di diafragma. Paru-paru memiliki dua bagian yaitu paru bagian kiri dan kanan. Bagian kiri paru memiliki dua lobus dan bagian kanan paru memiliki tiga lobus. Lobus pada paru kiri adalah lobus superior dan lobus inferior yg dipisahkan oleh fissura oblique. Lobus pada paru kanan adalah lobus superior, lobus medius, dan lobus inferior. Lobus medius/lobus inferior dibatasi fissura horizontalis; lobus inferior dan medius dipisahkan fissura oblique. Paru bagian kiri dan bagian kanan dipisahkan oleh ruang yang disebut mediastinum (Sherwood, 2001).



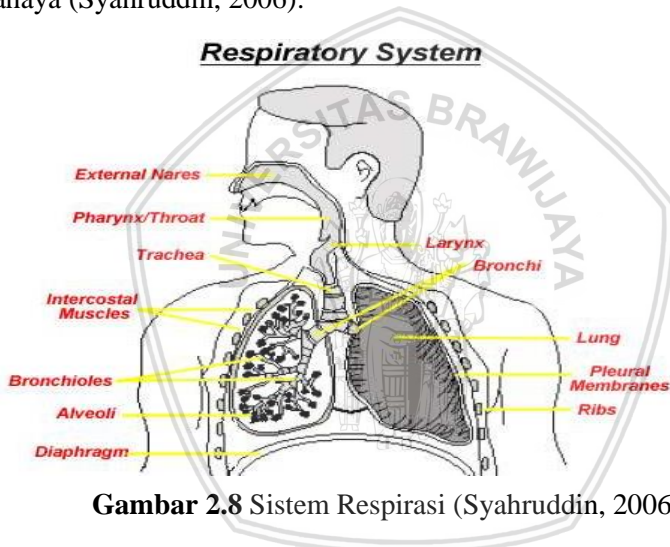
Gambar anatomi pulmo, trakea, bronkus, bronkiolus, dan alveolus

Gambar 2.7 Anatomi Paru-paru (Guyton, 2007)

Pleura yaitu selaput tipis yang menyelimuti paru-paru. Pleura terbagi menjadi pleura viseralis dan pleura parietal. Pleura parietal yaitu selaput yang menempel pada rongga dada, sedangkan pleura viseralis yaitu selaput yang secara langsung membungkus paru. Diantara kedua pleura terdapat rongga yang disebut kavum pleura (Guyton, 2007). Paru-paru dan dinding dada memiliki struktur yang elastis. Diantara paru-paru dan dinding dada terdapat lapisan cairan tipis apabila dalam keadaan normal sehingga paru-paru dengan

mudah bergeser pada dinding dada. Tekanan pada ruangan antara dinding dada dan paru-paru berada di bawah tekanan atmosfer (Guyton, 2007).

Paru-paru adalah organ tubuh yang berperan dalam proses pengambilan oksigen (O_2) dari udara bebas melalui saluran napas (bronkus) menuju dinding alveoli (kantong udara). Oksigen tersebut akan ditransfer ke pembuluh darah yang di dalamnya terdapat sel-sel darah merah dibawa oleh sel-sel di berbagai organ tubuh lain sebagai energi dalam proses metabolisme. Dengan adanya fungsi paru-paru tersebut, dapat dipahami bahwa paru-paru merupakan organ paling terbuka dengan polusi udara terhadap bahan pencemar yang berbahaya (Syahrudin, 2006).



Gambar 2.8 Sistem Respirasi (Syahrudin, 2006)

Inspirasi merupakan proses aktif kontraksi otot-otot. Proses inspirasi dapat menaikkan volume intratoraks. Ketika bernapas dengan tenang, maka tekanan pada intrapleura berkisar 2,5 mmHg lebih tinggi terhadap atmosfer. Pada awalnya, inspirasi menurun sampai -6 mmHg dan paru-paru berada dalam posisi yang lebih mengembang sehingga udara mengalir ke dalam paru-paru. Tekanan dalam jalan pernafasan seimbang menjadi sedikit positif sehingga udara mengalir ke luar. Ketika bernapas dengan tenang, terjadi gerakan pasif akibat elastisitas dinding dada dan paru-paru, dimana proses tersebut dinamakan ekspirasi. Pada waktu otot interkostalis

eksternus berelaksasi, maka dinding dada akan turun dan lengkung diafragma akan naik menuju ke dalam rongga toraks, sehingga menyebabkan jumlah volume toraks berkurang. Proses pengurangan volume toraks ini akan meningkatkan tekanan intrapulmonal maupun intrapleura. Selisih tekanan antara atmosfer dan saluran udara menjadi terbalik, sehingga udara akan mengalir keluar dari paru-paru sampai udara dan tekanan atmosfer menjadi sama seperti semula pada akhir ekspirasi (Price and Wilson, 2005).

Proses setelah ventilasi adalah difusi. Difusi adalah proses perpindahan oksigen dari alveol ke dalam pembuluh darah dan begitu juga sebaliknya untuk karbondioksida. Difusi dapat terjadi dari daerah yang bertekanan tinggi menuju ke tekanan rendah. Ada beberapa faktor yang berpengaruh pada proses difusi gas dalam paru yaitu, faktor membran, faktor darah dan faktor sirkulasi. Selanjutnya adalah proses transportasi, yaitu perpindahan gas dari paru ke jaringan dan dari jaringan ke paru dengan bantuan aliran darah (Guyton, 2007).

2.5 Mencit (*Mus musculus*)

Mencit adalah hewan uji yang umum digunakan sebagai alat uji atau hewan percobaan pada penelitian laboratorium. Mencit memiliki banyak kelebihan sebagai hewan percobaan, yaitu memiliki jumlah anak per kelahiran yang banyak, memiliki siklus hidup yang cukup pendek, variasi sifat-sifatnya tinggi, serta mudah dalam perawatannya (Moriwaki, 1994). Mencit (*Mus musculus*) merupakan omnivora alami yang sehat, profilik, kuat, memiliki tubuh yang kecil, serta jinak. Selain itu, mencit juga mudah dimiliki dengan biaya perawatan yang murah dan harga mencit yang relatif murah (Peter, 1976).

Mencit putih berbulu pendek halus berwarna putih serta ekor berwarna sedikit kemerahan dengan ukuran ekor yang lebih panjang dari pada badan dan kepala serta memiliki kelenturan pada sifat-sifat reproduksi dan produksi (Nafiu, 1996). Mencit memiliki taksonomi sebagai berikut (Arrington, L, 1972):

Kingdom	: Animalia
Filum	: Chordata

Klas : Mamalia
Ordo : Rotentia
Famili : Muridae
Genus : Mus
Spesies : *Mus musculus*



Gambar 2.9 Mencit

Mus musculus jantan dan betina muda cukup sulit untuk dibedakan. Testis pada *Mus musculus* jantan pada saat berada pada keadaan seksual yang matang akan terlihat sangat jelas, memiliki ukuran relatif besar dan biasanya tidak tertutup oleh rambut sedangkan *Mus musculus* betina dapat dikenali dari jarak yang berdekatan antara lubang genital dengan lubang anus (Muliani, 2011).

Mencit hidup di berbagai daerah mulai daerah beriklim panas, iklim dingin, dan dapat juga hidup dalam kandang ataupun hidup bebas sebagai hewan liar (Malole, 1989). Smith dan Mangkoewidjojo (1988) menyatakan bahwa ketika mencit dibudidayakan dan diseleksi selama puluhan tahun, maka mencit akan memiliki warna galur dan bulu dengan bobot badan yang bervariasi.

Menurut Moriwaki *et al.* (1994), mencit banyak digunakan sebagai hewan uji penelitian bidang biologi dalam laboratorium, dikarenakan memiliki berbagai kelebihan seperti memiliki jumlah anak per kelahiran yang banyak, siklus hidup yang relatif pendek, variasi sifat-sifatnya tinggi, mudah untuk melakukan perawatan, serta sifat produksi dan karakteristik reproduksinya yang mirip

hewan lain, seperti domba, kambing, sapi, dan babi. Menurut Malole dan Pramono (1989), mencit memiliki berbagai macam kelebihan seperti mudah dipelihara dalam jumlah yang banyak, cepat berkembang biak, variasi genetik yang tinggi dan sifat anatomis serta memiliki fisiologi yang terkarakterisasi dengan baik (Malole, 1989).

2.5.1 Jenis-jenis kerusakan pada sel paru mencit

Beberapa jenis kerusakan pada sel paru mencit antara lain oedema, emfisema, dan destruksi septum alveolus. Oedema adalah gejala peningkatan volume cairan ekstrakuler dan intravaskuler pada rongga organ. Ciri-ciri ditemukannya oedema yaitu ditemukannya cairan didalam alveolus. Oedema dapat disebabkan adanya ketidakseimbangan cairan karena terjadi peningkatan permeabilitas endotel kapiler dan peroksidan lipid sehingga terjadi kebocoran protein plasma. Proses pertukaran oksigen dan karbondioksida akan terganggu karena alveolus yang terisi dengan cairan sehingga menyebabkan gangguan pernapasan. Emfisema adalah proses pelebaran alveolus yang disebabkan matinya sel atau apoptosis sel pada dinding alveolus. Sedangkan destruksi septum alveolus adalah kerusakan pada dinding alveolus. Kerusakan ini disebabkan adanya penipisan dan atrofi pada septum alveolus, dan terdapat kerusakan total septum alveolar pada beberapa tempat.



(Halaman ini sengaja dikosongkan)

BAB III METODOLOGI

3.1 Waktu dan Tempat Penelitian

Penelitian ini dilaksanakan mulai tanggal 30 November 2016 sampai 23 Maret 2017 di Laboratorium Fisiologi Hewan dan Laboratorium Optik Universitas Islam Negeri Malang serta Laboratorium Pengukuran dan Instrumentasi Fisika Universitas Brawijaya.

3.2 Alat dan Bahan Penelitian

Pada penelitian ini, digunakan beberapa alat yaitu *Exposure Chamber* (ukuran 40cm x 30cm), kandang (ukuran 30 x 20 x 15 cm³), timbangan digital, sonde lambung atau *stomach tube* (1,5 x 80 mm²), mikroskop, komputer, alat bedah dan alat preparasi. Bahan yang digunakan yaitu mencit (*Mus musculus*) jantan usia 2-3 bulan, hairspray yang mengandung cocamide DEA, ekstrak antioksidan buah brokoli, pare, dan kulit buah manggis, NaCl 0,9%, formalin 10%, alkohol bertingkat (70%, 80%, 90%, 95% dan 96%), xylol, aquades, entellan, parafin, serta pewarna *Hemaktoxilin Eosin*.

3.3 Variabel Penelitian

Variabel bebas yang digunakan untuk penelitian ini adalah waktu pemaparan *hairspray* terhadap mencit. Sedangkan variabel terikatnya adalah jumlah semprotan *hairspray*, dosis antioksidan yang digunakan, dan jumlah kerusakan paru-paru.

3.4 Tahap Penelitian

3.4.1 Persiapan Hewan Coba

Persiapan awal yang dilakukan adalah mencit dipelihara dengan cara dimasukkan dalam kandang dan diberi makan serta minum. Sebanyak 55 ekor mencit dimasukkan kedalam kandang yang telah disiapkan, kemudian dilakukan aklimitasi selama 1 minggu di laboratorium untuk menyesuaikan kondisi sebelum penelitian dilaksanakan. Sebanyak 55 ekor mencit akan dibagi menjadi 3 kolompok perlakuan. Pada setiap kelompok perlakuan terdapat 5 ekor mencit. Kelompok perlakuan tersebut (Tabel 3.1) terdiri dari :

1. Kontrol negatif (K-) : Mencit tidak disemprot hairspray dan tidak diberi antioksidan.
2. Hairspray negatif (R-) : Mencit disemprot hairspray dan tidak diberi antioksidan.
3. Hairspray positif (R+) : Mencit disemprot hairspray dan diberi antioksidan.

Tabel 3.1 Pengelompokan Mencit Berdasarkan Perlakuan [Keterangan : (-) tanpa, (+) dengan]

Kelompok	Perlakuan	
	Hairspray	Antioksidan
Kontrol negatif (K-)	-	-
Hairspray negatif (R-)	+	-
Hairspray positif (R+)	+	+

Tabel 3.2 Pengelompokan Jumlah Semprotan Hairspray dan Pemberian Ekstrak Antioksidan

Kontrol Negatif	K-	Tanpa semprotan hairspray dan tanpa pemberian ekstrak antioksidan
Hairspray Negatif	R-	Paparan <i>hairspray</i> 1,43 mg
		Paparan <i>hairspray</i> 2,64 mg
		Paparan <i>hairspray</i> 3,36 mg
		Paparan <i>hairspray</i> 5,07 mg
		Paparan <i>hairspray</i> 6,00 mg
Hairspray Positif	R+	<i>Hairspray</i> 3,36 mg dan 1,13mg ekstrak antioksidan
		<i>Hairspray</i> 3,36 mg dan 1,28mg ekstrak antioksidan
		<i>Hairspray</i> 3,36 mg dan 1,43mg ekstrak antioksidan
		<i>Hairspray</i> 3,36 mg dan 1,58mg ekstrak antioksidan
		<i>Hairspray</i> 3,36 mg dan 1,73mg ekstrak antioksidan

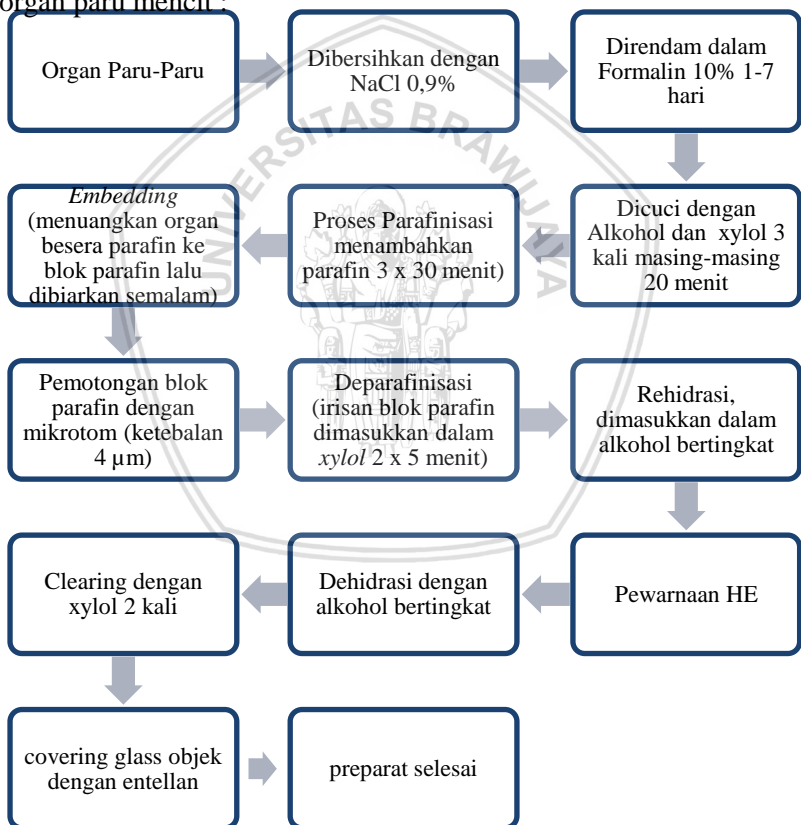


3.4.2 Pemberian Ekstrak Antioksidan

Antioksidan yang digunakan dalam penelitian ini adalah ekstrak buah brokoli, pare, dan kulit manggis. Antioksidan tersebut berupa obat kemasan yang banyak dijual di pasaran. Ekstrak antioksidan diberikan kepada mencit secara oral dengan menggunakan teknik sonde lambung.

3.4.3 Proses pembuatan preparat

Proses pembuatan preparat dibutuhkan beberapa macam persiapan alat dan bahan dan juga objek yang diteliti berupa organ paru dari mencit. Berikut ini adalah proses pembuatan preparat dari organ paru mencit :



Gambar 3.1 Proses Pembuatan Preparat Histologi Paru-Paru (Hidaya, 2008).



Pada proses pengamatan preparat organ paru-paru mencit digunakan Mikroskop Binokuler Olympus Cx 31 dengan perbesaran 400x. Pengamatan preparat organ paru mencit diambil sebanyak 5 lapang pandang. Lapang pandang adalah area pada masing-masing slide glass yang akan diamati sebanyak 5 kali pengamatan. Setelah itu diamati pada bagian alveolus dengan menghitung jumlah alveolus normal maupun yang mengalami kerusakan pada setiap lapang pandang, sehingga diperoleh persentase kerusakan organ paru mencit pada setiap mencitnya.

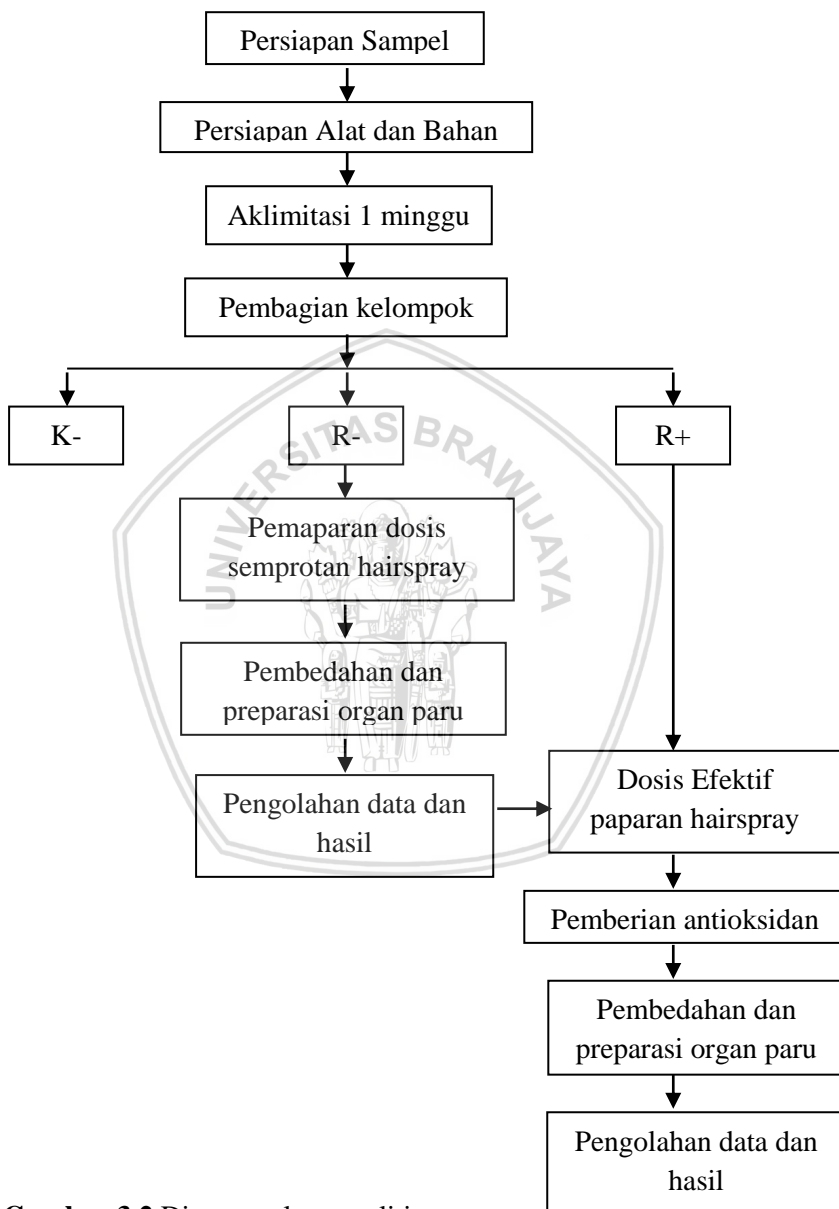
3.4.4 Analisis Data

Data yang diperoleh dari penelitian ini akan dilakukan pengolahan menggunakan *microsoft office excel* untuk selanjutnya dianalisis. Interpretasi data dilakukan dengan melihat bentuk pola pada sumbu x dan y. Pola yang dihasilkan dari grafik akan menunjukkan hubungan dan korelasi diantara parameter yang bersangkutan. Dalam hal ini yaitu jumlah semprotan hairspray pada paru-paru mencit, dosis antioksidan buah brokoli, pare, dan kulit buah manggis dengan gambaran mikroskopisnya. Grafik yang telah didapatkan dari hasil pengolahan *microsoft office excel* akan mendapatkan hasil presentase kerusakan sel alveolus. Sedangkan untuk perhitungan persentase kerusakan, dilakukan jumlah alveolus yang mengalami kerusakan dibagi dengan jumlah alveolus yang ada dalam lima lapang pandang (Persamaan 3.1). Sehingga dari hubungan diperoleh sebuah korelasi dari parameter-parameter yang bersangkutan.

$$\text{Kerusakan (\%)} = \frac{\sum \text{Alveolus Rusak}}{\sum \text{Alveolus}} \times 100\% \quad (3.1)$$



3.5 Kerangka Operasional



Gambar 3.2 Diagram alur penelitian



(Halaman ini sengaja dikosongkan)

BAB IV HASIL DAN PEMBAHASAN

4.1 Hasil Penelitian

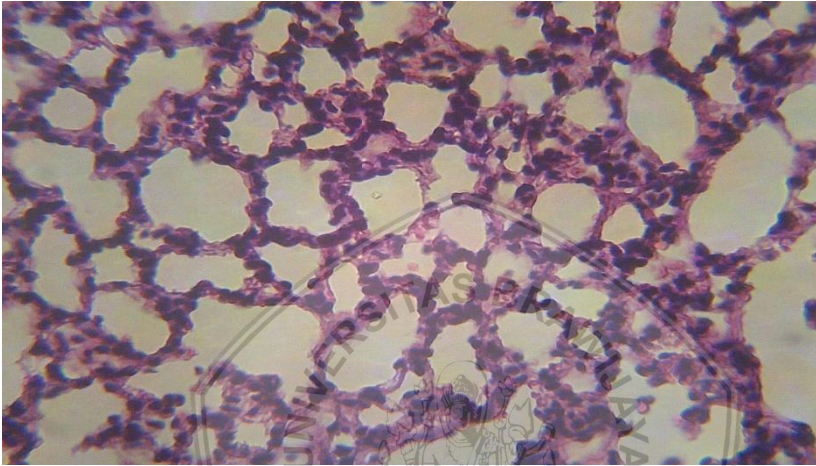
4.1.1 Gambaran Mikroskopis dari Organ Paru-paru Mencit

Penelitian ini dilaksanakan di laboratorium Fisiologi Hewan Fakultas SAINTEK UIN Malang. Tahap awal pada penelitian ini adalah dilakukan proses aklimitasi selama 7 hari agar hewan uji yaitu mencit dapat beradaptasi dengan baik pada lingkungan barunya. Penelitian ini dibagi menjadi dua tahap, yaitu tahap pertama dan tahap kedua. Pada tahap pertama diberikan perlakuan berupa pemberian semprotan hairspray pada mencit dengan dosis semprot yang telah ditentukan. Tujuan pada perlakuan tahap satu ini adalah untuk mengetahui jumlah dosis efektif hairspray yang mengandung cocamide DEA pada organ paru mencit. Setelah mengetahui jumlah dosis efektif hairspray, maka pada tahap kedua diberikan perlakuan pemberian dosis efektif hairspray sekaligus diberikan antioksidan untuk melihat perubahan dampak organ paru ketika diberikan antioksidan berupa ekstrak buah pare, brokoli, dan kulit manggis.

Beberapa kerusakan yang diketahui dalam penelitian ini antara lain yaitu oedema, emfisema, dan destruksi septum alveolus. Oedema adalah gejala peningkatan volume cairan ekstrakuler dan intravaskuler pada rongga organ. Ciri-ciri ditemukannya oedema yaitu ditemukannya cairan didalam alveolus. Oedema dapat disebabkan adanya ketidakseimbangan cairan karena terjadi peningkatan permeabilitas endotel kapiler dan peroksidan lipid sehingga terjadi kebocoran protein plasma. Proses pertukaran oksigen dan karbondioksida akan terganggu karena alveolus yang terisi dengan cairan sehingga menyebabkan gangguan pernapasan. Emfisema adalah proses pelebaran alveolus yang disebabkan matinya sel atau apoptosis sel pada dinding alveolus. Sedangkan destruksi septum alveolus adalah kerusakan pada dinding alveolus. Kerusakan ini disebabkan adanya penipisan dan atrofi pada septum alveolus, dan terdapat kerusakan total septum alveolar pada beberapa tempat.

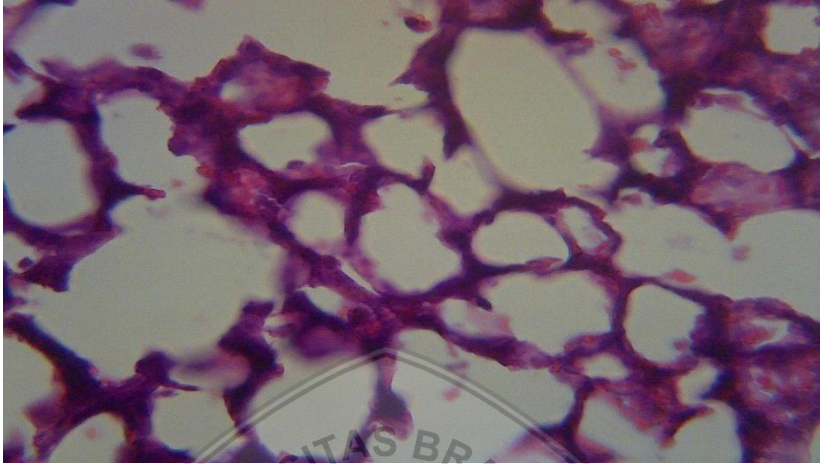
Hasil pengamatan dari gambaran mikroskopis organ paru mencit terindikasi mengalami kerusakan akibat dampak pemberian hairspray. Kerusakan dapat dilihat dari semakin banyak kerusakan

sel setiap penambahan dosis semprotan hairspray. Paru-paru yang sehat memiliki jumlah sel sehat yang banyak, dan apabila banyak sel yang mati atau rusak maka paru-paru tersebut mengalami banyak kerusakan. Pada Gambar 4.1 adalah gambaran mikroskopis dari organ paru yang tidak terkena dampak semprotan hairspray.

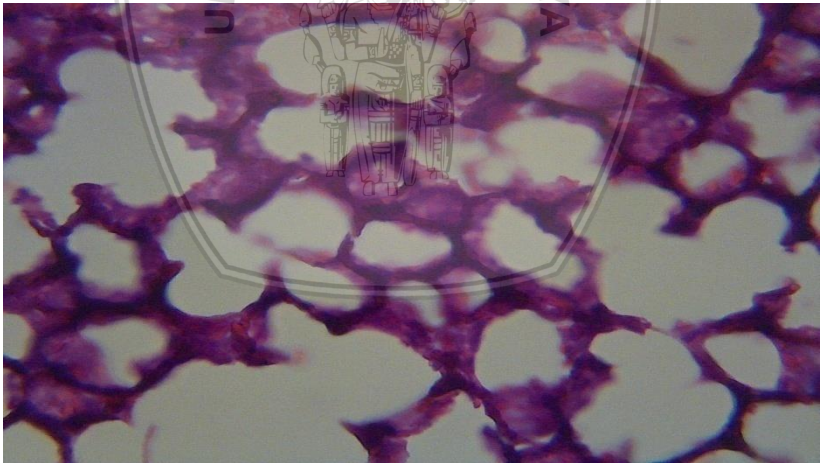


Gambar 4.1 Gambaran mikroskopis organ paru-paru dari kelompok mencit kontrol negatif (K-)

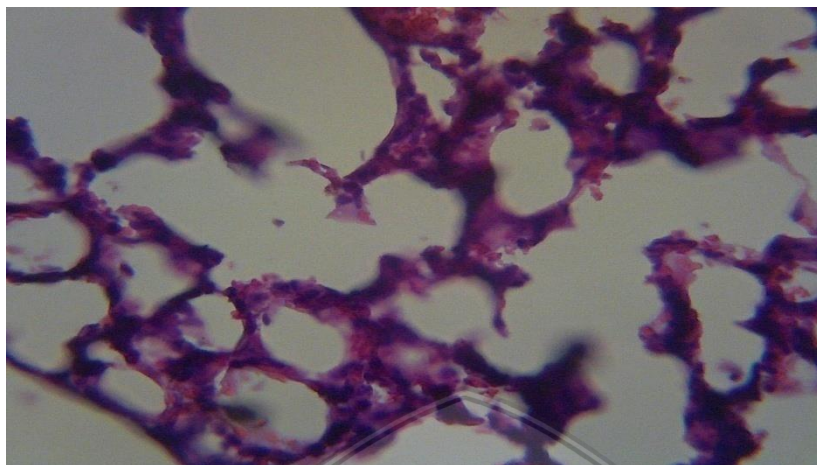
Gambaran mikroskopis dari organ paru mencit untuk masing - masing perlakuan dari dosis semprot sebesar 1,43mg, 2,64mg, 3,36mg, 5,07mg, dan 6,00mg ditunjukkan masing-masing pada Gambar 4.2, Gambar 4.3, Gambar 4.4, Gambar 4.5, dan Gambar 4.6.



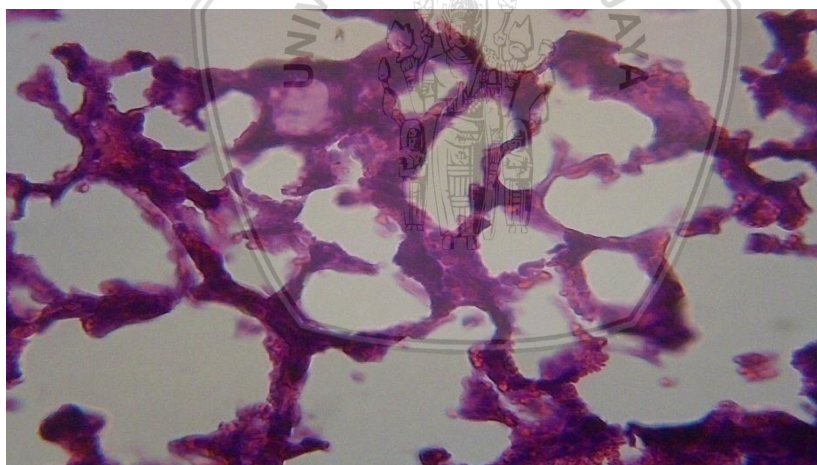
Gambar 4.2 Gambaran mikroskopis organ paru-paru dari kelompok dosis *hairspray* 1,43 mg



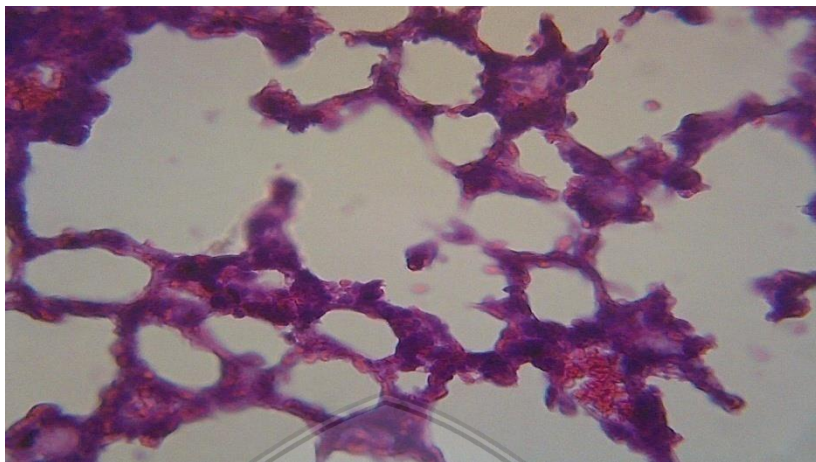
Gambar 4.3 Gambaran mikroskopis organ paru-paru dari kelompok dosis *hairspray* 2,64 mg



Gambar 4.4 Gambaran mikroskopis organ paru-paru dari kelompok dosis *hairspray* 3,36 mg

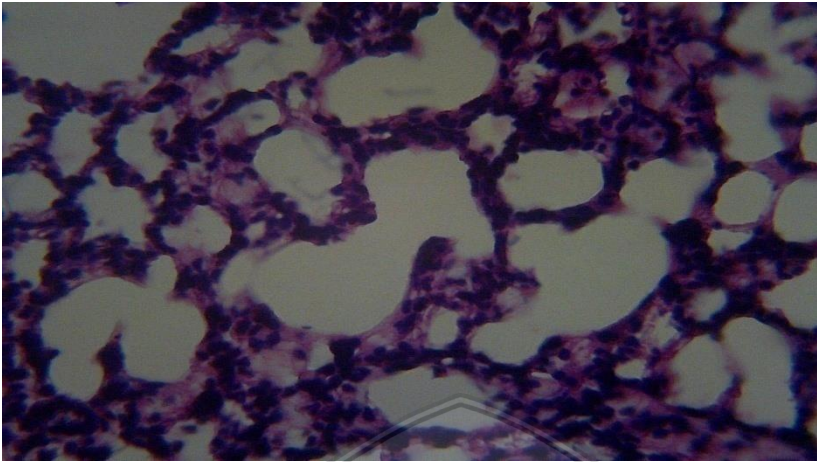


Gambar 4.5 Gambaran mikroskopis organ paru-paru dari kelompok dosis *hairspray* 5,07 mg

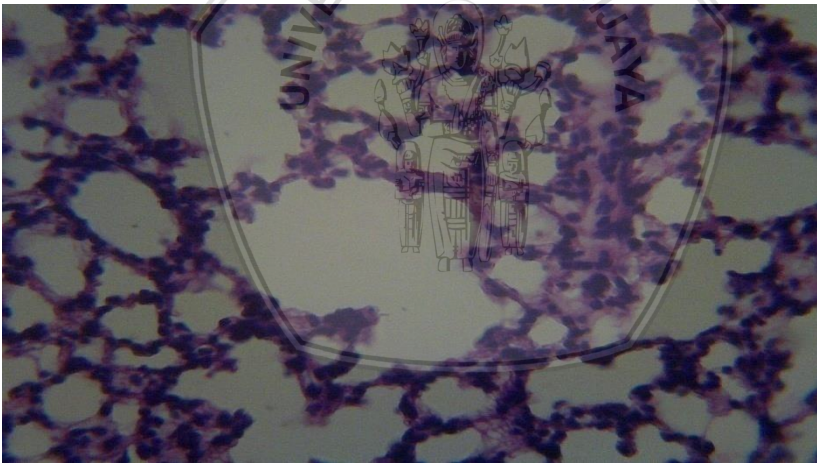


Gambar 4.6 Gambaran mikroskopis organ paru-paru dari kelompok dosis *hairspray* 6,00 mg

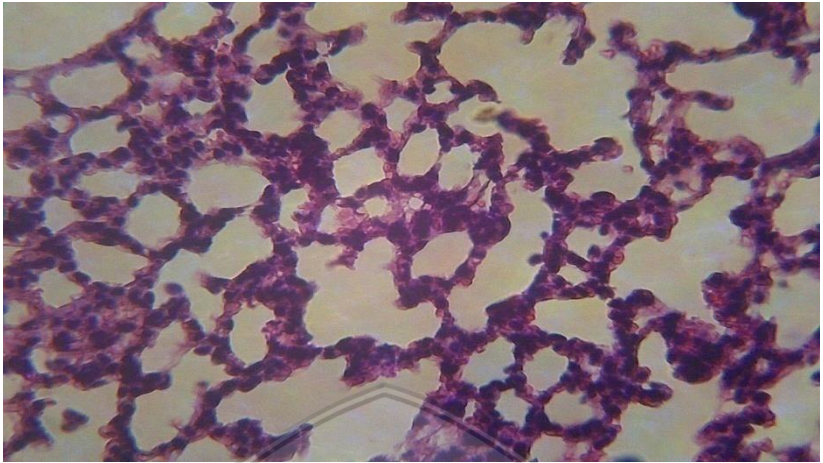
Gambaran mikroskopis untuk tahap kedua yaitu pemberian antioksidan ditunjukkan pada Gambar 4.7 untuk dosis pertama antioksidan. Sedangkan untuk dosis kedua ditunjukkan pada Gambar 4.8. Dosis ketiga ditunjukkan pada Gambar 4.9. Dosis keempat ditunjukkan pada Gambar 4.10. Dosis kelima ditunjukkan pada Gambar 4.11



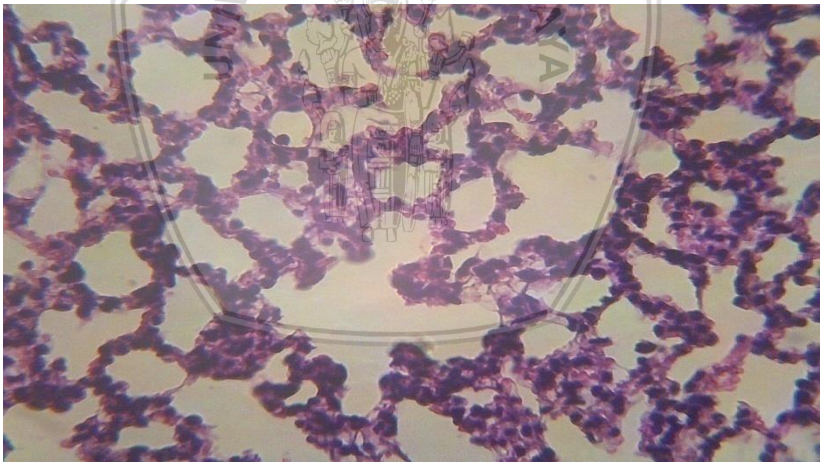
Gambar 4.7 Gambaran mikroskopis organ paru-paru dari kelompok 1 dosis antioksidan 1.13 mg.



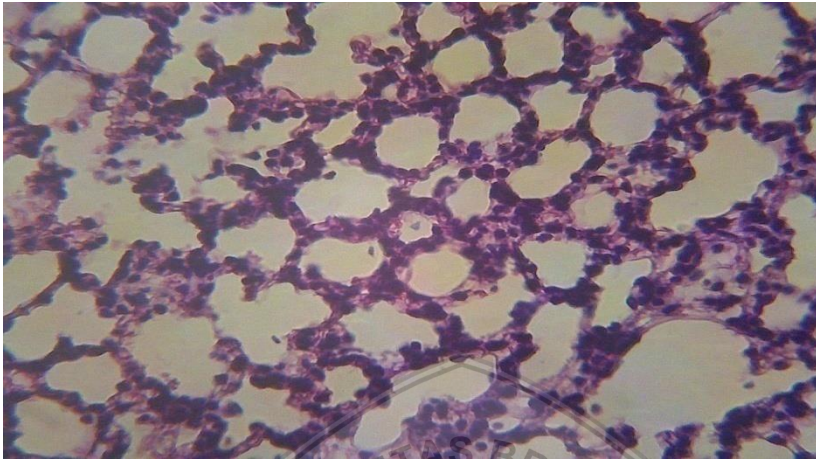
Gambar 4.8 Gambaran mikroskopis organ paru-paru dari kelompok 2 dosis antioksidan 1.28 mg.



Gambar 4.9 Gambaran mikroskopis organ paru-paru dari kelompok 3 dosis antioksidan 1.43 mg.



Gambar 4.10 Gambaran mikroskopis organ paru-paru dari kelompok 4 dosis antioksidan 1.58 mg



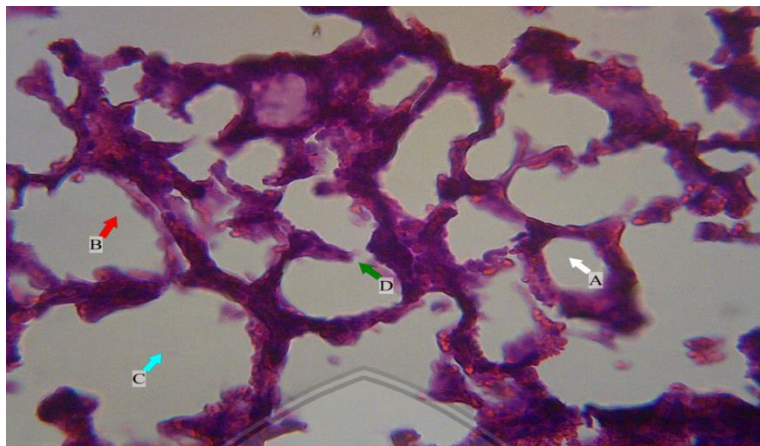
Gambar 4.11 Gambaran mikroskopis organ paru-paru dari kelompok 5 dosis antioksidan 1.73 mg.

Hasil pengamatan gambaran mikroskopis organ paru pada Gambar 4.1 untuk perlakuan kontrol negatif dapat ditemukan dalam jumlah yang banyak untuk sel sehat, dan juga sedikit ditemukan jumlah sel yang mengalami kerusakan.

Hasil pengamatan gambaran mikroskopis organ paru pada Gambar 4.2 sampai Gambar 4.6 untuk perlakuan pemberian semprotan hairspray terjadi peningkatan kerusakan sel paru dikarenakan jumlah dosis semprotan hairspray yang diberikan semakin banyak.

Gambaran mikroskopis pada Gambar 4.7 sampai 4.11 untuk perlakuan pemberian antioksidan menunjukkan hasil penurunan jumlah kerusakan sel paru seiring semakin banyak jumlah dosis antioksidan yang diberikan pada mencit.

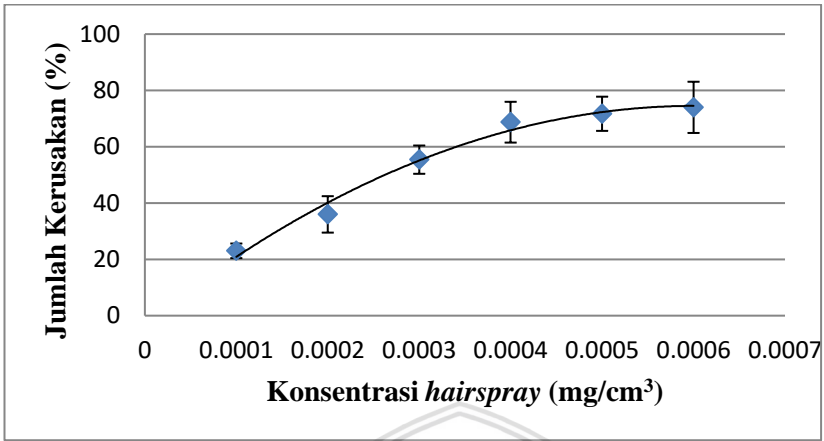
Pada penelitian ini terdapat beberapa jenis kerusakan yang dapat diamati. Kerusakan sel paru yang teramati dari gambaran mikroskopis tersebut berdasarkan pada kerusakan bentuk sel. Kerusakan yang teramati antara lain oedema, emfisema, dan destruksi septum alveolus. Gambar 4.12 adalah gambar bentuk kerusakan-kerusakan pada sel paru.



Gambar 4.12 Gambar macam-macam jenis kerusakan yang ditemukan pada gambaran mikroskopis sel paru mencit
Keterangan A : Normal C : Emfisema
B : Oedema D : Destruksi Septum Alveolus

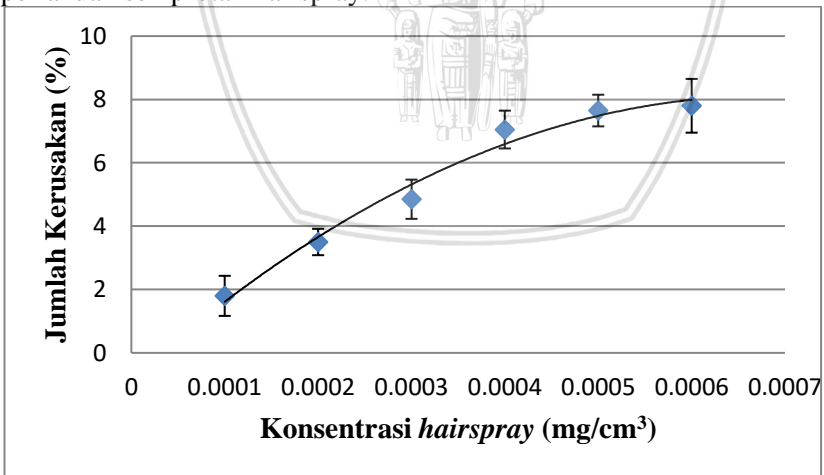
4.1.2 Analisa Grafik

Proses pemberian semprotan hairspray yang terkandung cocamide DEA pada hewan uji berupa mencit dapat memberikan kerusakan dalam jumlah besar yang teramati pada gambaran mikroskopisnya. Hasil penelitian ini dapat digambarkan dalam bentuk grafik hubungan antara jumlah dosis semprotan dengan jumlah kerusakan total sel paru yang teramati berdasarkan bentuknya pada Gambar 4.13



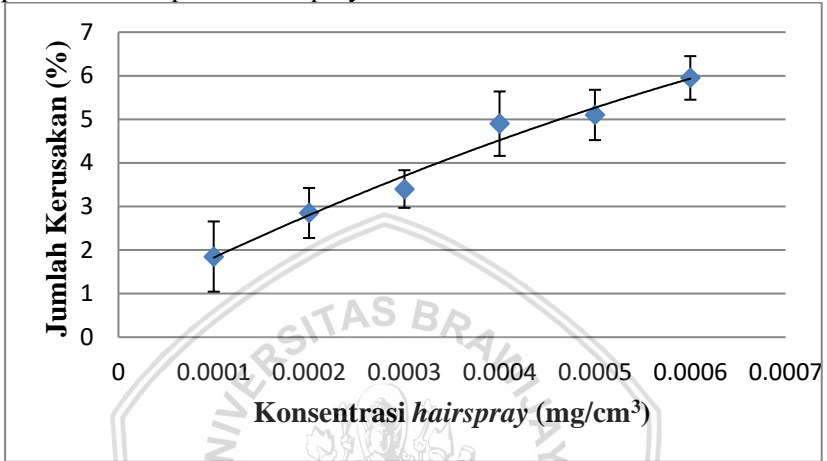
Gambar 4.13 Grafik kerusakan total sel paru mencit kelompok perlakuan semprotan hairspray (SH) dengan persamaan korelasi ($y = -0,531x^2 + 10,67x + 20,90$, koefisien korelasi $R^2 = 0,986$)

Gambar 4.14 adalah grafik hubungan antara jumlah semprot dengan jumlah kerusakan oedema pada organ paru mencit (*Mus musculus*) yang teramati gambaran mikroskopisnya dari kelompok perlakuan semprotan hairspray.



Gambar 4.14 Grafik kerusakan oedema sel paru mencit kelompok perlakuan semprotan hairspray (SH) dengan persamaan korelasi ($y = -0,048x^2 + 1,117x + 1,612$, koefisien korelasi $R^2 = 0,981$)

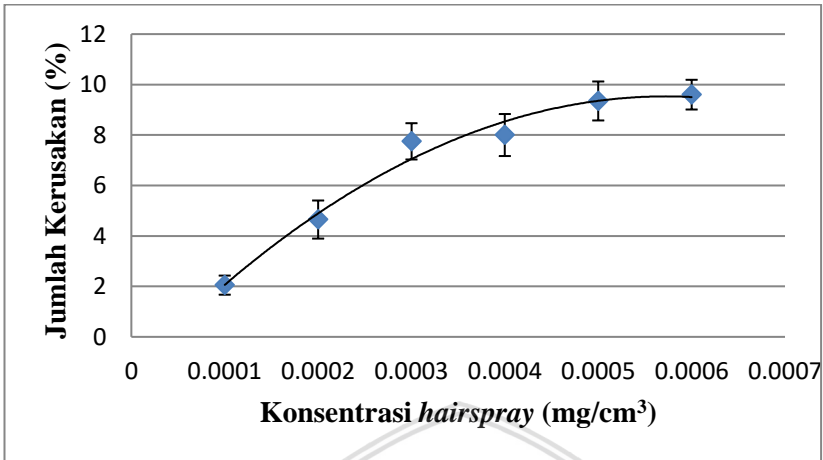
Gambar 4.15 adalah grafik hubungan antara jumlah semprot dengan jumlah kerusakan emfisema pada organ paru mencit (*Mus musculus*) yang teramati gambaran mikroskopisnya dari kelompok perlakuan semprotan hairspray.



Gambar 4.15 Grafik kerusakan emfisema sel paru mencit kelompok perlakuan semprotan hairspray (SH) dengan persamaan korelasi ($y = -0,009x^2 + 0,506x + 1,826$, koefisien korelasi $R^2 = 0,978$)

Gambar 4.16 adalah grafik hubungan antara jumlah semprot dengan jumlah kerusakan destruksi septum alveolus pada organ paru mencit (*Mus musculus*) yang teramati gambaran mikroskopisnya dari kelompok perlakuan semprotan hairspray.





Gambar 4.16 Grafik kerusakan destruksi septum alveolus sel paru menciit kelompok perlakuan semprotan hairspray (SH) dengan persamaan korelasi ($y = -0,083x^2 + 1,581x + 2,062$, koefisien korelasi $R^2 = 0,980$)

Pada Gambar 4.13 yaitu grafik hubungan antara jumlah dosis semprotan hairspray dengan jumlah kerusakan total sel paru menciit diperoleh fungsi grafik kuadratis polynomial derajat dua dengan nilai $y = -0.531x^2 + 10.67x + 20.90$ dan diperoleh nilai koefisien korelasi $R^2 = 0.986$. Untuk kerusakan masing-masing sel paru menciit (*Mus musculus*) dapat dilihat pada Gambar 4.14 sampai Gambar 4.16.

Pada Gambar 4.14 yaitu grafik hubungan antara jumlah dosis semprotan hairspray dengan jumlah kerusakan oedema diperoleh fungsi grafik kuadratis polynomial derajat dua dengan nilai $y = -0.048x^2 + 1.117x + 1.612$ dan diperoleh nilai koefisien korelasi $R^2 = 0.981$.

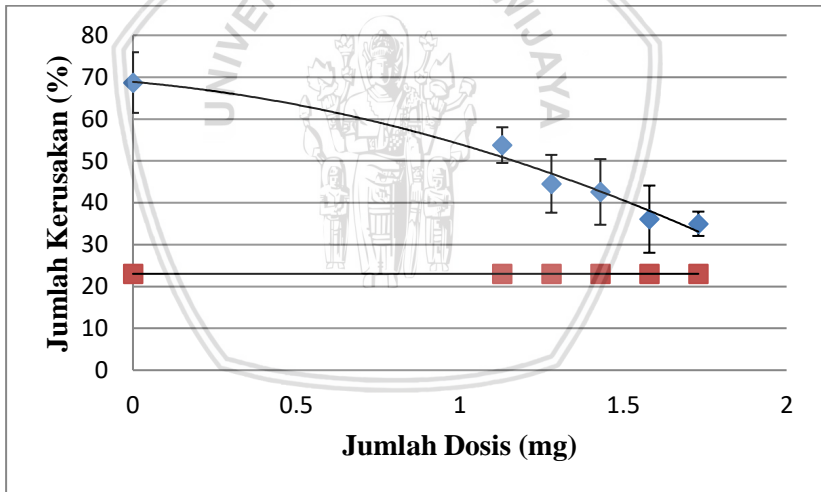
Pada Gambar 4.15 yaitu grafik hubungan antara jumlah dosis semprotan hairspray dengan jumlah kerusakan emfisema diperoleh fungsi grafik kuadratis polynomial derajat dua dengan nilai $y = -0.009x^2 + 0.506x + 1.826$ dan diperoleh nilai koefisien korelasi $R^2 = 0.978$.

Pada Gambar 4.16 yaitu grafik hubungan antara jumlah dosis semprotan hairspray dengan jumlah kerusakan destruksi septum alveolus diperoleh fungsi grafik kuadratis polynomial derajat dua



dengan nilai $y = -0.083x^2 + 1.581x + 2.062$ dan diperoleh nilai koefisien korelasi $R^2 = 0.980$.

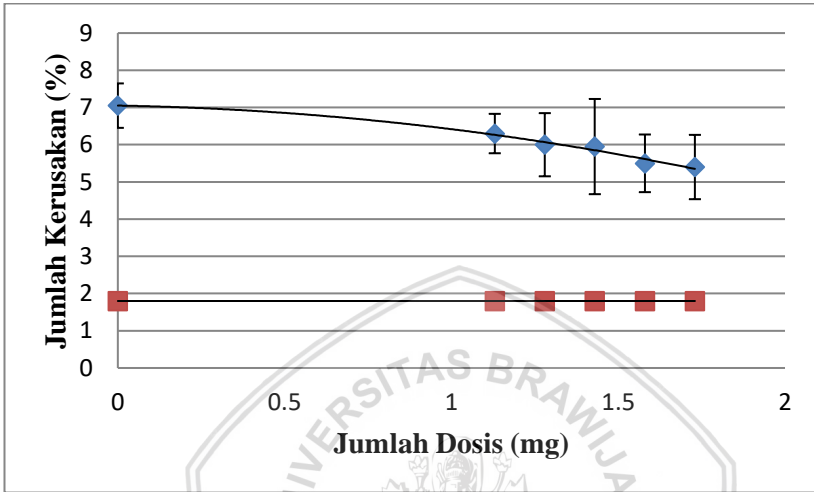
Pada penelitian tahap kedua yaitu perlakuan pemberian dosis semprot sekaligus pemberian dosis antioksidan pada mencit (*Mus musculus*). Hasil penelitian tahap ini digambarkan dalam bentuk grafik hubungan antara jumlah dosis semprotan disertai pemberian dosis antioksidan dengan jumlah kerusakan total sel paru yang teramati berdasarkan bentuknya pada Gambar 4.17. Pada gambar di bawah sekaligus diberikan perbandingan terhadap data mencit kontrol yang diberikan tanda (titik merah) pada grafik. Hal tersebut dilakukan untuk mengetahui perbandingan kerusakan yang disebabkan oleh perlakuan pemberian paparan *hairspray* sekaligus pemberian antioksidan terhadap data kerusakan mencit kontrol. Dapat dilihat dari data di bawah, mencit kontrol memiliki jumlah kerusakan sebesar 20,03%.



Gambar 4.17 Grafik kerusakan total sel paru mencit kelompok perlakuan semprotan *hairspray* disertai pemberian dosis antioksidan dengan persamaan korelasi ($y = -7,958x^2 - 6,912x + 68,87$, koefisien korelasi $R^2 = 0,972$)

Gambar 4.18 adalah grafik hubungan antara jumlah semprot disertai penambahan dosis antioksidan dengan jumlah kerusakan

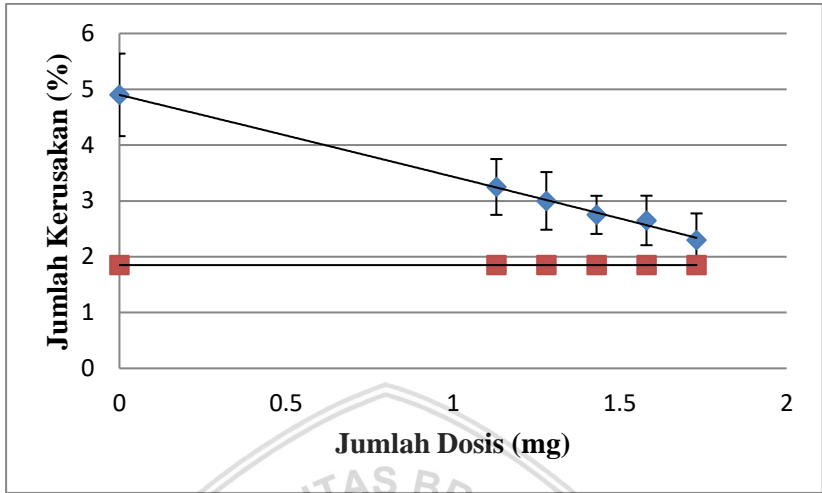
oedema pada organ paru mencit (*Mus musculus*) yang teramati gambaran mikroskopisnya dari kelompok perlakuan semprotan hairspray disertai pemberian antioksidan.



Gambar 4.18 Grafik kerusakan oedema sel paru mencit kelompok perlakuan semprotan hairspray disertai pemberian dosis antioksidan dengan persamaan korelasi ($y = -0,477x^2 - 0,156x + 7,051$, koefisien korelasi $R^2 = 0,983$)

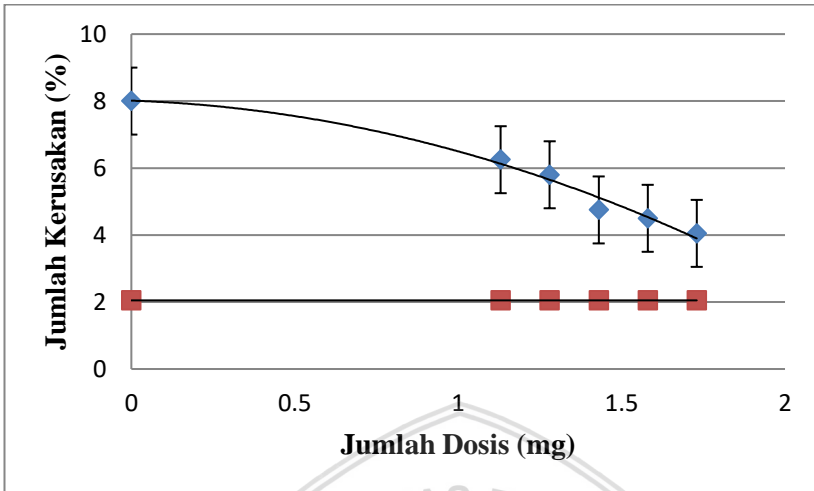
Gambar 4.19 adalah grafik hubungan antara jumlah semprot disertai penambahan dosis antioksidan dengan jumlah kerusakan emfisema pada organ paru mencit (*Mus musculus*) yang teramati gambaran mikroskopisnya dari kelompok perlakuan semprotan hairspray disertai pemberian antioksidan.





Gambar 4.19 Grafik kerusakan emfisema sel paru mencit kelompok perlakuan semprotan hairspray disertai pemberian dosis antioksidan dengan persamaan korelasi ($y = -0,045x^2 - 1,424x + 4,901$, koefisien korelasi $R^2 = 0,997$)

Gambar 4.20 adalah grafik hubungan antara jumlah semprot disertai penambahan dosis antioksidan dengan jumlah kerusakan destruksi septum alveolus pada organ paru mencit (*Mus musculus*) yang teramati gambaran mikroskopisnya dari kelompok perlakuan semprotan hairspray disertai pemberian antioksidan.



Gambar 4.20 Grafik kerusakan destruksi septum alveolus sel paru mencit kelompok perlakuan semprotan hairspray disertai pemberian dosis antioksidan dengan persamaan korelasi ($y = -1,184x^2 - 0,329x + 8,013$, koefisien korelasi $R^2 = 0,981$)

Pada Gambar 4.17 yaitu grafik hubungan antara jumlah dosis semprotan hairspray disertai penambahan dosis antioksidan dengan jumlah kerusakan total sel paru mencit diperoleh fungsi grafik kuadratis polynomial derajat dua dengan nilai $y = -7.958x^2 - 6.912x + 68.87$ dan diperoleh nilai koefisien korelasi $R^2 = 0.972$.

Pada Gambar 4.18 yaitu grafik hubungan antara jumlah dosis semprotan hairspray disertai penambahan dosis antioksidan dengan jumlah kerusakan oedema diperoleh fungsi grafik kuadratis polynomial derajat dua dengan nilai $y = -0.477x^2 - 0.156x + 7.051$ dan diperoleh nilai koefisien korelasi $R^2 = 0.983$.

Pada Gambar 4.19 yaitu grafik hubungan antara jumlah dosis semprotan hairspray disertai penambahan dosis antioksidan dengan jumlah kerusakan emfisema diperoleh fungsi grafik kuadratis polynomial derajat dua dengan nilai $y = -0.045x^2 - 1.424x + 4.901$ dan diperoleh nilai koefisien korelasi $R^2 = 0.997$.

Pada Gambar 4.20 yaitu grafik hubungan antara jumlah dosis semprotan hairspray disertai penambahan dosis antioksidan dengan jumlah kerusakan destruksi septum alveolus diperoleh fungsi grafik

kuadratis polynomial derajat dua dengan nilai $y = -1.184x^2 - 0.329x + 8.013$ dan diperoleh nilai koefisien korelasi $R^2 = 0.981$.

Gambar grafik penelitian tahap pertama yaitu perlakuan pemberian semprotan hairspray pada mencit (*Mus musculus*) diperoleh hasil kerusakan total pada organ paru mencit (*Mus musculus*). Dosis efektif pada penelitian tahap satu ini yaitu berada pada pemberian paparan hairspray sebanyak 8x semprotan. Dosis efektif ini yang digunakan sebagai acuan pada penelitian tahap kedua sekaligus pemberian antioksidan.

Pada gambar di atas yaitu Gambar 4.13 sampai Gambar 4.16 merupakan gambar grafik kerusakan sel paru akibat paparan hairspray diperoleh hasil bahwa semakin banyak pemberian dosis hairspray maka semakin banyak juga kerusakan total sel paru dan jumlah kerusakan dari oedema, emfisema, dan destruksi septum alveolus.

Sedangkan pada Gambar 4.17 sampai Gambar 4.20 merupakan gambar grafik kerusakan sel paru yang terkena paparan hairspray sekaligus diberikan dosis antioksidan. Semakin banyak penambahan dosis antioksidan yang berasal dari ekstrak buah brokoli, pare, dan kulit manggis terbukti mengurangi jumlah kerusakan total sel paru dan jumlah kerusakan oedema, emfisema, dan destruksi septum alveolus.

4.2 Pembahasan

Hasil dari pengamatan organ paru mencit yang terkena paparan hairspray serta diberikan 5 variasi dosis ekstrak antioksidan buah pare, brokoli, dan kulit manggis menunjukkan adanya perubahan reaksi pada masing-masing perlakuan. 5 variasi dosis didapat dari konversi perbandingan berat badan manusia terhadap berat badan mencit. Dosis perhitungan yang didapatkan dimulai dari dosis 3, sehingga untuk dosis 1 dan dosis 2 nilainya lebih rendah dari dosis perhitungan dosis 3. Untuk dosis 4 dan dosis 5, nilainya lebih tinggi dari dosis perhitungan yang didapatkan yaitu dosis 3. Nilai dosis 1 sampai dosis 5 yang digunakan yaitu 1.13 mg, 1.28 mg, 1.43 mg, 1.58 mg dan 1.73 mg. Pemberian ekstrak antioksidan buah pare, brokoli, dan kulit manggis dapat memperbaiki kerusakan sel pada organ paru mencit yang terpapar hairspray dikarenakan ekstrak antioksidan tersebut memiliki senyawa antioksidan yang tinggi yang

dapat menangkal radikal bebas dalam kandungan *hairspray*. Kerusakan organ paru mencit yang diamati dalam penelitian ini yaitu kerusakan oedema, emfisema, dan destruksi septum alveolus. Pada penelitian dibagi menjadi 3 kelompok. Kelompok pertama yaitu kelompok K- (kelompok yang tidak diberikan perlakuan). Kelompok kedua yaitu kelompok R- (kelompok yang diberikan paparan *hairspray* tanpa pemberian antioksidan). Kelompok ketiga yaitu kelompok R+ (kelompok yang diberikan paparan antioksidan sekaligus pemberian antioksidan).

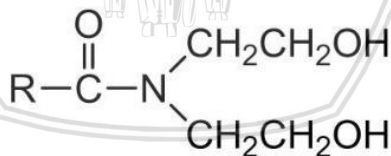
Berdasarkan pengamatan gambaran mikroskopis organ paru mencit, maka dapat diketahui tingkat kerusakan organ paru mencit setiap masing-masing perlakuan. Hal tersebut dapat dilihat dengan perhitungan jumlah sel yang rusak dengan menggunakan persamaan yang sudah ditentukan yang dapat dilihat dari Gambar 4.13 sampai Gambar 4.20. Pada kelompok perlakuan R- (kelompok paparan *hairspray* tanpa pemberian antioksidan) terjadi peningkatan jumlah kerusakan organ paru mencit seiring bertambahnya jumlah dosis semprotan *hairspray* yang diberikan. Sedangkan pada kelompok R+ (kelompok paparan *hairspray* disertai pemberian antioksidan) terjadi penurunan jumlah kerusakan organ paru mencit seiring bertambahnya jumlah dosis antioksidan yang diberikan. Sehingga dari hal tersebut dapat dikatakan bahwa terdapat hubungan yang terikat antara jumlah paparan *hairspray* dengan jumlah pemberian dosis antioksidan yang bermacam-macam terhadap gambaran mikroskopis organ paru mencit (*Mus musculus*).

4.2.1 Toksisitas cocamide diethanol (DEA) terhadap organ paru

Pada penelitian ini, organ paru mengalami kerusakan yang cukup besar dikarenakan dampak dari paparan *hairspray*. *Hairspray* adalah bahan untuk perlengkapan kosmetik yang berfungsi untuk membantu proses penataan rambut lebih mudah. Namun *hairspray* mengandung bahan kimia yang berbahaya yaitu cocamide diethanol (DEA) yang bersifat karsinogenik sehingga berbahaya bagi tubuh. Zat karsinogenik adalah suatu zat yang berbahaya bagi tubuh bila dihirup atau dikonsumsi oleh tubuh kita dikarenakan dapat menimbulkan adanya penyakit kanker. *Hairspray* juga memiliki

kandungan unsur radikal bebas. Radikal bebas merupakan atom, molekul atau senyawa yang memiliki elektron yang tidak berpasangan. Radikal bebas memiliki sifat yang reaktif dikarenakan orbital terluarnya memiliki satu atau lebih elektron yang tidak berpasangan. Hal tersebut dapat memiliki kecenderungan akan menarik elektron dari molekul lain dan menimbulkan reaksi berantai yang mengakibatkan bertambahnya jumlah radikal bebas. Mekanisme pembentukan radikal bebas dimulai dari yang bersifat eksogen maupun endogen. Selanjutnya akan terjadi peroksida lipid membran dan sitosol yang mengakibatkan reduksi asam lemak. Hal tersebut dapat mengakibatkan terjadinya kerusakan membran dan organel sel. Jika suatu radikal bebas tidak diinaktivasi, maka dapat mengakibatkan kerusakan seluruh tipe makromolekul seluler termasuk protein, lipid, karbohidrat, dan asam nukleat.

Radikal bebas yang terdapat pada *hairspray* salah satunya adalah cocamide diethanol (DEA). Bahan kimia cocamide diethanol (DEA) dapat menyebabkan kanker sehingga berbahaya bagi tubuh manusia (Mathews S. M., 2014). Cocamide terdiri dari dua senyawa yaitu cocamide dan diethanolamine (DEA). Ketika terjadi penumpukan konsentrasi cocamide DEA pada paru-paru, maka terjadi proses pemecahan cocamide DEA dan akan mengaktifkan gugus RCO_·. Gugus RCO merupakan gugus radikal bebas yang mewakili radikal asam minyak (Brookins, 1965).




Gambar 4.21 Struktur kimia cocamide DEA berdasarkan sifatnya

Gugus RCO_· tersebut akan masuk ke dalam organ paru melalui pernafasan. Hal tersebut dapat menyebabkan stres oksidatif sehingga terjadi penurunan imun lokal dan meningkatkan resiko infeksi pada organ atau menurunnya fungsi paru-paru. Stres oksidatif juga dapat menyebabkan peningkatan jumlah makrofag dan neutrofil pada jaringan paru-paru (Marianti, 2009). Dengan semakin meningkatnya jumlah makrofag dan neutrofil maka akan berkorelasi

dengan kerusakan jaringan ikat dan mengakibatkan berkembangnya emfisema. Emfisema dapat menyebabkan hilangnya batas antar dinding alveolus sehingga alveolus akan terus membesar yang pada akhirnya terjadi kematian sel pada dinding alveolus.

4.2.2 Cara kerja antioksidan

Struktur radikal asam minyak memiliki satu elektron bebas yang tidak berpasangan dari atom C seperti terlihat pada Gambar 4.22

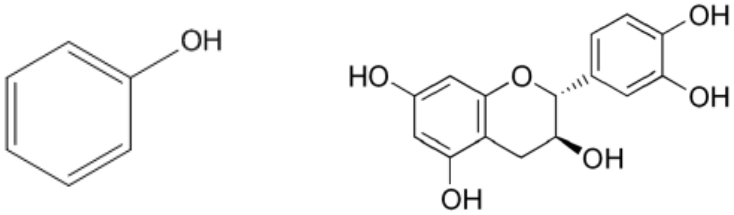


Gambar 4.22 Struktur radikal bebas asam minyak

Salah satu kaki dari total 4 kaki atom C tidak memiliki pasangan elektron sehingga asam minyak hasil dari pecahnya cocamide DEA bersifat sangat reaktif sehingga menyebabkan gejala kanker serta merusak organ paru.

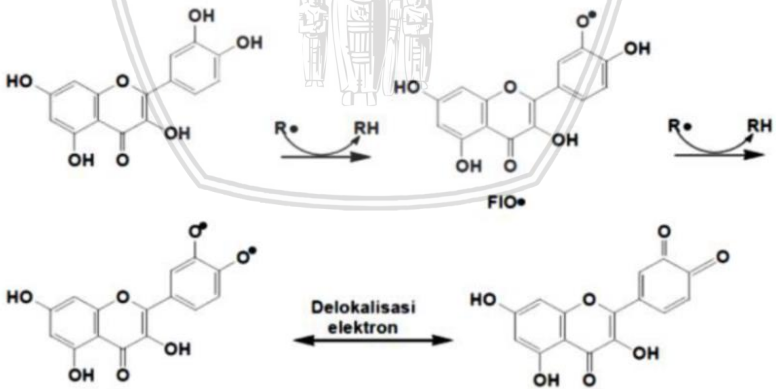
Untuk mencegah terbentuknya radikal bebas dibutuhkan senyawa antioksidan karena memiliki banyak gugus OH pada struktur kimianya sehingga baik dalam mencegah radikal bebas. Antioksidan berfungsi memutus reaksi berantai dari radikal bebas yang terdapat dalam tubuh yang kemudian mengubahnya menjadi produk yang lebih stabil sehingga dapat mencegah kerusakan organ tubuh akibat radikal bebas (Yuliatmoko, 2007). Senyawa antioksidan dari ekstrak buah brokoli, pare, dan kulit manggis berfungsi sebagai pendonor elektron untuk melengkapi elektron yang tidak berpasangan. Elektron yang diberikan pada umumnya berasal dari atom H pada ikatan OH dari senyawa antioksidan. Reaksi antara senyawa radikal bebas dari paparan *hairspray* dengan senyawa antioksidan akan menghasilkan molekul baru yang bersifat stabil dan dapat membentuk radikal antioksidan. Radikal antioksidan bersifat lebih stabil sehingga tidak dapat berikatan dengan molekul lain (Selly, 2015). Senyawa – senyawa antioksidan yang terkandung dari ekstrak buah brokoli, pare, dan kulit manggis antara lain senyawa flavonoid dan senyawa fenol. Senyawa flavonoid dan fenol memiliki banyak kandungan yang terdapat pada bahan antioksidan buah brokoli, pare, dan kulit manggis. Senyawa fenol berfungsi

mendonorkan atom H pada senyawa radikal bebas sehingga senyawa tersebut menjadi stabil (Rahmawati, 2015).



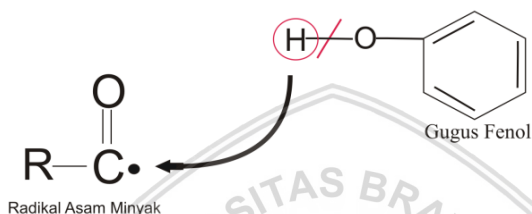
Gambar 4.23 Gugus fenol pada senyawa polifenol pada antioksidan

Senyawa flavonoid dan fenol memiliki gugus fungsi OH pada struktur kimianya. Pada gugus fungsi O-H memiliki ikatan senyawa lemah sebesar 63 kJ / mol, sehingga gugus fungsi OH berpotensi sebagai pendonor atom H dari senyawa antioksidan yang berikatan dengan senyawa radikal. Senyawa flavonoid memiliki 5 gugus fungsi OH dan senyawa fenol memiliki 1 gugus fungsi OH (Selly, 2015).



Gambar 4.24 Mekanisme reaksi radical scavenger senyawa flavonoid

Senyawa flavonoid merupakan golongan senyawa yang diketahui dapat menghambat sel tumor (bracke, 1994). Flavonoid merupakan antioksidan yang bersifat antitrombotik, antiinflamasi, antivirus, dan hepatoprotektif (Sikka, 1996). Senyawa flavonoid akan memberikan atom H pada elektron radikal bebas yang tidak berpasangan untuk mencegah timbulnya radikal bebas. Proses pemberian atom H untuk melengkapi elektron pada radikal bebas yang tidak berpasangan disebut dengan proses *radical scavenger* yang ditunjukkan pada Gambar 4.24.



Gambar 4.25 Proses pemberian atom H kepada radikal asam minyak

Pada Gambar 4.25 terdapat satu elektron bebas C pada gugus asam minyak yang tidak berpasangan sehingga bersifat radikal. Atom C memiliki keelektronegatifan yang lebih besar bila dibandingkan dengan atom H pada senyawa polifenol, sehingga atom C pada gugus asam minyak akan menarik atom H dari senyawa polifenol. Proses pemberian atom H dari senyawa polifenol menuju senyawa radikal akan menghasilkan molekul baru yang lebih stabil dan juga terbentuk radikal antioksidan stabil yang tidak dapat berikatan dengan molekul lain (Zulkarnain, 2015).


BAB V PENUTUP

5.1 Kesimpulan

Berdasarkan penelitian yang telah dilakukan menunjukkan hasil bahwa terjadi kerusakan pada sel paru mencit akibat paparan *hairspray* yang terkandung cocamide DEA. Pemberian antioksidan buah brokoli, pare, dan kulit manggis terbukti dapat mengurangi jumlah kerusakan pada sel paru mencit. Semakin bertambah jumlah dosis antioksidan yang diberikan, maka akan semakin berkurang jumlah kerusakan pada sel paru mencit. Kerusakan pada sel paru mencit mengalami penurunan dari 68,71% hingga 34,97% dengan pemberian jumlah dosis efektif antioksidan sebesar 1,73 mg.

5.2 Saran

Saran dalam penelitian selanjutnya adalah digunakan jenis antioksidan dari tanaman lainnya untuk melihat berapa besar pengaruh yang diberikan oleh jenis antioksidan tersebut.



(Halaman ini sengaja dikosongkan)



DAFTAR PUSTAKA

- Apriandi, A. (2011). *Aktivitas Antioksidan dan Komponen Bioaktif Keong Ipong-Ipong (Fasciolaria)*. Bogor: Institut Pertanian Bogor.
- Arrington, L. (1972). *Introductory Laboratory Animal. The Breeding, Care, and Management of Experimental Enimal Science*. New York: The Interstate Printers and Publishing, Inc.
- Black & Hawks. (2005). *Medical Surgical Nursing Clinical Management for Positive Outcomes (Ed.7)*. St. Louis: Missouri Elsevier Saunders.
- Branca, F; Cartea, M.E;. (2011). *Wild crop relatives: genomic and breeding resources, Chapter: Brassica*. London: Springer.
- Brookins, G. (1965). The Action of Hair Sprays on Hair. *Journal of the Society of Cosmetic Chemists* , 309-315.
- Cahyadi, S. (2006). *Analisis dan Aspek Kesehatan Bahan Tambahan Pangan*. Jakarta : PT. Bumi Aksara .
- Dahniar, A. (2011). *Pengaruh Asap Obat Nyamuk Terhadap Kesehatan dan Struktur Histologi Sistem Pernapasan. Jurnal Kedokteran Syiah Kuala Vol. 11 No. 1 , 52-59.*
- Dalimartha, S. (2000). *Atlas Tumbuhan Obat Indonesia jilid 2*. Jakarta: Puspa Swara.
- Dalimartha, S. (1999). *Atlas Tumbuhan Obat Indonesia, Jilid I*. Jakarta: Trubus Agriwidya.

- Damayanti, D. (2008). *Buku Pintar Tanaman Obat*. Jakarta: Agromedia Pustaka.
- Djajadisastra. (2005). *Tekhnologi Kosmetik*. Tangerang: Departemen Farmasi FMIPA Universitas Indonesia.
- Ermawati. (1999). *Interaksi Radiasi dengan Materi*. Jakarta: Universitas Gunadarma.
- Guyton, A. (2007). *Buku Ajar Fisiologi Kedokteran*. Jakarta: EGC.
- Harjadi, W. (1990). *Ilmu Kimia Analitik Dasar*. Jakarta: Gramedia.
- Hasyim, A; Iswari, K;. (2008). Manggis Kaya Antioksidan. *Iptek Hortikultura* , 4, 44-47.
- Heyne, K. (1987). *Tumbuhan Berguna Indonesia III*. Jakarta: Yayasan Sarana Wahajaya.
- Hidaya, R. (2008). *Pengaruh Lama Pemberian Ekstrak Daun Sambiloto (Andrographis paniculata Ness.) Terhadap Glukosa Darah dan Gambaran Histologi Pankreas Tikus (Rattus norvegicus) Diabetes. Skripsi Tidak Dipublikasikan*. Malang: Jurusan Biologi Fakultas Sains dan Teknologi UIN Malang.
- Malole, M. B. (1989). *Penggunaan Hewan-Hewan Percobaan Laboratorium*. Bogor: IPB.
- Marianti, A. (2009). *Aktivitas Antioksidan Jus Tomat Pada Pencegahan Kerusakan Jaringan Paru-Paru Mencit Yang Dipapar Asap Rokok*. Semarang: Universitas Negeri Semarang.
- Mathews, S. M. (2014). *Cocamide and Its Danger* , 240-261.

- Mathews, S. M., V. J., Thomas, I., Joseph, R. A., & Thomas, N. (2015). Cocamide and its danger. *European Journal of Pharmaceutical and Medical Research* , 5, 1015-1023.
- MC, Moreno; B, Lopez; V, Gracia. (2006). Chemical and Biological Characterisation of Nutraceutical Compound of Broccoli. *Pharmaceutical and Biomedical Analysis* , 4.
- Moriwaki, K. (1994). *Genetic in Wild Mice. Its Application to Biomedical Research*. Tokyo: Karger.
- Muchtadi, D. (2013). *Antioksidan & Kiat Sehat di Usia Produktif*. Bandung: Alfabeta.
- Muchtadi, D. (2013). *Antioksidan & Kiat Sehat di Usia Produktif*. Bandung: Alfabeta.
- Muliani, H. (2011). Pertumbuhan Mencit (*Mus Musculus L*) Setelah Pemberian Biji Jaraj Pagar (*Jatropha curcas*). (73-79).
- Musarofah. (2015). *Tumbuhan Antioksidan*. Bandung: PT Remaja Rosdakarya.
- Nafiu, L. (1996). *Kerenturan Fenotipik Mencit Terhadap Ransum Berprotein Rendah*. Bogor: IPB.
- Naid, T., Muflihunna, A., & Madi, M. I. (2012). Analisis Kadar β -Karoten Pada Buah Pare (*Momordica charantia L.*) Asal Ternate Secara Spektrofotometri UV-VIS. *Majalah Farmasi dan Farmakologi* , 16, 127-130.
- Nonnecke, I. (1989). *Vegetable Production*. New York: AVI - Von Nostrand Reinhold.
- Peter, W. (1976). *The Laboratory Mouse*. New York: Edinburg.

- Price and Wilson. (2005). *Konsep Klinis Proses-Proses Penyakit Edisi 6 Vol.2*. Jakarta: EGC.
- Rahmawati, N. D. (2015). *Aktivitas Antioksidan dan Total Fenol Teh Herbal Daun Pacar Air (Impatiens balsamina) dengan Variasi Lama Fermentasi dan Metode Pengeringan*. Artikel Publikasi Universitas Muhammadiyah Surakarta.
- RI, D. G. (1981). *Daftar Komposisi Bahan Makanan*. Jakarta: Bhratara karya Aksara.
- Rukmana, R. (1999). *Jenis-jenis Ubi Kayu dan Pemanfaatannya*. Yogyakarta: Kanisius.
- Rukmana, R. (1997). *Usaha Tani Jagung*. Jogjakarta: kanisius.
- Salunkhe, D.K; Pao; Dull, G.G;. (1976). Assessment of nutritive value quality and stability of cruciferous vegetable during storage and subsequent processing in. storage, processing and nutritional quality of fruits and vegetables. Ed D.G. Land & H.E. *Applied Science Publ* , 175 – 196.
- Selly, J. B. (2015). *Efek Ekstrak Sterculia quadrifida R.Br. terhadap Kandungan Radikal Bebas Organ Hati akibat Pencemaran Logam Berat*. *Natural B*, Vol. 3, No. 2.
- Sherwood, L. (2001). *Fisiologi Manusia dari Sel ke Sistem Edisi 2*. Jakarta: EGC.
- Sikka. (1996). *Oxidative Stress a Role Of Antioxidant in Normal and Abnormal Sperm Function*. Omm: Frountiers in Bioscience.
- Smeltzer, S., & Bare, B. (2002). *Buku Ajar Keperawatan Medikal Bedah: Brunner & Suddarth. Vol 1.(ed 8)*. (Monica Ester, et.al terj). Jakarta: EGC.

- Subahar, T. S. (2004). *Khasiat & Manfaat Pare si Pahit Pembasmi Penyakit*. Jakarta: PT Agromedia Pustaka.
- Supiyanti, Wiwin; Wulansari, Endang Dwi; Kusmita, Lia;. (2010). UJI AKTIVITAS ANTIOKSIDAN DAN PENENTUAN KANDUNGAN. *Majalah Obat Tradisional* , 64-70.
- Syahrudin, E. (2006). *Kanker Paru*. Jakarta: PT. Roche Indonesia.
- Tjitrosoepomo, G. (1994). *taksonomi Tumbuhan Obat-Obatan Cetakan I*. Yogyakarta: Gajah Mada University Press.
- USDA. (2012). *Broccoli, Onion, Garlic and Coriander*. U.S: Departement of Agriculture Nutrient Data Laboratory and Health.
- Werdhasari, A. (2014). Peran Antioksidan Bagi Kesehatan. *Jurnal Biotek Medisiana Indonesia* , 59-68.
- Winarsi, H. (2007). *Antioksidan Alami & Radikal Bebas*. Yogyakarta: Kanisius.
- Winarsi, H. (2007). *Antioksidan Alami & Radikal Bebas*. Yogyakarta: Kanisius.
- Yuliatmoko, W. (2007). *Efek Konsumsi Minuman Bubuk Kakao Lindak Bebas Lemak terhadap Aktivitas Antioksidan dan Ketersediaan Hayati Flavonoid pada Plasma Manusia*. Bogor: Institut Pertanian Bogor.
- Zulkarnain. (2015). *Analisis Pengaruh Penyinaran Sinar Gamma terhadap Kadar Insulin Pankreas Sebelum dan Sesudah Pemberian Ekstrak Buah Pare pada Mencit yang Dibeberani Glukosa*. *Natural B*, Vol. 3, No. 2 .

(Halaman ini sengaja dikosongkan)



LAMPIRAN

Lampiran 1. Gambar alat dan bahan




Gambar L1.1 Kandang Mencit



Gambar L1.2 Slide Glass



Gambar L1.3 Alat Bedah



Gambar L1.4 Alkohol 70%



Gambar L1.5 Methanol



Gambar L1.6 Gymsa

Lampiran 2. Tabel presentase organ paru kelompok sehat

LP Mencit	Sel Hidup	Oedema	Emfisema	DSA
1	16	2	2	3
	16	1	4	2
	28	2	4	2
	25	2	3	3
	29	4	2	3
Rata-rata	22,8	2,2	3	2,6
2	29	4	1	3
	25	3	1	2
	13	2	2	1
	12	2	1	1
	11	1	1	2
Rata-rata	18	2,4	1,2	1,8
3	21	0	5	2
	13	0	2	3
	15	1	1	1
	20	1	1	3
	19	3	0	1
Rata-rata	17,6	1	1,8	2
4	14	1	1	1
	20	1	3	3
	20	2	1	2
	18	2	1	1
	16	2	1	2
Rata-rata	17,6	1,6	1,4	1,8



Lampiran 3. Tabel presentase organ paru dosis hairspray 1,43 mg

LP Mencit	Sel Hidup	Oedema	Emfisema	DSA
1	17	4	2	3
	22	4	2	2
	16	3	3	2
	26	3	3	3
	12	4	2	6
Rata-rata	18,6	3,6	2,4	3,2
2	40	4	1	8
	26	3	3	2
	16	2	2	6
	23	2	4	1
	32	1	4	4
Rata-rata	27,4	2,4	2,8	4,2
3	14	4	3	2
	11	0	2	3
	22	1	1	4
	14	1	3	3
	7	3	3	5
Rata-rata	13,6	1,8	2,4	3,4
4	7	4	5	6
	8	5	3	3
	8	2	5	4
	12	2	1	1
	10	5	4	2
Rata-rata	9	3,6	3,6	3,2

Lampiran 4. Tabel presentase organ paru dosis hairspray 2,64 mg

LP Mencit	Sel Hidup	Oedema	Emfisema	DSA
1	13	5	2	7
	11	2	5	7
	7	5	4	6
	9	5	3	8
	9	3	2	8
Rata-rata	9,8	4	3,2	7,2
2	17	4	4	6
	24	4	4	6
	16	5	4	9
	17	5	3	10
	14	6	5	7
Rata-rata	17,6	4,8	4	7,6
3	11	6	3	8
	14	6	2	8
	14	6	3	10
	11	4	3	9
	11	4	4	9
Rata-rata	12,2	5,2	3	8,8
4	16	5	5	7
	12	7	3	8
	14	4	3	7
	16	5	2	7
	9	6	4	8
Rata-rata	13,4	5,4	3,4	7,4

Lampiran 5. Tabel presentase organ paru dosis hairspray 3,36 mg

LP Mencit	Sel Hidup	Oedema	Emfisema	DSA
1	14	7	5	5
	11	8	5	9
	3	7	5	9
	11	6	3	8
	6	8	5	8
Rata-rata	9	7,2	4,6	7,8
2	8	5	6	9
	10	6	5	9
	5	7	5	8
	9	9	6	10
	9	7	6	9
Rata-rata	8,2	6,8	5,6	9
3	13	5	3	9
	6	8	3	8
	6	6	5	7
	2	5	4	9
	7	8	5	8
Rata-rata	6,8	6,4	4	8,2
4	13	8	5	7
	23	10	5	8
	10	7	6	6
	7	6	6	8
	27	8	5	6
Rata-rata	16	7,8	5,4	7

Lampiran 6. Tabel presentase organ paru dosis hairspray 5,07 mg

LP Mencit	Sel Hidup	Oedema	Emfisema	DSA
1	8	8	5	10
	9	7	6	10
	4	6	6	11
	5	7	6	11
	5	7	6	10
Rata-rata	6,2	7	5,8	10,4
2	19	10	5	8
	6	9	4	9
	14	8	5	9
	13	7	5	9
	11	7	6	8
Rata-rata	12,6	8,2	5	8,6
3	7	6	5	8
	5	8	4	9
	7	8	5	10
	12	7	3	11
	13	9	5	9
Rata-rata	8,8	7,6	4,4	9,4
4	6	6	5	9
	10	8	5	10
	9	10	6	8
	9	7	6	9
	10	8	4	9
Rata-rata	8,8	7,8	5,2	9

Lampiran 7. Tabel presentase organ paru dosis hairspray 6,00 mg

LP Mencit	Sel Hidup	Oedema	Emfisema	DSA
1	18	6	6	8
	11	8	4	11
	13	7	6	10
	17	8	7	9
	9	8	7	11
Rata-rata	13,6	7,4	6	9,8
2	4	7	6	8
	5	9	6	10
	2	9	8	9
	4	9	7	8
	5	8	6	9
Rata-rata	4	8,4	6,6	8,8
3	2	6	6	10
	8	7	5	10
	12	8	6	9
	7	8	8	11
	14	5	4	11
Rata-rata	8,6	6,8	5,8	10,2
4	9	6	4	10
	5	9	5	9
	9	10	7	10
	13	9	4	10
	8	9	7	9
Rata-rata	8,8	8,6	5,4	9,6

Lampiran 8. Tabel perhitungan kerusakan oedema sebelum diberi antioksidan

Dosis	% Kerusakan Oedema (x)				Total	MEAN	SD
	m1	m2	m3	m4			
0	2,2	2,4	1	1,6	7,2	1,8	0,6325
2	3,6	3,4	3	4	14	3,5	0,4163
4	4	4,8	5,2	5,4	19,4	4,85	0,6191
6	7,2	6,8	6,4	7,8	28,2	7,05	0,5972
8	7	8,2	7,6	7,8	30,6	7,65	0,5000
10	7,4	8,4	6,8	8,6	31,2	7,8	0,8485
Jumlah						5,441667	

Lampiran 9. Tabel perhitungan kerusakan emfisema sebelum diberi antioksidan

Dosis	% Kerusakan Emfisema (x)				Total	MEAN	SD
	m1	m2	m3	m4			
0	3	1,2	1,8	1,4	7,4	1,85	0,8062
2	2,4	3	2,4	3,6	11,4	2,85	0,5745
4	3,2	4	3	3,4	13,6	3,4	0,4320
6	4,6	5,6	4	5,4	19,6	4,9	0,7394
8	5,8	5	4,4	5,2	20,4	5,1	0,5774
10	6	6,6	5,8	5,4	23,8	5,95	0,5000
Jumlah						4,008333	



Lampiran 10. Tabel perhitungan kerusakan Destruksi septum alveolus (DSA) sebelum diberi antioksidan

Dosis	% Kerusakan DSA (x)				Total	MEAN	SD
	m1	m2	m3	m4			
0	2,6	1,8	2	1,8	8,2	2,05	0,3786
2	4,8	5,6	3,8	4,4	18,6	4,65	0,7550
4	7,2	7,6	8,8	7,4	31	7,75	0,7188
6	7,8	9	8,2	7	32	8	0,8327
8	10,4	8,6	9,4	9	37,4	9,35	0,7724
10	9,8	8,8	10,2	9,6	38,4	9,6	0,5888
Jumlah						6,9	

Lampiran 11. Tabel perhitungan kerusakan total sebelum diberi antioksidan

Dosis	M1	M2	M3	M4	Jumlah	SD
0	26,2037	24,0842	20,7005	21,1129	23,0253	2,6004
2	31,1244	31,6894	35,9153	45,1284	35,9644	6,4726
4	59,8249	48,5246	58,3194	54,9697	55,4097	5,0186
6	69,4995	72,5185	74,5333	58,3003	68,7129	7,2434
8	79,2310	64,3668	71,6076	71,6114	71,7042	6,0693
10	63,3980	85,6095	73,7899	73,1510	73,9871	9,0912



Lampiran 12. Tabel presentase organ paru diberi 1,13 mg antioksidan

LP Mencit	Sel hidup	Oedema	Emfisema	DSA
1	10	6	5	6
	21	7	4	6
	13	7	4	7
	7	6	2	7
	11	7	4	6
Rata-rata	12,4	6,6	3,8	6,4
2	16	8	2	7
	12	6	4	5
	14	4	3	6
	15	6	4	5
	14	7	3	4
Rata-rata	14,2	6,2	3,2	5,4
3	12	6	3	7
	14	6	1	7
	11	6	2	8
	12	6	2	7
	12	4	5	6
Rata-rata	12,2	5,6	2,6	7
4	20	8	3	5
	21	5	4	6
	18	8	3	10
	9	7	4	7
	17	6	3	3
Rata-rata	17	6,8	3,4	6,2



Lampiran 13. Tabel presentase organ paru diberi 1,28 mg antioksidan

LP Mencit	Sel hidup	Oedema	Emfisema	DSA
1	23	6	4	11
	14	7	3	7
	18	7	3	2
	13	7	5	4
	23	8	3	3
Rata-rata	18,2	7	3,6	5,4
2	26	6	2	6
	14	6	2	5
	23	5	3	5
	24	5	1	6
	20	5	4	7
Rata-rata	21,4	5,4	2,4	5,8
3	14	6	4	7
	9	5	3	6
	19	3	4	7
	12	6	3	6
	13	6	2	6
Rata-rata	13,4	5,2	3,2	6,4
4	26	6	1	5
	31	7	2	6
	23	7	3	6
	21	4	4	6
	19	8	4	5
Rata-rata	24	6,4	2,8	5,6

Lampiran 14. Tabel presentase organ paru diberi 1,43 mg antioksidan

LP Mencit	Sel hidup	Oedema	Emfisema	DSA
1	32	9	3	4
	30	8	1	6
	26	5	4	5
	21	6	3	7
	19	6	3	7
Rata-rata	25,6	6,8	2,8	5,8
2	2	7	4	6
	9	3	4	3
	12	4	2	5
	18	4	3	4
	13	3	3	4
Rata-rata	10,8	4,2	3,2	4,4
3	31	5	2	4
	24	6	1	3
	17	8	5	6
	26	5	3	4
	14	5	3	6
Rata-rata	22,4	5,8	2,8	4,6
4	26	9	3	5
	15	6	1	5
	21	8	2	3
	15	8	4	3
	29	4	2	5
Rata-rata	21,2	7	2,4	4,2



Lampiran 15. Tabel presentase organ paru diberi 1,58 mg antioksidan

LP Mencit	Sel hidup	Oedema	Emfisema	DSA
1	26	4	1	5
	32	5	2	4
	27	5	2	4
	23	5	4	3
	20	5	2	5
Rata-rata	25,6	4,8	2,2	4,2
2	25	8	1	6
	13	5	2	8
	18	7	3	5
	23	6	3	6
	16	7	3	5
Rata-rata	19	6,6	2,4	6
3	31	4	3	3
	30	6	2	5
	28	6	3	4
	29	5	3	4
	35	5	3	3
Rata-rata	30,6	5,2	2,8	3,8
4	13	6	1	4
	21	5	3	4
	26	5	2	5
	12	7	5	3
	23	4	4	4
Rata-rata	19	5,4	3	4

Lampiran 16. Tabel presentase organ paru diberi 1,73 mg antioksidan

LP Mencit	Sel hidup	Oedema	Emfisema	DSA
1	23	6	2	6
	24	5	2	4
	26	6	3	4
	22	5	1	6
	24	7	1	5
Rata-rata	23,8	5,8	1,8	5
2	22	6	3	4
	21	6	3	2
	18	7	4	4
	20	4	2	5
	23	8	3	3
Rata-rata	20,8	6,2	3	3,6
3	18	5	3	3
	23	4	1	3
	20	5	3	5
	22	3	1	3
	20	4	1	3
Rata-rata	20,6	4,2	1,8	3,4
4	22	6	2	4
	20	5	3	4
	19	5	3	4
	22	6	3	4
	28	5	3	5
Rata-rata	22,2	5,4	2,8	4,2



Lampiran 17. Tabel perhitungan kerusakan oedema sesudah diberi antioksidan

Dosis	% Kerusakan Oedema (x)				Total	MEAN	SD 1
	m1	m2	m3	m4			
0	0	2	3	5	0	0	0,0000
1,13	6,6	6,2	5,6	6,8	25,2	6,3	0,5292
1,28	7	5,4	5,2	6,4	24	6	0,8485
1,43	6,8	4,2	5,8	7	23,8	5,95	1,2793
1,58	4,8	6,6	5,2	5,4	22	5,5	0,7746
1,73	5,8	6,2	4,2	5,4	21,6	5,4	0,8641
Jumlah						5,83	

Lampiran 18. Tabel perhitungan kerusakan emfisema sesudah diberi antioksidan

Dosis	% Kerusakan Emfisema (x)				Total	MEAN	SD 1
	m1	m2	m3	m4			
0	4,6	5,6	4	5,4	19,6	4,9	0,7394
1,13	3,8	3,2	2,6	3,4	13	3,25	0,5000
1,28	3,6	2,4	3,2	2,8	12	3	0,5164
1,43	2,6	3,2	2,8	2,4	11	2,75	0,3416
1,58	2,2	2,4	2,8	3,2	10,6	2,65	0,4435
1,73	1,8	2,6	2	2,8	9,2	2,3	0,4761
Jumlah						2,79	



Lampiran 19. Tabel perhitungan kerusakan destruksi septum alveolus (DSA) sesudah diberi antioksidan

Dosis	% Kerusakan DSA (x)				Total	MEAN	SD 1
	m1	m2	m3	m4			
0	7,8	9	8,2	7	32	8	0,8327
1,13	6,4	5,4	7	6,2	25	6,25	0,6608
1,28	5,4	5,8	6,4	5,6	23,2	5,8	0,4320
1,43	5,8	4,4	4,6	4,2	19	4,75	0,7188
1,58	4,2	6	3,8	4	18	4,5	1,0132
1,73	5	3,6	3,4	4,2	16,2	4,05	0,7188
Jumlah						5,07	

Lampiran 20. Tabel perhitungan kerusakan total setelah diberi antioksidan

Dosis	M1	M2	M3	M4	Jumlah	SD
0	69,4995	72,5185	74,5333	58,3003	68,7129	7,2434
1,13	58,9321	51,0438	55,5026	49,6006	53,7698	4,2609
1,28	47,1152	39,4074	53,1080	38,4871	44,5294	6,9047
1,43	38,1248	54,2681	37,9918	39,9429	42,5819	7,8415
1,58	30,8185	44,8774	27,9023	40,7234	36,0804	8,0315
1,73	34,6058	38,0588	31,1682	36,0708	34,9759	2,9063



LAMPIRAN 21. SERTIFIKAT BEBAS PLAGIASI

repository.ub.ac.id

18 0013 S

KEMENTERIAN RISET, TEKNOLOGI, DAN PENDIDIKAN TINGGI
UNIVERSITAS BRAWIJAYA
PASCASARJANA

SERTIFIKAT BEBAS PLAGIASI
Nomor: 1037/UN10.F40/PN/2018
Sertifikat ini diberikan kepada:

Nama : Bagus Adityawan
NIM : 115090307111009
Program Studi : Program Studi Fisika
Fakultas : Fakultas Matematika dan Ilmu Pengetahuan Alam
Universitas : Universitas Brawijaya

Dengan Judul Skripsi
Pengaruh Antioksidan dan Buah Brokoli (*Brassica oleracea* L. var *italica*), Pare (*Momordica charantia* L.), dan Kulit Manggis (*Garcinia mangostana* L.) Terhadap Kerusakan Organ Paru dari Mencit Yang Terpapar Hairspray
Telah dideteksi tingkat plagiasinya secara online pada tanggal 20 April 2018 dan dinyatakan bebas plagiasi dengan kriteria toleransi $\leq 5\%$.

Malang, 25 April 2018
Ketua Badan Penerbitan Jurnal

Abdul Hakim, M.Si
NIP. 1985031006

Lukman Hakim, S.Si, M.Sc, Dr. Sc
NIP. 198204122003121002

plagiarism-detector
Cutting-edge class tool for plagiarism detection and prevention.

LAMPIRAN 22. SERTIFIKAT KODE LAIK ETIK

KOMISI ETIK PENELITIAN
UNIVERSITAS BRAWIJAYA

KETERANGAN KELAIKAN ETIK
"ETHICAL CLEARANCE"

No: 895-KEP-UB

KOMISI ETIK PENELITIAN (ANIMAL CARE AND USE COMMITTEE)
UNIVERSITAS BRAWIJAYA
TELAH MEMPELAJARI SECARA SEKSAMA RANCANGAN PENELITIAN YANG
DIUSULKAN, MAKA DENGAN INI MENYATAKAN BAHWA:

PENELITIAN BERJUDUL : PENGARUH ANTIOKSIDAN BROKOLI, PARE, DAN
KULIT BUAH MANGGIS TERHADAP GAMBARAN
MIKROSKOPIS PADA ORGAN PARU-PARU MENCIT (*Mus musculus*) YANG TERKENA PAPARAN HAIR
SPRAY.

PENELITI : BAGUS ADITYAWAN

UNIT/LEMBAGA/TEMPAT : UNIVERSITAS BRAWIJAYA

DINYATAKAN : LAIK ETIK

Malang, 17 Mei 2017
Ketua Komisi Etik Penelitian
Universitas Brawijaya

Prof. Dr. drh. Aulanni'am, DES.
NIP. 196009031988022001