

## BAB 2

### TINJAUAN PUSTAKA

#### 2.1 Gingiva

Gingiva adalah mukosa yang mengelilingi gigi berperan sebagai pelindung jaringan perlekatan dibawah gigi. Gingiva yang sehat berwarna merah muda dan tepinya menyesuaikan dengan kontur gigi. Warna gingiva tergantung pada jumlah pigmen melanin pada epitel, derajat keratinisasi epitel, vaskularisasi, dan sifat fibros dari jaringan ikat dibawahnya (Manson & Eley, 2004). Jaringan ikat gingiva terbentuk dari anyaman serabut kolagen, fibroblas, histiosit, pembuluh darah, limfosit, sel plasma, dan sel sistem pertahanan tubuh lain. Gingiva terdiri dari 4 bagian yaitu sulkus gingiva, tepi gingiva, *attached* gingiva, dan gingiva interdental. Gingiva yang sehat memiliki permukaan yang halus dan bergelombang seperti *scallop* (Caranza *et al.*, 2006).

#### 2.2 Hiperplasi Gingiva

##### 2.2.1 Definisi

Peningkatan ukuran gingiva adalah gambaran dari penyakit gingiva. Terminologi untuk kondisi ini adalah pembesaran gingiva atau pertumbuhan sel epitel gingiva secara berlebih. Kriteria pembesaran gingiva secara distribusi, yang pertama distribusi secara lokal yaitu pembesaran gingiva yang terbatas hanya pada gingiva yang berdekatan atau kelompok gigi. Kedua yaitu distribusi secara umum merupakan pembesaran gingiva yang terjadi pada seluruh gingiva didalam mulut (Caranza *et al.*, 2006).

Berdasarkan tingkat pembesaran gingiva dapat diberikan nilai seperti berikut (Caranza *et al.*, 2006) :

- a) *Grade 0*: Ada tanda-tanda pembesaran gingiva.
- b) *Grade 1*: Pembesaran terbatas pada papilla interdental.
- c) *Grade 2*: Pembesaran gingiva melibatkan papilla dan marginal.
- d) *Grade 3*: Pembesaran converse tiga perempat atau lebih dari mahkota.

### 2.2.2 Etiologi

Pembesaran gingiva dapat disebabkan oleh beberapa hal, yaitu *oral hygiene* yang buruk, plak, obat-obatan (*anti convulsants*, *immunosuppressant*, *calcium channel blockers*), ada juga yang disebabkan oleh perubahan hormon (*enlargement in puberty*) (Heidelbaugh, 2008).

### 2.2.3 Gambaran Klinis

Pembesaran gingiva radang kronis berasal dari pembengkakan kecil pada papilla interdental atau gingiva marginal. Pada tahap awal, terjadi penonjolan di sekeliling gigi yang terlibat. Tonjolan ini mengalami pembesaran sampai menutupi bagian dari mahkota. Pembesaran ini secara umum bersifat *papillary* atau marginal dan terlokalisasi atau bersifat umum. Perkembangannya sangat lambat dan tanpa rasa sakit kecuali ditambah dengan infeksi atau trauma yang akut (Caranza *et al.*, 2006).

## 2.3 Gingivektomi

### 2.3.1 Definisi

Gingivektomi memiliki arti eksisi gingiva. Hal ini dilakukan dengan mengeksisi dinding poket dengan tujuan mendapatkan visibilitas dan akses dalam pembersihan kalkulus dengan sempurna dan menghaluskan akar, serta merestorasi kontur gingiva yang berubah secara fisiologi. Gingivektomi dilakukan dengan indikasi kasus eliminasi poket supraboni, namun tergantung dari kedalaman poket hanya jika dinding poket fibrous. Indikasi gingivektomi yang lain adalah untuk eliminasi *enlargement* gingiva dan abses periodontal serta sebagai perawatan atas pigmentasi abnormal (Carranza *et al.*, 2012).

### 2.3.2 Indikasi dan Kontraindikasi Gingivektomi

Indikasi dari gingivektomi antara lain: adanya *poket supraboni*, jaringan keratin yang adekuat pada gingiva, poket dengan kedalaman lebih dari 3mm, kehilangan tulang alveolar horizontal yang tidak membutuhkan pembedahan tulang, adanya pembesaran gingiva, daerah dengan akses yang terbatas, topografi gingiva yang tidak estetik dan asimetri, untuk menghilangkan jaringan lunak yang menghalangi erupsi gigi, menciptakan kontur gingiva yang baik pasca akut *necrotizing gingivitis ulcerative* dan prosedur bedah flap (Cohen, 2009). Kontraindikasi gingivektomi antara lain: Jaringan keratin yang inadeguat, poket yang meluas hingga ke *line mucogingival*, kebutuhan akan reseksi tulang, jaringan yang inflamasi dan edema, area yang butuh keestetikan, bagian palatal yang dangkal, perawatan poket infraboni, *oral hygiene* yang buruk (Cohen, 2009).



### 2.3.3 Prosedur Gingivektomi

prosedur gingivektomi menurut Manson dan Eley (2004) adalah sebagai berikut:

- a) Menandai poket: untuk dapat menghilangkan seluruh dinding poket, batas apikal dari poket harus diidentifikasi terlebih dahulu dan diberi tanda dengan menggunakan tang penanda poket atau sonde periodontal. Beberapa tanda yang dibuat pada gingiva fasial dan lingual dapat di gunakan sebagai acuan dalam membuat insisi gingivektomi.
- b) Insisi gingivektomi: Insisi dapat dibuat dengan bantuan beberapa buah pisau, seperti misalnya; *Swann-Morton* No. 12 atau 15 pada pegangan skapel konvensional; pisau Blake yang menggunakan *blade disposable*; pisau gingivektomi khusus seperti *kirkand*, *orban* atau pisau *goldman fox* yang harus diasah sebelum digunakan. Pemilihan jenis pisau tergantung pada operator masing-masing, namun bila memungkinkan selalu gunakan *blade* yang *disposable*.
- c) Saat insisi *blade* harus membuat sudut  $45^{\circ}$  terhadap akar gigi sehingga *blade* dapat menembus ke dasar poket. Insisi yang kontinu di buat mengikuti dasar poket untuk membuat *zero pocket*. Setelah itu menggunakan insisi horizontal menggunakan *blade* no.12 untuk memisahkan jaringan periodontal.
- d) Eksisi jaringan: Bila insisi sudah dipisahkan dari seluruh dinding poket dari jaringan di bawahnya. Dinding poket dapat dipisahkan dengan skaler atau kuret. Jika jaringan granulasinya sudah dibersihkan maka pendarahan umumnya akan berkurang. Setelah itu kita melakukan skeling dan *root*

*planning* yaitu membersihkan sisa debris pada gigi dan memberikan *dressing periodontal* untuk melindungi luka.

## 2.4 Luka

Luka adalah kerusakan jaringan tubuh oleh karena jejas fisik ataupun kimia yang menyebabkan gangguan pada struktur normal. Proses pembentukan atau penggantian jaringan yang rusak dengan jaringan baru disebut proses penyembuhan (Peterson, 2004). Proses penyembuhan luka terbagi antara lain proses koagulasi, inflamasi, proliferasi, dan fase remodeling (Shazita, 2011). Penyembuhan akan melewati fase inflamasi yang menyebabkan hubungan anatomi dan fisiologis yang baru di antara elemen-elemen tubuh yang rusak (Petter, 2005). Luka biasanya sembuh dengan baik apabila tidak mengalami komplikasi multifaktorial menyangkut keadaan sistemik, kebersihan dan perawatan (Perdanakusuma, 2007).

### 2.4.1 Penyembuhan Luka Secara Umum

Menurut Petter (2005), secara umum penyembuhan meliputi pembentukan bekuan darah, pembentukan jaringan granulasi, epitelialisasi, pembentukan kolagen, regenerasi jaringan dan proses maturasi. Luka jaringan ikat tertutup bekuan darah dan lapisan dibawanya akan mengalami fase inflamasi akut yang singkat, diikuti dengan penghancuran dan organisasi. Sel-sel epitel bermigrasi dari tepi luka ke balik beku darah. Sel akan menutupi luka selama 7-14 hari dan terkeratinisasi setelah 2-3minggu. Pembentukan perlekatan epitel yang baru berlangsung selama 4 minggu. Kebersihan mulut yang baik sangat diperlukan selama periode pemulihan ini (Manson & Eley, 2004).



a. Tahap inflamasi

Keradangan merupakan suatu respon non spesifik terhadap invasi benda asing atau kerusakan jaringan (Peterson, 2004). Reaksi radang merupakan reaksi vaskuler yang menghasilkan infiltrasi cairan, zat yang terlarut dan sel dari sirkulasi darah ke jaringan interstitial pada daerah peradangan. Peradangan adalah gejala yang menguntungkan yang memiliki hasil netralisasi dan merupakan proses pembuangan agen penyerang, menghancurkan jaringan yang nekrosis dan juga pembentukan keadaan yang dibutuhkan untuk pemulihan atau perbaikan jaringan (Price, 2005).

Fase inflamasi adalah fase pertama yang terjadi dari hari pertama sampai hari keempat setelah luka terjadi. Pada fase inflamasi terjadi dua respon mekanisme pertahanan tubuh yaitu respon vaskuler dan seluler. Pada respon awal akan terjadi vasokonstriksi yang berlangsung selama beberapa menit (Robbins dan Kumar, 2007).

Darah mengisi jaringan yang cidera dan terjadi degranulasi trombosit dan pengaktifan faktor Hageman XII. Faktor Hageman XII akan menginisiasi pengaktifan komplemen, kinin, kaskade pembekuan dan pembentukan plasmin, keadaan ini memperkuat sinyal dari daerah yang terluka. Pembentukan kinin dan prostaglandin menyebabkan vasodilatasi dan peningkatan permeabilitas dari pembuluh darah. Kemudian, proses hemostasis di mulai dengan retraksi pembuluh darah, agregasi platelet membentuk sumbatan hemostatik (fibrin) yang akan menghentikan pendarahan (Mast, 2000).

Pada respon seluler fase inflamasi yang terjadi antara 12-16jam setelah luka, di tandai dengan adanya sejumlah besar leukosit *polimorfonuclear neutrofil* (PMN). Sel PMN terutama netrofil yang langsung ke daerah luka. Jumlahnya

meningkat dengan cepat dan mencapai puncak pada 24-28 jam. Netrofil memfagositosis dan mencerna organisme patologis dan sisa jaringan. Bila tidak terjadi infeksi, netrofil berumur pendek dan jumlahnya menurun dengan cepat setelah hari ketiga (Mast, 2000).

Imun seluler yang berikutnya adalah makrofag. Makrofag merupakan hal utama dan inti pada fase inflamasi kronik. Sel ini merupakan sel turunan dari monosit yang bersirkulasi, terbentuk karena ada proses kemotaksis dan migrasi. Makrofag muncul pertamakali pada 10-96 jam setelah luka terjadi dan mencapai puncak pada hari yang ke-3. Makrofag tetap pada daerah luka sampai proses penyembuhan sempurna. Setelah makrofag muncul, limfosit T dengan jumlah bermakna pada hari ke 5 dan mencapai puncak pada hari ke 7. Makrofag dan limfosit-T penting dalam proses penyembuhan luka normal (Mast, 2000).

Makrofag memfagositosis dan mencerna organisme-organisme patologis dan sisa-sisa jaringan. Makrofag juga melepas zat biologis aktif. Zat ini membantu pembentukan sel inflamasi tambahan yang membantu makrofag dalam dekontaminasi dan membersihkan sisa jaringan. Makrofag melepas faktor pertumbuhan dan substansi lain yang mengawali dan mempercepat pembentukan jaringan granulasi (Mast, 2000).

Makrofag yang teraktivasi menyebabkan ukuran sel bertambah besar, meningkatnya kandungan enzim lisosom, memiliki metabolisme yang lebih aktif, dan memiliki kemampuan yang lebih dalam memangsa organisme yang lebih besar dari bentukannya (Peterson, 2004). Setelah teraktivasi, makrofag mensekresi produk yang aktif yaitu: *protease* asam, *protease* netral dan Nitrogen okside, metabolit AA (eikosanoid), sitokin seperti IL-1 dan TNF yang berfungsi sebagai mediator inflamasi untuk merespon mikroorganisme penyebab infeksi,



serta berbagai *growth factor* yang penting dalam penyembuhan luka (PDGF, TGF- $[\beta]$ , VEGF, EGF, and IGF.11–13) yang mempengaruhi proliferasi kolagen dan fibroblas, serta produksi matriks ekstraselular (Robbins dan Kumar., 2007).

#### b. Tahap Proliferasi

Fase proliferasi disebut juga fase fibroplasia, yang berlangsung sejak akhir fase inflamasi sampai sekitar akhir minggu ketiga. Pada fase ini, sel fibroblas berproliferasi. Fibroblas menghasilkan mukopolisakarida, asam amino dan prolin yang merupakan bahan dasar kolagen yang akan mempersatukan tepi luka. Fase ini dipengaruhi oleh substansi yang disebut *growth factor*. Pada fase ini terjadi proses *angiogenesis*, yaitu proses pembentukan kapiler baru untuk menghantarkan nutrisi dan oksigen ke daerah luka. *Angiogenesis* distimulasi oleh suatu *growth factor* yaitu TNF- $\alpha$ 2 (*Tumor Necrosis Factor-alpha*2). Setelah itu terjadi granulasi, yaitu pembentukan jaringan kemerahan yang mengandung kapiler pada dasar luka dengan permukaan yang berbenjol halus (jaringan granulasi) lalu terjadi fase Kontraksi dimana, tepi-tepi luka akan tertarik ke arah tengah luka yang disebabkan oleh kerja miofibroblas sehingga mengurangi luas luka. Proses ini kemungkinan dimediasi oleh TGF-beta (*Transforming Growth Factor-beta*), setelah fase kontraksi terjadi proses re-epitelisasi yang merupakan proses pembentukan epitel baru pada permukaan luka. Sel-sel epitel bermigrasi dari tepi luka mengisi permukaan luka. EGF (*Epidermal Growth Factor*) berperan utama dalam proses ini (Keast dan Orsted, 2005).

#### c. Tahap Maturasi

Dalam fase ini berlangsung dari hari ke 7 sampai dengan 1 tahun. Segera setelah matriks ekstrasel terbentuk dimulailah reorganisasi. Pada mulanya matriks ekstrasel kaya akan fibronectin. Terjadi migrasi sel substratum dan



pertumbuhan sel ke dalam, penumpukan kolagen oleh fibroblas. Terbentuk asam hialuronidase dan proteoglikan dengan berat molekul besar berperan dalam pembentukan matriks ekstraseluler dengan konsistensi seperti gel dan membantu infiltrasi seluler. Kolagen berkembang cepat menjadi faktor utama pembentuk matriks (Robbins dan Kumar, 2007)

Serabut kolagen pada permulaan terdistribusi acak membentuk persilangan dan beragregasi menjadi bundel fibril yang secara perlahan menyebabkan penyembuhan jaringan dan meningkatkan kekakuan dan kekuatan ketegangan. Sesudah 5 hari periode jeda, dimana saat ini bersesuaian dengan pembentukan jaringan granulasi awal dengan matriks sebagian besar tersusun dari fibronectin dan asam hialuronidase, terjadi peningkatan cepat dari kekuatan tahanan luka karena fibrogenesis kolagen. Pencapaian kekuatan tegangan luka berjalan lambat. Sesudah 3 minggu kekuatan penyembuhan luka mencapai 20% dari kekuatan akhir. Bagaimanapun, kekuatan akhir luka tetap lebih lemah dibanding dengan kulit utuh, dengan kekuatan tahanan maksimal jaringan parut hanya 70 % dari kulit utuh (Mast, 2000).

#### **2.4.2 Faktor-Faktor yang Mempengaruhi Penyembuhan Luka**

Proses penyembuhan terdapat 2 faktor penyembuhan, yaitu faktor umum dan faktor lokal. Faktor umum yang mempengaruhi penyembuhan luka yaitu (Suriadi, 2004):

##### **a. Usia**

Pada usia lanjut proses penyembuhan luka lebih lama dibandingkan dengan usia muda. Faktor ini karena mamungkinan adanya proses

degenerasi, tidak adekuatnya pemasukan makanan, menurunnya kekebalan, dan menurunnya sirkulasi.

b. Nutrisi

Pada orang yang makan sedikit protein, menyebabkan kadar protein dalam darah sangat rendah. Keadaan ini menyebabkan luka sukar sembuh dan menyebabkan keadaan yang lebih parah.

c. *Insufisiensi vascular*

*Insufisiensi vascular* juga merupakan faktor penghambat pada proses penyembuhan luka. Seringkali pada kasus luka ekstremitas bawah seperti luka diabetik, dan pembuluh arteri dan atau vena kemudian *decubitus* karena faktor tekanan yang semuanya akan berdampak pada penurunan atau gangguan sirkulasi darah.

d. Obat-obatan

Trauma sekali pada pasien yang menggunakan terapi steroid, kemoterapi, imunosupresi.

Faktor lokal dalam membantu proses penyembuhan adalah (Suriadi, 2004):

a. Suplai darah

Kekurangan darah akan menyebabkan tubuh kekurangan zat yang sangat dibutuhkan, misalnya vitamin dan oksigen. Hal ini dengan sendirinya akan menyebabkan terhambatnya proses penyembuhan.

b. Infeksi

Infeksi sistemik atau lokal dapat menghambat penyembuhan luka.



#### c. Nekrosis

Luka dengan jaringan yang mengalami nekrosis akan dapat menjadi faktor penghambat untuk perbaikan luka.

#### d. Benda Asing

Adanya benda asing akan menghambat penyembuhan, karena benda asing ini merupakan suatu rangsang pada jaringan yang tetap akan memelihara adanya radang.

### 2.5 Makrofag

#### 2.5.1 Definisi

Makrofag merupakan sel yang dominan di jaringan ikat longgar selain fibroblast. Sel ini banyak ditemukan pada daerah yang kaya akan pembuluh darah. Umumnya makrofag merupakan sel dengan bentuk yang tidak beraturan dengan cabang-cabang yang pendek. Makrofag yang teraktivasi memiliki cabang langsing panjang bila dirangsang dan dapat melakukan gerakan ameboid. Pada tahap ini makrofag mempunyai bentuk yang sangat tidak teratur (Guyton & Hall, 2007). Makrofag berasal dari sumsum tulang dan aktivitas fagositiknya diatur oleh imunoglobulin dan komponen sistem komplemen (Eroschenko, 2003).

#### 2.5.2 Peran Makrofag dalam Penyembuhan Luka

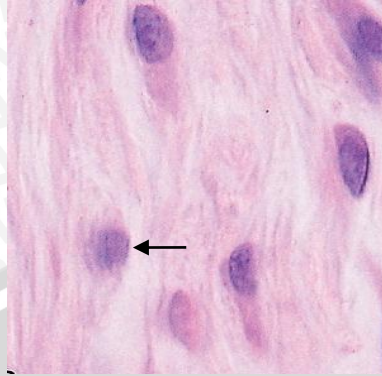
Setelah meninggalkan sumsum tulang, monosit akan tinggal selama 8-74 jam dalam darah, kemudian akan melintasi kapiler atau vena untuk masuk jaringan penyambung untuk menjadi makrofag. Dalam proses perubahan monosit menjadi makrofag terjadi peningkatan sintesis protein dan peningkatan

ukuran sel, juga peningkatan ukuran aparatus golgi, penambahan jumlah lisosom, mikrotubulus dan mikrofilamen (Triharjana, 2011).

Ada dua jenis makrofag yaitu makrofag terfiksasi yang kurang aktif dalam memfagositosis dan makrofag yang aktif memfagositosis. Makrofag yang teraktivasi, bergerak dengan pseudopodia sehingga bentuknya tidak teratur, nukleusnya mengandung kromatin padat dan berbentuk bulat. Fungsi makrofag adalah memfagositosis sisa-sisa sel, partikel asing, debris, dan mikroorganisme yang masuk tubuh. Bila menemukan benda asing dalam bentuk besar makrofag akan bergabung dengan banyak sel makrofag sampai ditemukan  $\pm 100$  inti sel makrofag yang bergabung yang disebut sel raksasa benda asing. Makrofag mempunyai nama spesifik di berbagai organ tubuh, misalkan makrofag di hati disebut sel *Kupffer*, di jaringan paru disebut makrofag alveoler, di tulang disebut osteoklas, di tulang rawan disebut kondroklas dan pada jaringan umumnya disebut histiosit (Triharjana, 2011).

Selain itu, makrofag mensekresi proteinase untuk mendegradasi matriks ekstraseluler (ECM) dan penting untuk membuang material asing, merangsang pergerakan sel, dan mengatur pergantian ECM. Makrofag merupakan penghasil sitokin dan *growth factor* (PDGF, TGF- $[\beta]$ , VEGF, EGF, and IGF.11–13) yang menstimulasi proliferasi fibroblas, produksi kolagen, pembentukan pembuluh darah baru, dan proses penyembuhan lainnya (Gurtner, 2007).





**Gambar 2.1. Sel makrofag**

(Sumber: Mather, AL. 2011. *Junqueira's Basic Histology: Text and Atlas* 12th Edition)

## 2.6 Daun Sukun

Pohon sukun (*Artocarpus altilis*) adalah tumbuhan jenis nangka, dengan pohon yang relative besar dan tinggi mencapai 30 meter.



**Gambar 2.2. Daun Sukun**

(Sumber: Pitojo, Setijo. 2007. *Seri Budu Daya Suweg*. Yogyakarta : Kanisius)

### 2.6.1 Taksonomi

Klasifikasi botani tanaman sukun menurut Utami., *et al* (2013) adalah sebagai berikut :

Kingdom : Plantae

Subkingdom : Traceobionta

Super Divisi : Spermatophyta

Divisi : Magnoliophyta

Sub kelas : Dilleniidae

Ordo : Urticales

Famili : Moraceae

Genus : *Artocarpus*

Spesies : *Artocarpus altilis*

### 2.6.2 Morfologi

Morfologi dan karakteristik spesifik dari setiap bagian tanaman Sukun adalah sebagai berikut:

#### 1. Pohon

Pohon sukun memiliki batang yang kuat dan memiliki beberapa batang yang menyebar. Pertumbuhan pohon tanaman sukun relatif cepat (0,5-1,5 meter per tahunnya) dengan tinggi mencapai 21 meter. Tanaman sukun di Indonesia kebanyakan tumbuh hingga 12-15 meter, dengan cabang berbatang kokoh yang dapat tumbuh hingga mencapai 0,6-1,8 meter. Semua bagian dari pohon, termasuk buah mentah, kaya akan susu dan lateks bergetah (Pitojo, 2007).

#### 2. Bunga

Bunga sukun berkelamin tunggal (bunga betina dan bunga jantan terpisah), tetapi berumah satu. Bunganya keluar dari ketiak daun pada ujung



cabang dan ranting. Bunga jantan berbentuk tongkat panjang disebut ontel, panjang 10-20 cm dan berwarna kuning. Bunga betina berbentuk bulat bertangkai pendek (babal) seperti nangka. Kulit buah menonjol rata (Pitojo, 2007).

### 3. Daun

Karakteristik daun pada tanaman ini sangat beragam, warna daunnya kebanyakan hijau tua. Daun dapat berwarna lain, tergantung dimana tempat dan kondisi iklim dimana tanaman ini tumbuh. Bentuk daunnya juga sangat bervariasi tetapi umumnya berukuran lebar dan menjari dengan struktur yang keras. Umumnya daun memiliki beberapa guratan berwarna hijau atau hijau kekuning-kuningan, beberapa varietas memiliki warna guratan putih kemerahan. Ukuran daun sangat bervariasi tergantung dari jenis varietasnya, namun umumnya dapat ditemui pada ukuran 15-60 cm. Tanaman sukun sudah dapat dibedakan jenis dan varietasnya dari morfologi dan karakteristik daun (Pitojo, 2007).

Riset bagian Zoologi, Departemen Biologi, FMIPA Universitas Negeri Makassar, mengungkapkan kandungan flavonoid tertinggi terdapat pada daun sukun tua, yaitu sebesar 100,68 mg/g, daun sukun muda sebesar 87,03 mg/g dan daun sukun tua yang sudah gugur yaitu sebesar 42,89 mg/g (Mardiana, 2012).

### 4. Buah

Buah sukun terbentuk dari keseluruhan jambak bunganya. Buahnya terbentuk bulat atau sedikit bujur. Ukuran garis pusatnya ialah antara 10 hingga 30 cm. Berat normal buah sukun ialah antara 1 hingga 3 kg. Kulit buah berwarna hijau kekuningan dan terdapat segmen-segmen petak berbentuk poligonal pada

kulitnya. Segmen poligonal ini dapat menentukan tahap kematangan buah sukun. Poligonal yang lebih besar menandakan buahnya telah matang sedangkan buah yang belum matang mempunyai segmen-segmen poligonal yang lebih kecil dan lebih padat (Ramadhani, 2009).

#### 5. Akar

Akar tanaman sukun mempunyai akar tunggang yang dalam dan akar samping yang dangkal. Akar samping dapat menumbuhkan tunas yang sering digunakan untuk bibit. Akar tanaman sukun tergolong akar adventif karena sebagian besar menyebar di dekat permukaan tanah. Bila tanaman sudah besar, kadang-kadang sebagian akar menyembul pada permukaan tanah. Jika dilukai, dari akar akan muncul tunas sebagai tanaman baru (Angkasa dan Nazaruddin, 1994).

#### 6. Biji

Biji berbentuk ginjal, panjang 3-5 cm, dan berwarna hitam (Angkasa dan Nazaruddin, 1994).

#### 2.6.3 Kandungan Zat Aktif

Daun tanaman sukun mengandung zat seperti saponin, polifenol, asam hidrosianat, asetilcolin, tanin, riboflavin, *phenol*, *quercetin*, *champorol* dan artoindonesianin. Artoindonesianin dan *quercetin* adalah kelompok senyawa flavonoid (Utami, 2013)

#### 2.7 Saponin

Saponin adalah glikosida triterpena dan sterol yang telah terdeteksi lebih dari 90 tumbuhan. Merupakan senyawa yang aktif pada permukaan sel dan

bersifat seperti sabun, saponin dapat dideteksi berdasarkan kemampuannya membentuk busa dan menghemolisis sel darah merah. Sifat saponin yang seperti sabun dapat menurunkan tegangan permukaan sel sehingga mengakibatkan terjadinya kerusakan dinding sel. Senyawa saponin yang meresap pada permukaan sel akan mengakibatkan kebocoran membran sel sehingga sel kehilangan bahan-bahan esensialnya (Manguwardoyo *et al.*, 2008). Dalam proses penyembuhan luka, saponin meningkatkan pembentukan kolagen yang dimediasi matriks metalloproteinase yang disekresi makrofag. Sehingga, saponin akan meningkatkan jumlah makrofag (Muchlas, 2012).

## 2.8 Tanin

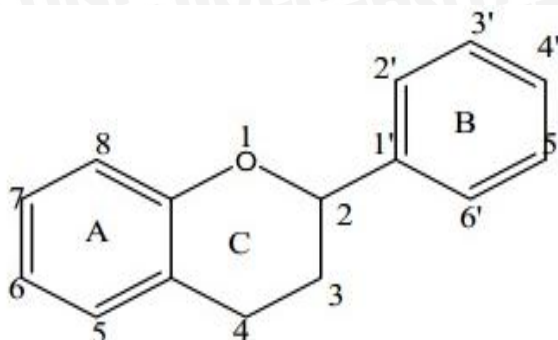
Tanin merupakan senyawa kimia tergolong dalam senyawa polifenol yang mempunyai kemampuan mengendapkan protein, karena tanin mengandung sejumlah kelompok ikatan fungsional yang kuat dengan molekul protein yang selanjutnya akan menghasilkan ikatan silang yang besar dan kompleks yaitu protein tanin. Tanin dapat menginaktivasi molekul adhesin sel mikroba (molekul yang memfasilitasi penempelan mikroba pada sel inang) yang terdapat pada permukaan sel. Tanin yang mempunyai target pada polipeptida dinding sel akan menyebabkan kerusakan target pada dinding sel (Deaville *et al.*, 2010).

## 2.9 Flavonoid

Flavonoid terdiri atas antosianidin, biflavan, katekin, flavanon, flavon, dan flavonol. Flavonoid memiliki kerangka dasar karbon yang terdiri dari 15 atom karbon, dimana dua cincin *benzene* ( $C_6$ ) terikat pada suatu rantai ( $C_3$ ) sehingga membentuk suatu susunan  $C_6-C_3-C_6$ . Sebagian besar flavonoid alami ditemukan



dalam bentuk glikosida (Kumar dan Robins, 2011).



Gambar 2.3. Kerangka Dasar Flavonoid

(Sumber: Kumar dan Robins, 2011, hal. 26)

Flavonoid merupakan senyawa yang memiliki aktivitas biologi sebagai antialergi, antiinflamasi, dan antimikroba. Flavonoid juga berperan sebagai antibiotik dengan mengganggu fungsi dari mikroorganismenya seperti bakteri atau virus. Flavonoid sebagai antioksidan dapat mengurangi pembentukan radikal bebas (Pietta, 2000). Antioksidan adalah substansi yang diperlukan untuk menetralkan radikal bebas. Peran flavonoid sebagai antioksidan dikaitkan dengan kemampuannya sebagai '*hydrogendonating*'. Flavonoid akan menghambat peroksidasi lipid pada tahap awal dengan menyumbangkan atom hidrogen ke peroksi radikal dan membentuk flavonoid radikal (Kumar dan Robbins, 2011).

## 2.10 Ekstraksi

Ekstraksi merupakan proses pemisahan bahan dari campurannya dengan menggunakan pelarut yang sesuai. Proses ekstraksi terhenti saat telah tercapai keseimbangan antara konsentrasi senyawa dalam pelarut dengan konsentrasi dalam tanaman. Ekstraksi merupakan langkah awal dalam memisahkan komponen bioaktif dalam tanaman (Mukhriani, 2014).

Prinsip ekstraksi yang dipakai adalah melarutkan masing-masing senyawa yang terkandung menurut kelarutannya, senyawa polar akan larut pada senyawa polar dan senyawa non-polar akan larut pada senyawa nonpolar. Proses pelarutan dilakukan bertahap, mulai dengan pelarut nonpolar (n-heksan) kemudian pelarut dengan kepolaran yang menengah (diklorometan atau etil asetat), dilanjutkan dengan pelarut yang bersifat polar (methanol atau ethanol). Pelarut yang sering digunakan untuk pelarut flavonoid adalah methanol dan ethanol karena zat ini bersifat polar dan sesuai dengan sifat flavonoid yang berafinitas baik dengan senyawa polar, namun pelarut yang lebih cocok dalam penelitian ini adalah ethanol karena memiliki bioavailabilitas yang lebih baik pada tubuh dan memiliki besar rendemen yang tidak jauh beda dengan methanol (Taroreh *et al.*, 2015).

Metode ekstraksi yang sering digunakan adalah metode maserasi, perkolasi, dan sokhlet. Berikut penjelasan masing-masing metode ekstraksi:

#### 1. Maserasi

Metode maserasi adalah metode sederhana yang paling mudah digunakan. Metode ini dilakukan dengan menggunakan serbuk tanaman yang akan diekstrak dan pelarutnya yang sesuai ke dalam wadah inert yang tertutup rapat pada suhu kamar. Proses ekstraksi dihentikan saat telah terjadi kesetimbangan konsentrasi senyawa dalam pelarut dengan konsentrasi sel tanaman. Metode ini memiliki beberapa keuntungan yaitu terhindarnya kerusakan senyawa-senyawa yang termolabil (zat yang mudah rusak akibat proses pemanasan), ikut terlarutnya metabolit sekunder dalam sitoplasma sel karena pecahnya dinding sel ketika maserasi terjadi sehingga akan didapatkan ekstrak yang maksimal namun tetap bergantung pada jenis pelarut



yang digunakan, dan tidak memerlukan alat khusus seperti metode sokhletasi (Dewi dkk, 2016). Keuntungan lainnya yakni lebih praktis, pelarut yang digunakan lebih sedikit, dan tidak memerlukan pemanasan. Selain itu, maserasi juga merupakan salah satu metode yang mudah untuk dilakukan dan cukup efektif yaitu merendam serbuk tanaman dalam pelarut. Pelarut akan menembus dinding sel tanaman dan masuk ke rongga sel yang mengandung zat aktif, sehingga zat aktif akan larut dan akan ditarik keluar bersama dengan pelarut (Pendit, 2015). Kelemahan dari metode maserasi adalah membutuhkan waktu yang lama dan membutuhkan banyak pelarut.

## 2. Perkolasi

Metode perkolasi adalah metode ekstraksi dengan melewati pelarut organik pada sampel sehingga pelarut akan membawa senyawa organik bersama-sama dengan pelarut. Metode ini menggunakan serbuk sampel yang telah dibasahi secara perlahan dalam sebuah percolator (wadah silinder yang dilengkapi kran pada bagian bawahnya). Pelarut ditambahkan pada bagian atas serbuk kemudian dibiarkan menetes secara perlahan pada bagian bawah. Keuntungan metode ini adalah sampel senantiasa dialiri pelarut baru dan kerugiannya adalah membutuhkan waktu yang lama serta pelarut yang banyak, pelarut yang menjadi dingin menyebabkan tidak efisiennya proses pelarutan senyawa.

## 3. Sokhlet

Metode sokhlet adalah metode yang menggunakan pencairan berulang dan pemanasan. Metode ini dilakukan dengan memanaskan pelarut sampai membentuk uap dan membasahi sampel, setelah itu pelarut turun menuju abu pemanasan dan menjadi uap kembali untuk membasahi sampel. Metode ini



memiliki keuntungan yaitu proses ekstraksi yang kontinyu, menghemat pelarut, dan menghemat waktu. Kerugian dari metode ini adalah peralatan yang rumit dan dapat mendegradasi senyawa yang termolabil (zat yang mudah rusak akibat proses pemanasan) (Mukhriani, 2014; Pradipta, 2011; Chasani *et al.*, 2013).

### 2.11 Tikus Putih (*Rattus norvegicus*)

Tikus putih atau mencit adalah tikus rumah dan binatang asli Asia, India dan Eropa Barat. Jenis ini sekarang ditemukan diseluruh dunia karena pengenalan oleh manusia.

Klasifikasi dari tikus putih (Husaeni, 2008) :

Kingdom	: Animalia
Phylum	: Chordata
Subphylum	: Vertebrata
Class	: Mammalia
Ordo	: Rodentia
Family	: Muridae
Genus	: <i>Rattus</i>
Spesies	: <i>Rattus norvegicus</i>

Tikus laboratorium adalah spesies tikus putih (*Rattus norvegicus*) yang dibesarkan dan disimpan untuk penelitian ilmiah. Tikus laboratorium telah digunakan sebagai model hewan yang penting untuk penelitian dibidang psikologi, kedokteran dan bidang lainnya. Selama bertahun-tahun, tikus telah digunakan dalam banyak eksperimen yang telah menambah pemahaman tentang genetika, penyakit, pengaruh obat-obatan dan topik lain dalam

kesehatan dan kedokteran. Para ilmuwan telah memunculkan banyak *strain* atau galur tikus khusus untuk eksperimen. Sebagian besar berasal dari *Wistar albino* yang masih digunakan secara luas (Husaeni, 2008).

Ada dua sifat utama yang membedakan tikus dengan hewan percobaan lainnya, yaitu tikus tidak dapat muntah karena struktur anatomi yang lazim pada tempat bermuara esofagus ke dalam lambung sehingga mempermudah proses pencekakan perlakuan menggunakan sonde lambung dan tidak mempunyai kandung empedu. Selain itu, tikus hanya mempunyai kelenjar keringat di telapak kaki (Husaeni, 2008).

