

## BAB II

### TINJAUAN PUSTAKA

#### 2.1 Luka

##### 2.1.1 Definisi Luka

Berdasarkan *wound healing society*, luka merupakan kerusakan fisik sebagai akibat dari terbukanya atau hancurnya kulit yang menyebabkan ketidakmampuan fungsi dan anatomi normal (Nagori, 2011). Luka adalah suatu area yang terlokalisir dengan jaringan mengalami nekrosis yang biasanya terjadi pada bagian permukaan tulang yang menonjol, sebagai akibat dari tekanan jangka waktu lama yang menyebabkan peningkatan tekanan kapiler (Suriadi, 2004). Luka dapat digambarkan sebagai gangguan dalam kontinuitas sel-sel, kemudian diikuti dengan penyembuhan luka yang merupakan pemulihan kontinuitas tersebut (Brunner & Suddarth, 2002).

Penyembuhan luka adalah proses kompleks dengan melibatkan banyak sel. Proses penyembuhan luka terbagai antara lain proses koagulasi, inflamasi, proliferasi, dan fase remodeling (Shazita, 2011). Penyembuhan juga diartikan sebagai fase respon inflamasi yang menyebabkan hubungan anatomi dan fisiologis yang baru di antara elemen-elemen tubuh yang rusak (Petter, 2005). Luka biasanya sembuh dengan baik apabila tidak mengalami komplikasi multifaktor menyangkut keadaan sistemik, kebersihan dan perawatan (Perdanakusuma, 2007).

##### 2.1.2 Prinsip Penyembuhan Luka

Penyembuhan luka diharapkan terjadi dalam waktu singkat, tanpa rasa sakit, nyaman dan diharapkan luka parut yang minimal (Soni and Singhai, 2012).

Selain itu penyembuhan luka yang baik adalah luka kerusakan jaringan sedikit, penyediaan perfusi jaringan yang cukup dan oksigenasi, nutrisi yang tepat untuk jaringan luka (Reddy *et al.*, 2012).

Penyembuhan luka juga dapat di kategorikan berdasarkan prinsip ke kedalam beberapa bentuk, antara lain:

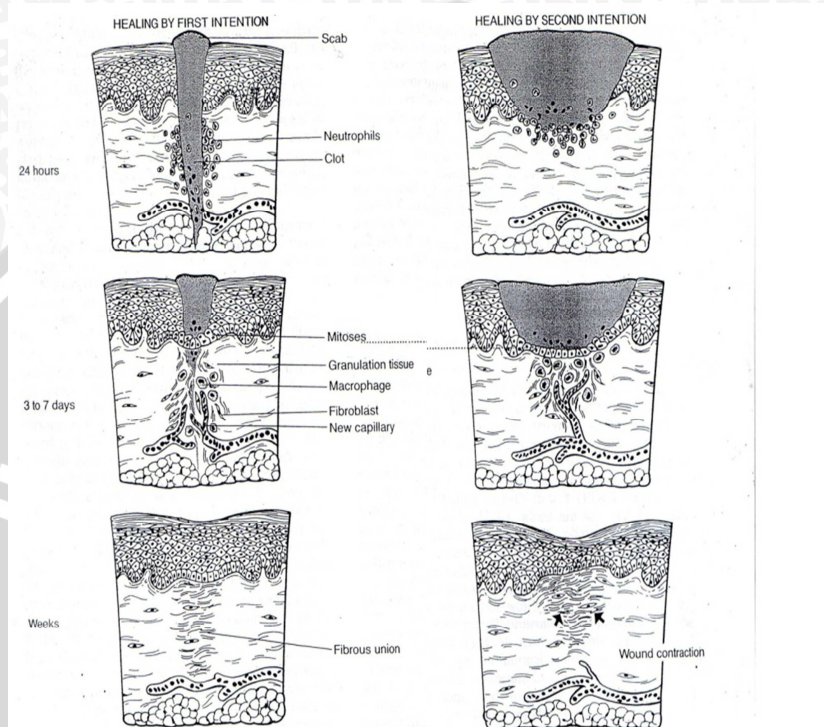
a. Penyembuhan Melalui Intensi Pertama (Penyembuhan Primer)

Luka yang terjadi adalah luka aseptik, pengrusakan jaringan minimum dan penutupan dengan baik. Ketika luka sembuh melalui intensi pertama, jaringan granulasi tidak tampak dan pembentukan jaringan parut minimal (Brunner & Suddarth, 2002). Yaitu hanya sedikit jaringan yang hilang, seperti halnya pada luka bersih yang dibuat saat melakukan bedah insisi, yaitu menyatukan kedua tepi luka yang berdekatan dan berhadapan (Morison, 2003).

b. Penyembuhan Melalui Intensi Kedua (Penyembuhan Sekunder)

Terjadi pada luka terbuka, dimana terdapat kehilangan jaringan yang signifikan, luka terbuka kronis, ulkus, abses yang sengaja dibiarkan terbuka untuk drainase atau luka lain yang dibiarkan terbuka (Morison, 2003). Secara bertahap materi nekrotik berdisintegrasi dan terlepas, kemudian kavitas abses diisi oleh jaringan lunak, merah, sensitif dan sangat mudah berdarah. Jaringan ini terdiri dari kapiler yang sangat halus, berdinding tipis dan akan membentuk jaringan ikat. Jaringan tersebut ini disebut granulasi (Brunner & Suddarth, 2002). Sesaat setelah terjadi luka maka daerah sekitar granulasi akan mempunyai respon seperti adanya konstiksi dan retraksi pembuluh darah disertai dengan reaksi hemostasis dikarenakan agregasi trombosit bersama dengan benang fibrin (Perdanakusuma, 2007). Jaringan granulasi ini akan membesar sampai memenuhi area yang ditinggalkan oleh jaringan yang rusak. Sel-sel disekitar

kapiler mengubah bentuk menjadi panjang tipis dan saling tumpang tindih satu sama lain membentuk jaringan parut (Brunner & Suddarth, 2002).



Gambar 2.1 Penyembuhan primer dan sekunder (Brunner & Suddart, 2002).

### 2.1.3 Fase Penyembuhan Luka

Fase penyembuhan luka terjadi sebagai upaya fisiologis untuk bertahap memperbaiki jaringan yang mengalami hilangnya kontinuitas, fase-fase penyembuhan luka antara lain:

#### a. Fase Inflamatori

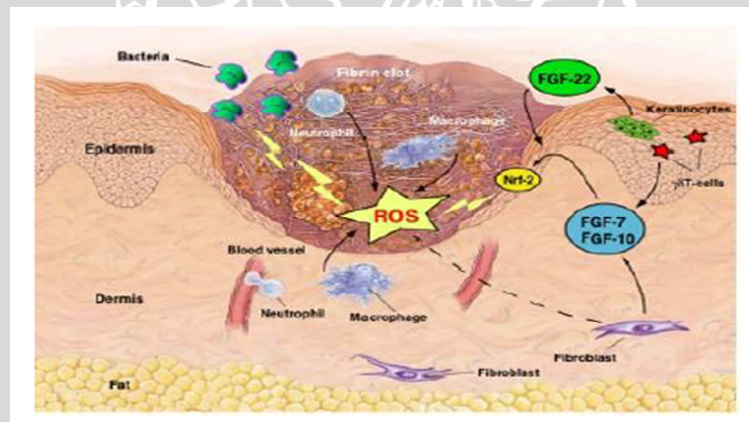
Fase ini terjadi segera setelah luka terjadi dan berakhir pada 3 – 4 hari. Dua proses utama terjadi pada fase ini yaitu hemostasis dan fagositosis. Hemostasis merupakan penghentian perdarahan akibat fase konstiksi pembuluh darah besar di daerah luka, retraksi pembuluh darah, endapan fibrin (menghubungkan jaringan) dan pembentukan bekuan darah di daerah luka.

Bekuan darah dibentuk oleh platelet yang menyiapkan matrik fibrin. *Scab* (keropeng) juga dibentuk dipermukaan luka. Bekuan darah, jaringan mati dan *scab* membantu hemostasis dan mencegah kontaminasi luka oleh mikroorganisme. Dibawah *scab* sel epitel berpindah dari luka ke tepi. Epitelial sel membantu sebagai barier antara tubuh dengan lingkungan dan mencegah masuknya mikroorganisme. Suplai darah yang meningkat ke jaringan membawa bahan dan nutrisi yang diperlukan pada proses penyembuhan. Pada akhirnya daerah luka tampak merah dan sedikit bengkak. Sel leukosit (terutama neutrofil) berpindah ke daerah interstitial. Tempat ini ditempati oleh makrofag yang keluar dari monosit selama lebih kurang 24 jam setelah cedera atau luka. Makrofag ini menangkap mikroorganisme dan sel debris melalui proses yang disebut fagositosis.

Makrofag juga mengeluarkan faktor angiogenesis (AGF) yang merangsang pembentukan ujung epitel diakhir pembuluh darah (Ismail, 2008). Makrofag mempengaruhi semua fase pada awal penyembuhan luka dengan meregulasi remodeling jaringan lokal melalui enzim proteolitik, termasuk pembentukan matriks ekstraseluler yang baru, dan modulasi angiogenesis dan fibroplasia melalui produk lokal sitokin. Makrofag mensekresi kolagenase dan elastase untuk memecah jaringan luka dan fagositosis bakteri serta sel debris. Makrofag juga sebagai prodaktor dari *growth factor* dan merupakan faktor utama mediator penyembuhan (Petterson, 2004).

Fase ini dibagi menjadi dua yaitu respon vaskular dan respon seluler (Li *et al.*, 2007). Fase ini merupakan tahap awal yang alami untuk mengangkat jaringan debris dan mencegah infeksi yang invasif (Gurtner, 2007). Pada respon vaskular, perdarahan terjadi segera sesudah jaringan cedera sebagai akibat dari

terganggunya atau rusaknya pembuluh darah. Langkah pertama dari proses penyembuhan luka adalah hemostasis. Hemostasis terdiri dari dua proses utama: pembentukan *fibrin clot* dan koagulasi. Platelet adalah sel pertama yang muncul sesudah terjadinya cedera dan mengatur hemostasis normal. Perubahan trombin menjadi fibrinogen dan kemudian menjadi fibrin selama agregasi platelet, menyebabkan *fibrin clot* terbentuk dan menghentikan perdarahan. Komponen kedua dari hemostasis adalah koagulasi melalui *intrinsik* dan *ekstrinsik coagulation pathways*. Kerusakan jaringan melepaskan lipoprotein yang dikenal sebagai *tissue factor*. Platelet meningkatkan pembentukan jaringan baru melalui pelepasan beberapa *growth factors* kuat yang berpengaruh pada perbaikan luka, seperti *transforming growth factor alpha* (TGF- $\alpha$ ), *transforming growth factor beta* (TGF- $\beta$ ) dan *platelet-derived growth factor* (PDGF) (Li et al., 2007).



Gambar 2.2 Fase Inflamatori (Schafer,2012).

Keterangan : Makrofag dan neutrofil pada daerah luka menghasilkan ROS (*reactive oxygen spesies*) untuk mengeliminasi bakteri.

Dalam fase inflamasi ini, netrofil dan makrofag menghasilkan sejumlah besar anion superoksid radikal, yang sering digambarkan sebagai '*respiratory burst*'. Kemudian sel lain seperti fibroblas dirangsang oleh sitokin pro inflamasi untuk memproduksi *reactive oxygen spesies* (ROS). Selain efek positif untuk

membunuh bakteri, ROS ini juga berdampak negatif, menghambat migrasi sel, merusak jaringan dan bahkan berubah menjadi neoplasma. Untuk melindungi dari stres oksidatif, sel-sel mempunyai beberapa sistem untuk mendetoksifikasi ROS, yaitu secara non-enzimatik dan enzimatik (Keller *et al.*, 2006).

#### b. Fase Proliferatif

Fase kedua ini berlangsung dari hari ke-3 atau 4 sampai hari ke-21 setelah pembedahan. Fibroblast menghubungkan sel-sel jaringan yang berpindah ke daerah luka mulai 24 jam pertama setelah pembedahan. Diawali dengan mensintesis kolagen dan substansi dasar yang disebut proteoglikan kira-kira 5 hari setelah terjadi luka. Kolagen adalah substansi protein yang menambah tegangan permukaan dari luka. Jumlah kolagen yang meningkat menambah kekuatan permukaan luka sehingga kecil kemungkinan luka terbuka. Selama waktu itu sebuah lapisan penyembuhan nampak dibawah garis irisan luka. Kapilarisasi tumbuh melintasi luka, meningkatkan aliran darah yang memberikan oksigen dan nutrisi yang diperlukan bagi penyembuhan. Fibroblast berpindah dari pembuluh darah ke luka membawa fibrin. Seiring perkembangan kapilarisasi jaringan perlahan berwarna merah. Jaringan ini disebut granulasi jaringan yang lunak dan mudah pecah (Ismail, 2008).

#### c. Fase Maturasi

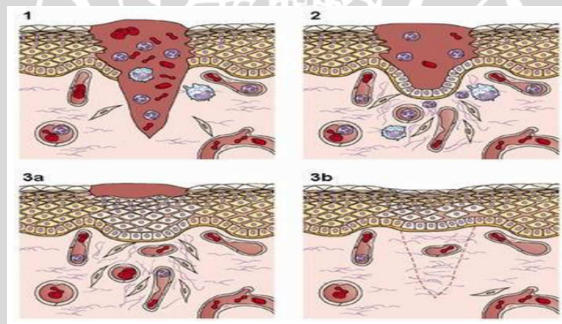
Fase maturasi dimulai pada hari ke-21 dan berakhir 1-2 tahun setelah pembedahan. Fibroblast terus mensintesis kolagen. Kolagen menjalin dirinya, menyatukan dalam struktur yang lebih kuat. Bekas luka menjadi kecil, kehilangan elastisitas dan meninggalkan garis putih. Fase penyembuhan luka mulai dari fase inflamasi, proliferasi dan maturasi dapat digambarkan seperti yang terjadi pada luka pembedahan.

Sedangkan menurut Petter (2005) Secara umum penyembuhan meliputi pembentukan bekuan darah, pembentukan jaringan granulasi, epitelialisasi, pembentukan kolagen, regenerasi jaringan dan proses maturasi. Dengan memahami proses penyembuhan luka, operator dapat mendesain dan melaksanakan prosedur bedah sebaik mungkin, untuk mendukung tujuan terapi keseluruhan dan memastikan bahwa periode penyembuhan terjadi secepat dan senyaman mungkin.

Penyembuhan luka pada jaringan lunak pasca gingivektomi diawali dengan terbentuk bekuan darah di atas jaringan ikat yang terbuka. Dalam beberapa jam, jaringan ikat mulai membentuk jaringan granulasi (yaitu jaringan ikat yang berproliferasi, ditandai dengan aktivitas mitosis pada fibroblas, sel-sel endotelial dan kapiler, serta sel-sel mesenkim yang tidak terdiferensiasi). Jaringan granulasi ini muncul ke permukaan dan segera diinfiltrasi dan dipenuhi sel-sel neutrofil. Permukaan luka yang sedang dalam proses penyembuhan terdiri atas lapisan dasar jaringan ikat terinflamasi yang berturut-turut dilapisi jaringan granulasi, selapis zona neutrofil dan bekuan darah. Epitel berproliferasi dari tepi luka dan bermigrasi sel demi sel (sekitar 0,5 mm per hari) di bawah bekuan darah, melewati zona neutrofil dan di atas jaringan granulasi. Kemudian fibroblas yang terdapat pada jaringan granulasi mulai memproduksi kolagen terpolimerisasi yang masih belum sempurna dan imatur. Pada saat ini, bekuan darah tersebut berfungsi sebagai pembalut terkelupas. Kolagen dan epitel terus berproliferasi dan menjadi matur hingga beberapa lapis epitel menutupi kolagen matur. Jaringan granulasi menjadi matur sampai kolagen yang baru tidak dapat dibedakan lagi dengan serabut kolagen lama, dan secara klinis akan menyerupai bentuk normal. Proses ini memerlukan waktu beberapa minggu, tetapi

dibutuhkan waktu beberapa bulan agar bundel-bundel serabut sembuh dengan sempurna dan teratur. Jaringan epitel baru akan bermigrasi ke tepi luka, menutupi jaringan granulasi terbuka yang sedang bermaturasi dan melepas luka. Penyembuhan ini disebut dengan penyembuhan sekunder, yang pada akhirnya bekuan darah yang besar akan terlepas (Petter, 2005).

Fase fisiologis penyembuhan luka, yang diawali oleh fase koagulasi juga melibatkan platelet. Awal pengeluaran platelet akan menyebabkan vasokonstriksi dan terjadi koagulasi. Proses ini sebagai hemostatis dan mencegah perdarahan yang lebih luas. Pada tahap ini terjadi adhesi, agregasi dan granulasi. Kemudian *Plethora mediator* dan *cytokin* serta *Transforming Growth Factor Beta (TGFB)*, *Platelet Derived Growth Factor (PDGF)*, *Vascular Endothelial Growth Factor (VEGF)*, *Platelet-Activating Factor (PAF)*, dan *Insulinlike Growth Factor-1 (IGF-1)* yang akan bermanfaat untuk proses koagulasi (Brunner & Suddarth, 2002).



Gambar 2.3 Fase inflamasi (1), Fase proliferasi (2), Fase Remodeling (3a-3b) (Romo, 2012).

## 2.2Gingivektomi

### 2.2.1 Definisi Gingivektomi

Gingivektomi adalah eksisi jaringan yang berlebih untuk menciptakan margin gingiva baru. Dilakukan bila suatu gingiva tidak berhasil dirawat dengan perawatan biasa dan perbaikan prosedur oral higiene oral, atau pada kasus



hiperplasia gingiva (Harty & Ogston, 1995).Gingivektomi dapat diartikan sebagai eksisi gingiva dengan cara menghilangkan dinding poket radang yang menutupi permukaan gigi, maka dapat memberikan *visibilitas* dan *asesibilitas* yang diharapkan untuk menghilangkan deposit dan iritan dengan tuntas. Selain itu juga dapat mengembalikan bentuk gingiva yang fisiologis sesuai dengan kontur normal (Carranza, 2006).

### 2.2.2 Indikasi dan Kontraindikasi Gingivektomi

Indikasi dari gingivektomi adalah untuk mengeliminasi poket periodontal jika eksisi gingiva yang akan dilakukan tidak menyebabkan berkurangnya daerah gingiva cekat. Contoh indikasi gingivektomi adalah hiperplasia gingiva, hiperplasia inflamatif kronis, erupsi pasif yang terhambat dan fibromatosis herediter.Kontraindikasi dari gingivektomi, antara lain untuk kasus apabila kedalaman dasar poket berada pada atau lebih ke apikal dari pertautan mukogingiva, kasus apabila dinding jaringan lunak poket terbentuk oleh mukosa alveolar, kasus ketika frenulum atau perlekatan otot terletak di daerah yang akan dibedah, ada indikasi perawatan cacat infraboni, dan kasus apabila gingiva cekat atau berkeratin tidak cukup tersedia (sehingga jika gingivektomi dilakukan, tepi gingiva terbentuk dari mukosa alveolar), serta apabila gingivektomi tidak menghasilkan estetik yang baik (Petter, 2005).

### 2.2.3 Prosedur Gingivektomi

Prosedur yang dilakukan dalam melakukan gingivektomi adalah sebagai berikut (Petter, 2005):

- a. Melakukan anestesi lokal yang memadai dengan teknik blok atau infiltrasi.

- b. Mengukur kedalaman poket pada daerah operasi menggunakan probe berkalibrasi. Kedalaman ini ditandai dengan menusuk dinding luar jaringan gingiva dengan probe untuk membuat perdarahan. Apabila keseluruhan daerah operasi telah diukur dan ditandai dengan lengkap, titik-titik perdarahan tersebut akan membentuk ragangan (*outline*) insisi yang harus dilakukan.
- c. Membuat insisi awal sedikit lebih ke arah apikal dari titik-titik tersebut dengan pisau bermata lebar seperti Kirkland no. 15 atau 16. Insisi dibevel pada sudut kurang lebih 45 derajat terhadap akar gigi dan berakhir pada ujung atau lebih ke bawah dari ujung apikal perlekatan epitel.
- d. Menggunakan pisau bermata kecil seperti pisau Orban no.  $\frac{1}{2}$  untuk mengeksisi jaringan di daerah interproksimal.
- e. Membuang jaringan gingiva yang telah dieksisi menggunakan kuret.
- f. Membersihkan deposit yang menempel pada permukaan akar dengan scaling dan *root planing*.
- g. Menyempurnakan kontur gingiva seperti yang diinginkan dengan bur intan atau pisau bermata lebar untuk mengerok jaringan.
- h. Merapikan sobekan jaringan dengan gunting atau nipper.
- i. Membilas daerah bedah dengan air steril atau larutan salin steril untuk membersihkan partikel-partikel yang tersisa.
- j. Menekan daerah luka dengan kain kasa yang telah dibasahi air steril atau larutan salin steril selama 2-3 menit untuk menghentikan perdarahan.
- k. Memasang *periodontal dressing*, bersudut di daerah interproksimal, menggunakan instrumen plastik. Tutup seluruh daerah luka dengan dressing tanpa mengganggu oklusi atau perlekatan otot. Kesalahan yang

sering terjadi adalah dressing yang dipasang terlalu lebar sehingga terasa mengganggu.

- I. Mengganti dressing dan buang debris pada daerah luka setiap minggu sampai jaringan sembuh sempurna dan dengan mudah dibersihkan oleh pasien. Epitel akan menutupi luka dengan kecepatan 0,5 mm per hari setelah hilangnya aktivitas mitosis awal dari epitel, 24 jam setelah operasi.
- m. Setelah dressing terakhir dilepas, memoles gigi dan menginstruksikan pasien untuk melakukan pengendalian plak dengan baik.

#### **2.2.4 Proses Penyembuhan Pasca Gingivektomi**

Respon awal pasca gingivektomi adalah formasi dari lapisan bekuan darah. Bekuan darah akan digantikan oleh jaringan granulasi. Setelah 24 jam, terdapat peningkatan jaringan ikat baru. Pada hari ke-3, beberapa fibroblas muda akan berlokasi di area tersebut. Asupan darah berasal dari pembuluh darah pada bagian periodontal ligamen yang bermigrasi ke dalam jaringan granulasi, hingga dua minggu. Setelah 12-24 jam, epitel pada tepi daerah penyembuhan akan bermigrasi menuju jaringan granulasi, memisahkan dengan lapisan bekuan darah. Aktivitas epitelial akan mencapai puncak pada 24-36 jam. Setelah 5-14 hari, pembentukan epitel permukaan mencapai sempurna. Selama 4 minggu pertama setelah gingivektomi, keratinisasi akan lebih sedikit dibandingkan sebelum dilakukannya gingivektomi. Perbaikan epitelial mencapai hingga 1 minggu setelah gingivektomi. Vaskularisasi akan meningkat setelah 4 hari dan akan normal pada hari ke-16. Jaringan ikat akan terbentuk sempurna setelah 7 minggu (Carranza, 2006).

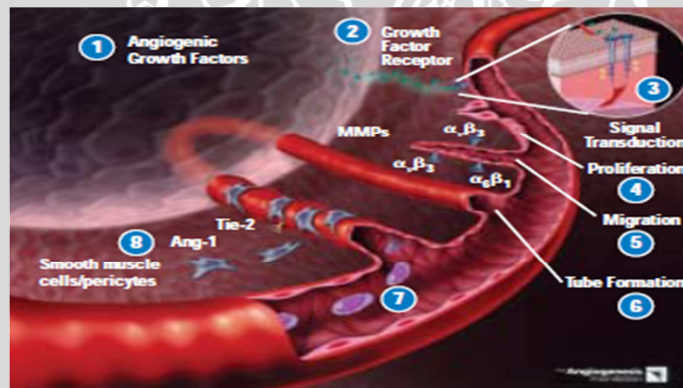
## 2.3 Pembuluh Darah

### 2.3.1 Definisi Pembuluh Darah

Pembuluh darah merupakan jaringan yang terbentuk dalam suatu proses, yaitu proses angiogenesis (Carranza, 2006). Angiogenesis adalah proses pertumbuhan pembuluh darah baru yang disebut neovaskularisasi, terjadi bersamaan dengan fibroplasia dan saling bergantung satu sama lain (Falanga, 2007). Pembentukan pembuluh darah baru merupakan faktor yang berperan penting pada tingkat sel. Proses ini merupakan proses proliferasi endotel yang terus menerus membentuk jaringan vaskuler yang menunjang semua kebutuhan sel selama fase penyembuhan luka (Carranza, 2006). Neovaskularisasi juga meliputi pertumbuhan endotel ke dalam jaringan sekitarnya, migrasi distal dari endotel menghadap sumber angiogenik dengan mitosis proksimal, proliferasi sel endotel, pembentukan lumen (kanalisasi), anastomosis dengan tunas endotel lainnya dan pembentukan simpul, perkembangan sirkulasi serta maturasidan evolusi saluran-saluran dengan segmen-segmenarteri dan vena. Proses pembentukan pembuluh darah juga didefinisikan sebagai suatu proses dimana kapiler-kapiler pembuluh darah yang baru tumbuh atau pembentukan jaringan baru (*granulation tissue*). Secara klinis akan tampak kemerahan pada daerah luka (Brunner & Suddarth, 2002).

Proses pembentukan pembuluh darah diawali dengan dikeluarkannya faktor pertumbuhan (*Growth factor*) oleh daerah yang mengalami injuri, baik diproduksi oleh makrofag ataupun sel lain. Kemudian *Angiogenic growth factor* akan berikatan dengan reseptor pada permukaan sel endotel pada pembuluh darah (*parent vessels*). *Growth factor receptor binding side* atau ikatan antara faktor pertumbuhan dengan reseptornya akan mengaktifasi sinyal pertumbuhan

pada sel endotel. Sel endotel yang aktif akan memproduksi enzim proteolitik yang dapat menghancurkan membran basal yang mengelilingi *parent vessels*. Sel endotel akan berproliferasi dan membentuk cabang menembus membran basal serta bermigrasi menuju daerah luka menggunakan molekul adhesi permukaan sel yang disebut integrins ( $\alpha_v\beta_3$ ,  $\alpha_v\beta_5$ , and  $\alpha_5\beta_1$ ). Dalam perjalanannya menuju daerah luka, enzim MMPs (Matrix metalloproteinase) akan melarutkan jaringan matrix disekitarnya di bagian depan tunas pembuluh darah. Tunas vaskular akan membentuk kanal tubular untuk membentuk *vascular loops* yang akan berkembang menjadi ujung vena dan ujung arteri. Pembuluh darah akan mengalami maturasi dan menarik *mural cells* (sel otot polos dan *pericytes*) untuk menstabilkan struktur vaskular dan darah akan mulai mengalir pada pembuluh darah yang sudah stabil (William, 2003).



Gambar 2.4 Proses Angiogenesis (William 2003).

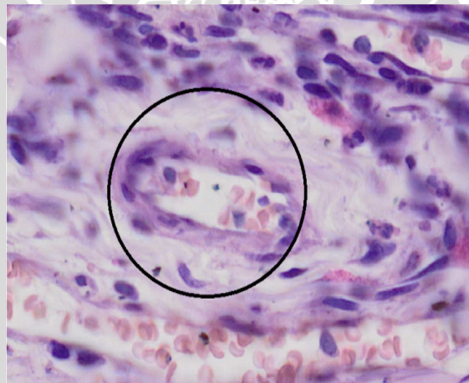
Keterangan:

- (1) Makrofag dan neutrofil memproduksi VEGF.
- (2) VEGF berikatan dengan reseptornya pada sel endothel.
- (3) Ikatan VEGF-VEGFR mengaktifkan jalur sinyal transduksi.
- (4) Terjadi stimulasi proliferasi sel endothelial
- (5) Terjadi migrasi dari sel endothelial
- (6) Pembentukan *vascular tube*
- (7) Aliran darah menuju pembuluh darah baru
- (8) Maturasi dan penarikan sel otot polos untuk stabilisasi pembuluh

### 2.3.2 Fungsi Pembuluh Darah

Keberadaan pembuluh darah memiliki peranan yang penting untuk memberikan asupan nutrisi bagi jaringan yang sedang beregenerasi. Selain itu,

pembuluh darah juga mempunyai peranan untuk menghantarkan sel-sel radang yang dibentuk di sumsum tulang hingga mendekati jaringan yang terluka hingga sel radang tersebut melakukan emigrasi. Untuk menunjang fungsi-fungsi tersebut, pembuluh darah akan membentuk tunas-tunas pembuluh baru yang nantinya akan berkembang menjadi percabangan baru di daerah jaringan yang terluka. Tunas-tunas pembuluh darah ini muncul oleh aktivitas mitosis pada sel-sel endotel pembuluh darah tertua diikuti oleh migrasinya ke arah luka. Peningkatan jumlah pembuluh darah menandakan berjalannya proses persembuhan luka pada fase proliferasi. Proses kegiatan seluler yang penting pada fase ini adalah memperbaiki dan menyembuhkan luka dan ditandai dengan proliferasi sel endothel. Proses pembentukan pembuluh darah pada proses penyembuhan luka mencapai puncaknya pada hari ke-7. Yang menandakan bahwa masih terjadi inflamasi pada daerah tersebut (Bayu dkk., 2010).



Gambar2.5Pembuluh darah pada luka (pewarnaan HE, 400X)

## 2.4 Getah Batang Pisang

### 2.4.1 Definisi

Tanaman pisang tergolong tumbuhan monokotil, dengan kromosom  $n=11$ , diploid, triploid, dan tetraploid (Ashari, 2004). Tanaman pisang berasal dari Asia

Tenggara dan kini telah menyebar ke berbagai negara, termasuk Indonesia. Pisang merupakan tanaman semak berbatang semu (*pseudostem*) yang bersifat merumpun (tanaman anakan). Tingginya bervariasi antara 1-4 meter, tergantung varietasnya (Sunarjono, 2007).

Klasifikasi botani tanaman pisang menurut Kantor Deputi Menegristek Bidang Pendayagunaan dan Pemasyarakatan IPTEK adalah sebagai berikut:

Divisi : Spermatophyta  
Sub divisi : Angiospermae  
Kelas : Monocotyledonae  
Keluarga : Musaceae  
Spesies : *Musa* spp.



Gambar 2.6 Pisang Ambon (Zafar, 2011).

#### 2.4.2 Morfologi

Morfologi pisang mencakup bagian-bagian tanaman seperti akar, batang, daun, bunga, dan buah. Pertumbuhan dan perkembangan bagian-bagian dari tanaman pisang tersebut saling berkesinambungan satu dengan yang lain (Suyanti, 2008).

##### a. Akar

Pohon pisang berakar rimpang dan tidak mempunyai akar tunggang yang berpangkal pada umbi batang. Akar terbanyak berada di bagian bawah tanah.

Akar ini tumbuh menuju bawah sampai kedalaman 75-150 cm. Sedang akar yang berada di bagian samping umbi batang tumbuh ke samping atau mendatar. Akar samping bisa mencapai ukuran 4-5 m (Suyanti, 2008).

#### b. Batang

Batang pisang sebenarnya terletak di dalam tanah, yakni berupa umbi batang. Di bagian atas umbi batang terdapat titik tumbuh yang menghasilkan daun dan pada suatu saat akan tumbuh bunga pisang (jantung). Sedangkan yang berdiri tegak diatas tanah dan sering dianggap sebagai batang merupakan batang semu. Batang semu ini terbentuk dari pelepah daun panjang yang saling menutupi dengan kuat dan kompak sehingga bisa berdiri tegak layaknya batang tanaman. Oleh karena itu, batang semu kerap dianggap batang tanaman pisang yang sesungguhnya. Tinggi batang semu ini berkisar 3,5-7,5 m, tergantung dari jenisnya (Suyanti, 2008).

#### c. Daun

Helaian daun pisang berbentuk lanset memanjang yang letaknya tersebar dengan bagian bawah daun tampak berlipit. Daun ini diperkuat oleh tangkai daun yang panjangnya antara 30-40 cm. Oleh karena tidak memiliki tulang-tulang pada bagian tepinya, daun pisang mudah sekali terkoyak oleh hembusan angin yang kencang (Suyanti, 2008).

#### d. Bunga

Bunga keluar pada ujung batang dan hanya sekali berbunga selama hidupnya (monokaprik) (Sunarjono, 2007). Bunga pisang disebut juga jantung pisang karena bentuknya menyerupai jantung. Bunga pisang tergolong berkelamin satu, yakni berumah satu dalam satu tandan. Daun penumpu bunga biasanya berjejal rapat dan tersusun secara spiral. Daun pelindung yang



berwarna merah tua, berkilin, dan mudah rontok berukuran panjang 10-25 cm. Benang sari yang berjumlah 5 buah pada bungan betina terbentuk tidak sempurna. Pada bunga betina terdapat bakal buah yang berbentuk persegi, sedangkan pada bunga jantan tidak terdapat bakal buah (Suyanti, 2008).

e. Buah

Sisir pertama yang terbentuk akan terus memanjang membentuk sisir kedua, ketiga, dan seterusnya. Pada kondisi ini, sebaiknya pisang dipotong karena sudah tidak bisa menghasilkan sisir lagi (Suyanti, 2008). Bunga pisang menyerbuk silang melalui serangga penyerbuk, tetapi umumnya tepung sari tidak terlalu fertil. Oleh karena itu, banyak buah pisang yang tidak berbiji (partenokarpi). Jenis pisang konsumsi segar (buah meja) tidak berbiji karena jumlah kromosomnya berlipat tiga ( $3n$ ) yang disebut triploid (Sunarjono, 2007).

#### **2.4.3 Syarat Tumbuh**

Pisang merupakan tanaman yang mudah tumbuh diberbagai tempat. Agar produktivitasnya optimal, sebaiknya pisang ditanam di daerah dataran rendah. Ketinggian tempat yang ideal untuk pertumbuhan pisang berada dibawah 1000 meter dpl. Pada kisaran tersebut, produksi pisang cenderung kurang optimal, waktu berbuah menjadi lebih lama dan kulit buah menjadi lebih tebal. Iklim yang dikehendaki adalah iklim basah dengan curahhujan merata sepanjang tahun. Oleh karena itu, tanaman pisang kerap memberikan hasil yang baik pada musim hujan dan hasil yang kurang memuaskan pada musim kemarau. Hal ini bisa diatasi dengan memberikan pengairan pada musim kemarau (Suyanti, 2008).

#### **2.4.4 Kandungan Getah Batang Pisang**

Kandungan utamanya 75% adalah air (Barua, 2013).Getah batang pohon pisang memiliki kandungan bahan aktif antara lain flavonoid, saponin dan asam

askorbat. Saponin berfungsi meningkatkan pembentukan pembuluh darah baru pada luka sehingga suplai oksigen dan nutrisi lebih banyak. Asam askorbat memperkuat dan mempercepat pertumbuhan jaringan ikat baru. Adapun flavonoid memperpendek waktu peradangan yang dapat menghambat penyembuhan (Yosaphat, 2012). Selain itu getah batang pisang juga memiliki kandungan kuinon yang dapat membantu menghilangkan rasa sakit dan membantu pembentukan sel-sel baru (Djulkarnain, 1998).

#### 2.4.5 Kandungan Zat Aktif Ekstrak Getah Batang Pisang

Ekstrak batang pohon pisang mengandung beberapa jenis fitokimia dengan kandungan yang paling banyak yaitu saponin, kemudian flavonoid dan tanin dan tidak mengandung alkaloid, steroid dan triterpenoid (Wijaya, 2010). Dengan kandungan berkadar 80% gel getah pisang diteliti dapat meningkatkan penyembuhan luka hingga mencapai 30-60% (Yosaphat, 2012).

Kandungan gel getah pisang (Wijaya, 2010) dapat digambarkan sesuai *scoring*:

Uji	Hasil Analisis Ekstrak Batang Pisang
Alkaloid	-
Saponin	++
Flavonoid	+
Steroid	-
Tanin	+
Triterpenoid	-

Gambar 2.7 Kandungan batang pisang (Wijaya 2010).

#### 2.4.6 Manfaat Getah Batang Pisang

Beberapa pengujian secara ilmiah mengenai khasiat dari pohon pisang untuk persembuhan luka pernah dilaporkan. Salah satunya yaitu penelitian yang

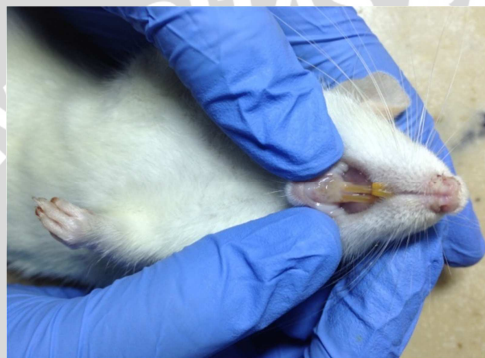dilakukan oleh Listyanti (2006) bahwa getah batang pohon pisang ambon (*Musa paradisiaca var sapientum*) yang digunakan pada proses persembuhan luka. Selain mempercepat persembuhan luka, secara histologik juga memberikan efek kosmetik dengan memperbaiki struktur kulit yang rusak tanpa meninggalkan jaringan bekas luka atau jaringan parut dan mempercepat proses reepitelisasi jaringan epidermis, pembentukan pembuluh darah baru, pembentukan jaringan ikat dan infiltrasi sel-sel radang pada daerah luka (Bayu dkk., 2010). Kandungan saponin yang merupakan jenis glikosida yang banyak ditemukan di alam (saponin steroid dan saponin triterpenoid). Saponin Memiliki efek anti jamur (Thakur *et. al.*, 2011). Saponin dapat meningkatkan ekspresi mRNA dari VEGF pada sel endotel pembuluh darah (Li *et. al.*, 2009). Saponin dapat meningkatkan aktivitas transkripsi sehingga proses proliferasi sel endotel meningkat (Thakur *et. al.*, 2011).

### 2.5 Tikus Wistar (*Rattus norvegicus*)

Tikus adalah mamalia yang termasuk dalam kingdom: *Animalia*, Phylum: *Chordata*, Subphylum: *Vertebrata*, Class: *mammalia*, Order: *Rodentia*, Suborder: *Myomorpha*, Family: *Muridae*, Subfamily: *Murinae*, Genus: *Rattus*, Species: *Rattus norvegicus* (Nowak, 1983).

*Rattus norvegicus* galur Wistar dikembangkan oleh Wistar Institute. Tikus putih ini adalah tikus *Rattus norvegicus* Albino (putih) dengan warna mata merah. Jadi sudah berbeda dengan 'tetuanya' yang liar. Warna asli *Rattus norvegicus* adalah coklat, atau sering juga disebut dengan tikus coklat atau *Brown Rat*. Pertama kali salah satu mutan albino ini dibawa ke sebuah laboratorium untuk penelitian pada tahun 1828, dalam percobaan puasa. Selama 30 tahun

kemudian tikus digunakan untuk beberapa eksperimen dan akhirnya tikus laboratorium menjadi binatang pertama yang dipelihara untuk alasan-alasan ilmiah murni. Tikus laboratorium yang albino dengan mata merah dan bulu putih merupakan organisme model ikonik untuk penelitian ilmiah di berbagai bidang. Tikus juga terbukti berharga dalam studi psikologis belajar dan proses mental lainnya (Bayu, 2010).



Gambar 2.8 Tikus *Rattus norvegicus*

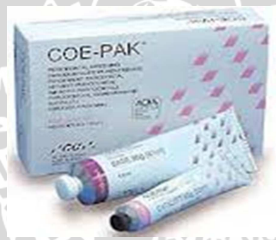Anatomi mulut (*oris*) tikus Wistar (*Rattus norvegicus*) terdiri dari dua bagian yaitu bagian luar yang sempit atau vestibula (ruang diantara gusi, gigi, dan pipi) serta bagian dalam atau rongga mulut. Selaput lendir ditutupi epitelium berlapis yang dibawahnya terdapat kelenjar-kelenjar halus yang mengeluarkan lendir, selaput tersebut kaya akan pembuluh darah dan memuat banyak ujung akhir saraf sensoris (Desy, 2009). Menurut *Aminal Care Centre* pada tikus *Rattus norvegicus* diperkirakan memiliki lapisan epitel *stratified squamus complex* atau pipih berlapis setebal 3,6  $\mu\text{m}$  atau 0,0036 mm (Caldeira, 2007).

## 2.6 Periodontal Dressing

*Periodontal dressing* (pembalut jaringan periodontal) merupakan bahan yang sering digunakan untuk membalut atau membungkus luka bedah setelah prosedur bedah periodontal. Bahan *dressing* ini pada dasarnya tidak mengandung bahan yang dapat memicu proses penyembuhan, melainkan hanya membantu melindungi luka. Menurut Harty (1995), *periodontal dressing* dirancang untuk melindungi luka setelah operasi periodontal. Fungsi *periodontal dressing* antara lain untuk melindungi daerah luka dari infeksi dan perdarahan pasca bedah, melindungi luka dari trauma pengunyahan, membantu mempertahankan flap pada tempat yang semestinya, serta melindungi kontak langsung antara luka dengan makanan (Petter, 2005).

*Periodontal dressing* dibagi menjadi 2 kelompok berdasarkan komposisinya, yaitu *periodontal dressing* yang mengandung *eugenol* dan *periodontal dressing non-eugenol*. *Periodontal dressing non-eugenol* adalah *dressing* yang paling populer. Beberapa klinisi saat ini menganggap penggunaan *periodontal dressing* pasca pembedahan sudah tidak diperlukan (Petter, 2005). *Periodontal dressing* yang mengandung *eugenol* (*Zinc oxide-eugenol pack*) mereaksikan antara oksida seng dengan *eugenol*, atau dengan menambahkan bahan-bahan seperti seng asetat sebagai akselerator untuk memperbaiki waktu pengerasan. *Periodontal dressing* oksida seng-*eugenol* dikemas dalam bentuk bubuk dan cairan yang harus diaduk sesaat sebelum penggunaan. Kelemahan *periodontal dressing* ini adalah dapat mengiritasi jaringan karena adanya kandungan *eugenol* yang cukup tinggi, memiliki reaksi alergi dan menyebabkan sensai terbakar pada beberapa pasien (Carranza, 2006).

*Periodontal dressing* yang tidak mengandung eugenol atau *non-eugenol periodontal dressing*, didasarkan pada reaksi antara oksida logam dengan asam lemak. Contoh bahan *periodontal dressing non-eugenol* adalah oksida seng dan asam lemak tidak jenuh dari kelapa yang dikemas dalam bentuk 2 tube pasta yang harus dicampur dengan pengadukan hingga homogen (*Coe-pak®*), dan *non-eugenol periodontal dressing* yang mengandung oksida seng dan glikol alkohol, yang dikemas dalam bentuk bubuk dan cairan yang harus diaduk (*Peridres®*). Retensi *periodontal dressing* pada umumnya menggunakan ruang interproksimal atau ruang interdental (Carranza, 2006).



Gambar 2.9 Contoh Periodontal Dressing Non-eugenol

Sumber: <http://www.prestigedentalproduct.com/images/COE-pak2520.jpg>

Cara pengaplikasian *non-eugenol periodontal dressing* (jenis *Coe-pak®*) adalah dengan mencampur pasta basis dan pasta akselerator dengan perbandingan sama, kemudian diaduk hingga warna merata. Dalam 2-3 menit pasta yang telah diaduk sudah dapat dibentuk dan diaplikasikan diatas luka (Carranza, 2006). Agar tidak menempel pada sarung tangan, dapat dioleskan bahan pelumas atau aquades. *Dressing* dibentuk gulungan dan diletakkan pada luka yang telah dikeringkan. *Dressing* dipasang selama kira-kira 1 minggu. Bila memerlukan penggunaan *periodontal dressing* lebih dari 1 minggu, maka *periodontal dressing* tersebut harus diganti setiap minggu dengan aplikasi *periodontal dressing* yang baru (Petter, 2005).